Sub redacția
Daciana Elena Brănișteanu

DERMATOLOGIA LA INTERFAȚA CU ALTE SPECIALITĂȚI

Editura „Gr. T. Popa", U. M. F. Iași
2014

616.5
D33

Sub redacţia
Daciana Elena Brănişteanu

DERMATOLOGIA LA INTERFAȚA CU ALTE SPECIALITĂȚI

Volumul I

Scanned with OKEN Scanner

V'23

Descrierea CIP a Bibliotecii Naţionale a României
Dermatologia la interfaţa cu alte specialităţi /
ed.: Brănişteanu Daciana Elena. - Iaşi : Editura Gr.T. Popa, 2014
Bibliogr.

ISBN 978-606-544-221-4

I. Brănişteanu, Daciana Elena (ed.)

616.5

Referenţi ştiinţifici:

Prof. Dr. Ion Ţolea
Prof. Dr. Magda Bădescu
Prof. Dr. Alexandru Oanţă

***Tehnoredactare computerizată*: ing. Sorin POPESCU**

***Coperta*: Marius ATANASIU**

Editura „Gr. T. Popa"
Universitatea de Medicină şi Farmacie Iaşi
Str. Universităţii nr. 16

Toate drepturile asupra acestei lucrări aparţin autorilor şi Editurii „Gr. T. Popa" Iaşi. Nici o parte din acest volum nu poate fi copiată sau transmisă prin nici un mijloc, electronic sau mecanic, inclusiv fotocopiere, fără permisiunea scrisă din partea autorilor sau a editurii.

Tiparul executat la Tipografia Universităţii de Medicină şi Farmacie "Gr. T. Popa" Iaşi
str. Universităţii nr. 16, cod. 700115, Tel. 0232 301678

Scanned with OKEN Scanner

"This volume is a collection of chapters on the pathology and current therapy of dermatological and other associated conditions. The various chapters show how modern technology and expertise from different medical disciplines come together and produce significant advances in management. Associate Professor Daciana Branisteanu is to be congratulated for producing this volume which will provide a reference text and supplementary reading not only for those who attend the conference, but everybody interested in skin manifestations of disease."

Prof. Andrew Nicolaides MS, FRCS, PhD (Hon)
Vascular Screening and Diagnostic Centre

Scanned with OKEN Scanner

Testimonial

Ideea doamnei conf. dr. Daciana Brănișteanu de a redacta o asemenea carte raspunde unei nevoi practice nu numai a dermatologilor ci și a colegilor din celelalte specialități medicale de a diagnostica corect și cât mai precoce a unor afecțiuni de graniță în vederea realizării unui tratament cât eficient.

În lumea de azi cantitatea enormă a informațiilor precum și avalanșa noutăților cotidiene în toate domeniile științei medicale justifică apariția unei noi lucrări mai complete, mai detaliate cu informații la zi. Meritul doamnei conferențiar dr. Daciana Brănișteanu constă că a realizat această carență și s-a angajat la această muncă enormă reușind să desăvârșească o lucrare atât de inspirat intitulată "Dermatologie la interfață cu alte specialități".

Ideea de a investiga, diagnostica și trata anumite afecțiuni dermatologice, raportându-ne mereu la diferite patologii posibil declanșatoare sau la maladii frecvent asociate, a fost de departe extrem de utilă. Leziunile cutanate pot fi considerate markeri pentru alte afecțiuni non-dermatologice, uneori ele constituind chiar singura formă de debut a bolii.

Numeroase boli dermatologice pot fi investigate și tratate doar în colaborare cu alte specialități, atât în patologia adultului, cât și la copil. Dintre afecțiunile dermatologice ce necesită o abordare multidisciplinară, facem referiri la patologia venoasă, tumorile cutanate, bolile autoimune, sindromul hiperseboreic, herpesul zoster, pruritul sau unele eczeme endogene, dermatita atopică, epidermoliza buloasă, mastocitoza, eritemul polimorf, reacțiile cutanate postmedicamentoase și multe altele.

De asemenea sunt multiple afecțiuni sistemice în care atingerea cutanată apare în cursul evoluției bolii, precoce sau mai tardiv (de ex.: manifestări cutanate la pacientul infectat HIV, febre eruptive infecțioase la copil, manifestări cutanate ale cancerelor gastro-intestinale ereditare, manifestări cutanate specifice în limfoame și leucemii etc.).

Sunt multe afecțiuni dermatologice cu leziuni ce aparțin unor regiuni anatomice specifice pentru alte specialitati (buze, pleoape, conduct auditiv extern, organe genitale externe) care impun de la început colaborarea cu specialistul respectiv în scopul stabilirii unei conduite terapeutice optime.

Succesul terapeutic nu se datorează doar medicului la care s-a prezentat inițial pacientul, ci întregii echipe care a contribuit la soluționarea cazului.

D-na Conf. Dr. Daciana Brănișteanu subliniază și colaborarea fructuoasă cu disciplinele preclinice (imunologie, microbiologie, histopatologie, parazitologie, farmacologie) din cadrul U.M.F. "Gr. T. Popa" Iași dar și din alte centre universitare demonstrând încă odată valoarea lucrului în echipă.

O interfață a dermatologiei, mult îndrăgită de coordonatoarea lucrării este cea cu chirurgia estetică și reparatorie. Această colaborare este specială, dermato-cosmetologia fiind una din preocupările actuale de referință ale Conf. Dr. Daciana Brănișteanu.

Excelența în dermatologie rar este individuală, la atingerea ei contribuind în primul rând competența și experiența profesională, cercetarea clinică, valorificarea unor date de ultimă oră de la conferințe naționale sau internaționale beneficiind de colaborări cu lideri ai medicinii mondiale (dermatologi, flebologi, chirurgi vasculari, chirurgi esteticieni etc.).

Cu simț de răspundere, pasiune și dăruire autoarea a reușit să realizeze o lucrare extrem de valoroasă care cu siguranță va fi bine primită de lumea medicală fiind foarte utilă oricărui medic indiferent de specialitate.

Concluzionând, această carte vine ca o recunoaștere oficială a muncii în echipă, fiecare autor având o contribuție personală în elaborarea lucrării.

Prof. univ. dr. Ion Țolea

Scanned with OKEN Scanner

Testimonial

Sunt onorată de invitaţia Doamnei Conf. Dr. Daciana Brănişteanu să formulez câteva aprecieri cu privire la conţinutul volumului "Dermatologia la interfaţa cu alte specialităţi" şi sper ca în calitate de fiziopatolog să pot realiza o imagine integrativă asupra conţinutului acestei cărţi, lansată cu ocazia evenimentului ştiinţific "Primavara Dermatologică Ieşeană 2014".

Mărturisesc că am început lectura acestui tratat cu ideea preconceputǎ că este vorba "doar" de un material bun....dar... foarte repede am avut revelaţia că mă aflu în faţa unei lucrări cu adevarat valoroase, a unui material necesar şi obligatoriu de studiat, de asimilat şi cunoscut de fiecare medic dermatolog. Instructiv şi atrăgător, acest volum, extrem de bogat în informaţii, se adresează nu numai rezidenţilor ci şi specialiştilor dermatologi precum şi pacienţilor doritori să afle cât mai multe despre bolile lor.

Misiunea finală a prezentei publicaţii este, în egală măsură aceea de a creşte calitatea actului didactic precum şi de a creşte calitatea îngrijirilor medicale. În acest sens, în peste 300 de pagini, sunt prezentate noţiuni absolut indispensabile unui medic al mileniului trei pentru evaluarea, diagnosticul şi tratamentul specific într-o patologie diversă.

Clasicul şi modernul se împletesc armonios în conţinutul temelor prezentate fără a se deranja, fie că este vorba de reacţiile cutanate postmedicamentoase, de particularităţi ale afectării cutaneo-mucoase în patologia digestivă pediatrică ori în cancerele gastro-intestinale ereditare, de manifestări cutanate specifice în limfoame şi leucemii, de suferinţa cutanată determinată de carenţa în microelemente sau de modificările trofice cutanate din insuficienţa venoasă cronică fie că lucrările abordează modalităţi terapeutice moderne în acnee, ulcerul de gambă, epidermoliza buloasă, eritemul polimorf ori hidrosadenita supurată ca şi chirurgia regenerativă a zonei perioculare, utilizarea toxinei botulinice şi a acidului hialuronic Aceste teme se îmbină perfect cu cele care tratează aspect ale patologiilor extra tegumentare dar în strânsă conexiune cu epidermul precum febre eruptive infecţioase la copil, manifestări oftalmologice în sindromul imunodeficienţei umane dobândite, durerea-fenomen universal, particularităţi ale bolilor de colagen la copil, patologia cutanată a pleoapei la interfaţa dintre dermatologie şi oftalmologie sau aplicaţii terapeutice ale celulelor stem derivate din tesut adipos.

Devine astfel evident că această publicaţie este foarte cuprinzătoare, abordează subiecte extrem de interesante şi de mare actualitate, prin urmare are o largă adresabilitate.

Volumul mai are o calitate deloc neglijabilă, aceea că el poate fi citit oricum: continuu sau pe sărite, fără a-şi pierde nimic din valoarea ştiinţifică.

Nu în ultimul rand, observ cu încântare cum răzbat printre rândurile acestei cărţi câteva dintre calităţile deosebite ale coordonatoarei: spiritul organizatoric, inteligenţa şi puterea de convingere cu care a reuşit să aducă împreună un număr impresionant de specialişti, experţi în domenii medicale diverse, personalităţi care au acceptat să împărtăşească, cu generozitate, cititorilor, o parte din propria experienţă medicală acumulată.

Felicitări!

Prof. Dr. Magda Bădescu
Medic Primar Medicină Internă
Şef disciplina Fiziopatologie
Fac. Medicină, U.M.F."Gr.T.Popa" Iaşi
Preşedinte Societatea Română de Fiziopatologie

Scanned with OKEN Scanner

Testimonial

Editarea cărţii „Dermatologia la interfaţa cu alte specialităţi" de către doamna conf. univ. dr. Daciana Brănişteanu reprezintă o iniţiativă bine venită şi totodată inedită în literatura dermatologică românească. Acestă carte este redactată cu ocazia Manifestării Stiintifice „Primăvara Dermatologică Ieşeană - 2014", manifestare medicală anuală importantă cu participare naţională şi internaţională organizată de doamna conf. univ. dr. Daciana Brănişteanu şi colectivul de organizare.

Această carte evidenţiază importanţa dermatologiei şi conexiunile acesteia atât cu domeniul cercetării cât şi cu alte specialităţi medico-chirurgicale reieşind astfel complexitatea dermatologiei şi necesitatea dermatologului de a avea cunoştinţe şi din alte discipline. Dermatologul are un rol important în diagnosticarea şi atenţionarea prin manifestările cutanate a unei corelări cu afecţiuni din alte specialităţi medico-chirurgicale.

Volumul cuprinde articole interdisciplinare scrise de medici renumiţi de diferite specialităţi din ţară şi de peste hotare din care reiese corelarea dermatologiei cu genetica, farmacologia, imunologia, medicina internă, pediatria, oncologia, oftalmologia, flebologia, chirurgia estetică, prezentând ultimele noutăţi ştiinţifice din domeniile respective.

Cartea „Dermatologia la interfaţa cu alte specialităţi" editată de doamna conf. univ. dr. Daciana Brănişteanu va fi cu certitudine bine primită şi apreciată nu numai de către colegii dermatologi dar şi de ceilalţi specialiştii clinicieni precum şi de cei din disciplinele fundamentale. Sunt sigur de utilitatea acestui volum care prin lucrările conţinute face o bună propagandă manifestării anuale „Primăvara Dermatologică Ieşeană" aducând un aport ştiinţific real şi deosebit pentru literatura dermatologică autohtonă.

Prof. univ. dr. Alexandru Oanţă

Scanned with OKEN Scanner

AUTORI



Conf. Dr. DACIANA ELENA BRĂNIŞTEANU

Titular al Cursului de Dermatologie şi Venerologie, Facultatea de Medicină a U.M.F. "Gr. T. Popa", Iaşi;
Directorul Centrului de Dermatologie şi Dermato-Cosmetologie "Derma Lux", Iaşi;
Preşedintele Asociaţiei Dermatologilor din Moldova;
Supraspecializare în Dermato-Venerologie: A. F. S. A. (Attestation de formation specialisée approfondie) – Universitatea Claude Bernard, Lyon, Franţa;
Supraspecializare în Dermato-Cosmetologie – Universitatea Claude Bernard, Lyon, Franţa;
Competenţă în Anatomie Patologică Cutanată – Spitalul Antiquaille, Lyon, Franţa;
Medic primar dermato-venerolog, Clinica Dermatologică, Spitalul Clinic de Urgenţe "Sf. Spiridon", Iaşi;
Membru în Comitetul de conducere al Societăţii Române de Dermatologie

Professor NICOLAIDES ANDREW MS, FRCS, FRCSE, PhD(Hon)
Professor of Surgery, St George's London/Nicosia University Medical School, Nicosia, Cyprus and Emeritus Professor of Vascular Surgery, Imperial College, London, UK;
Editor of International Angiology and chairman of the Board of the European Venous Forum;
Past-President of the International Union of Angiology and Past-President of the Section of Measurement in Medicine of the Royal Society of Medicine, UK;
He was the Professor of Vascular Surgery at Imperial College School of Medicine (1983–2000) and Medical Director of the Cyprus Institute of Neurology and Genetics (2001-2004).



Ş.l. dr. ANCUCEANU ROBERT
Disciplina Botanică farmaceutică şi biologie celulară, Facultatea de Farmacie, U.M.F. "Carol Davila", Bucureşti;
Doctor în ştiinţe medicale

Scanned with OKEN Scanner

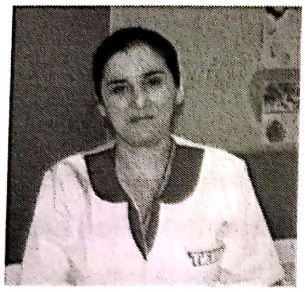

Asist. Univ. Dr. AIDA CORINA BĂDESCU
Disciplina de Microbiologie, Facultatea de Medicină U.M.F. "Gr. T. Popa", Iaşi;
Medic primar medicină de laborator;
Doctor în ştiinţe medicale – specialitatea Dermato-venerologie;
Medic coordonator Laboratorul de Biologie Moleculară, Spitalul de Boli Infecţioase "Sf. Parascheva", Iaşi



Prof. Dr. MAGDA BĂDESCU

Şef Disciplina Fiziopatologie, U.M.F. "Gr. T. Popa", Iaşi;
Medic primar medicină internă;
Preşedinte al Societăţii Române de Fiziopatologie;
Doctor în ştiinţe medicale

BĂDULICI SONIA-CORNELIA

Medic primar medicina muncii;
Medic specialist dermato-venerologie la Spitalul Clinic "Colentina", Bucureşti;
Competenţă în Homeopatie;
Doctor în ştiinţe medicale

BENEA VASILE

Cercetător ştiinţific principal gr. 1;
Coordonator al Laboratorului de Cercetare Dermato-venerologie, Clinica Dermatologică "Victor Babeş", Bucureşti;
Medic primar dermato-venerolog;
Doctor în ştiinţe medicale

Scanned with OKEN Scanner

DANIEL BODA

Cercetător ştiinţific gr.II;
Medic primar dermato-venerolog;
Coordonator Laborator de Cercetare de Excelenţă în dermatologie din cadrul U.M.F. "Carol Davila", Bucureşti;
Doctor în ştiinţe medicale



Prof. dr. PAUL BOTEZ

Şeful disciplinei de Ortopedie, U.M.F. "Gr. T. Popa", Iaşi;
Şef Clinica Ortopedie-traumatologie, Sp. Clinic de Recuperare, Iaşi;
Medic primar ortopedie şi traumatologie;
Doctor în ştiinţe medicale

Dr. DANIEL BRĂNIŞTEANU

Titular de curs de Oftalmologie , U.M.F. "Gr. T. Popa", Iasi;
Specialist în chirurgie vitreo-retiniană, Clinica "Retina Center", Iaşi;
Doctor în ştiinţe medicale



Prof. dr. MARIN BURLEA

Disciplina de Pediatrie, Facultatea de Medicina, U.M.F. "Gr. T. Popa", Iaşi;
Preşedinte al Societăţii Române de Pediatrie;
Manager al Spitalului Clinic de Copii "Sf. Maria", Iaşi;
Preşedinte al Comisiei de Imagine a Facultăţii de Medicină Stomatologică, U.M.F. "Gr.T.Popa", Iaşi

CHERCIU SANDA MIRELA

Medic primar dermato-venerolog;
Coordonator Centrul de Dermatologie, Dermatocosmetică şi Estetică Medicală, Arcadia Hospital;
Doctor în ştiinţe medicale

Scanned with OKEN Scanner

DABIJA GEORGETA

Medic primar dermato-venerologie;
Şef secţie S.J.U. Bacău, 2011;
Doctor în ştiinţe medicale

Prof. dr. DIANA DELEANU

Şef Disciplina de Imunologie şi Alergologie U.M.F. "Iuliu Haţieganu", Cluj-Napoca;
Preşedinte Societatea Română de Alergologie şi Imunologie Clinică;
Preşedinta Comisiei de Alergologie şi Imunologie a Ministerului Sănătăţii;
Şef Ambulator de Alergologie;
Şef secţie interne la Institutul Regional de Gastroenterologie şi Hepatologie

Prof. dr. CARMEN DOROBĂŢ

Şef de Disciplină Boli Infecţioase, U.M.F. "Gr.T. Popa", Iaşi;
Şef de catedră (Cat. 5 Medicală III), U.M.F. "Gr.T.Popa", Iaşi;
Manager General - Spitalul Clinic de Boli Infecţioase "Sfânta Parascheva", Iaşi;
Director - Colegiul de Asistente Medicale de Stomatologie, Iaşi



Dr. TONI FEODOR

Medic primar chirugie generală, Clinica de chirurgie de zi "Sfântul Nicolae", Bucureşti;
Trainer European în tratamentul cu radiofrecvenţă a BVC

Scanned with OKEN Scanner

Profesor Univ. Dr. NORINA CONSUELA FORNA

Şef Departament Protetică Dentară, Facultatea de Medicină Dentară, U.M.F. "Gr.T. Popa",Iaşi;
Decan al Facultăţii de Stomatologie, U.M.F. "Gr.T. Popa", Iasi;
Medic primar Stomatologie Generală, Chirurgie oro-maxilo-facială, Protetică dentară, Medic medicină generală;
Supraspecializare în Implantologie orală, protetică dentară, chirurgie OMF (Paris 5, 6, MSF);
Preşedintele Consorţiului Decanilor Facultăţilor de Medicină Dentară din România;
Preşedintele Societăţii Internaţionale de Reabilitare Orală "Forum Odontologicum";
Specialist European în Protetică Dentară;
Master în Implanto-protetică, International Congress of Oral Implantologists (ICOI, USA);
Fellow Diplomat ICOI (International Congress of Oral Implantologists - USA);
Fellow of International College of Dentists;
Consilier al Societăţii Balkanice de Stomatologie (BASS);
Ambasador pentru România al Confederaţiei Internaţionale a decanilor de origine parţial sau total francofonă (CIDCDF) şi al asociaţiei dentare pentru educaţie (ADEE)



Prof. dr. SIMONA GEORGESCU
Şef de disciplină Dermatologie la Facultatea de Medicină Dentară U.M.F. "Carol Davila", Bucureşti;
Şef de Clinică - Dermatologie la Spitalul de Boli Infecţioase şi Tropicale "V. Babeş", Bucureşti;
Medic primar dermatolog;
Doctor în ştiinţe medicale;
Competenţe în dermato-cosmetologie, laser în dermatologie, dermatoscopie



Dr. NICOLAE-IORDACHE IORDACHE

Consultant, trainer, vorbitor şi autor al cărţii "Cine eşti tu, doctore?

Scanned with OKEN Scanner



Prof. Asociat Dr. DANA MIHAELA JIANU

Prof. asociat dr. U.M.F. "Carol Davila", Bucuresti;
Membru fondator al Societăţii Române de Chirurgie Plastică;
Vicepreşedinte al Societăţii Române de Chirurgie Estetică în 2006;
Istoric al Asociaţiei Europene a Societăţilor de Chirurgie Plastică - Estetica (EASAPS);
Secretar Naţional al Societăţii Internaţionale de Chirurgie Plastică - Estetica (ISAPS);
Preşedinte al Asociaţiei "Frumuseţe prin Sănătate";
Membru fondator şi Co-Preşedinte al Asociaţiei "Societatea Internaţională de Medicină şi Chirurgie Regenerativă" în 2013;
Director al departamentului de chirurgie plastică – estetică al Centrului Medical "ProEstetica", Bucureşti;
Director al Centrelor de Frumuseţe şi Sănătate Bali Spa Cornu şi Bali Spa Radisson Blu, Bucureşti;
Inventator al unei pense chirurgicale şi al păpuşii medicale DAN A JOY

Prof. dr. CĂTĂLINA LUCA

Titular de curs de Infecţioase, Facultatea de Medicină, U.M.. "Gr. T. Popa", Iaşi;
Medic primar - boli infecţioase, Spitalul Clinic de Boli Infecţioase "Sfânta Parascheva", Iaşi

Şef lucrari dr. NICUTA MANOLACHE

Medic primar dermato-venerolog;
Şef lucrări la Facultatea de Medicină, Universitatea "Dunărea de Jos", Galaţi;
Doctor în ştiinţe medicale

Dr. ANDREEA MORARU

Medic specialist oftalmolog Clinica II Oftalmologie, Spitalul "Prof. N. Oblu", Iaşi;
Specializare în retina medicală şi chirurgie vitreo-retiniană;
Doctorand în specialitatea oftalmologie;
Asistent de cercetare în oftalmologie

Scanned with OKEN Scanner



KHUSROW NIAZI, M.D., F.A.C.C., F.S.C.A.I

Director, Peripheral Vascular Interventions, Department of Medicine, Emory University, Atlanta, Georgia, USA



Profesor dr. OANŢĂ ALEXANDRU

Universitatea "Transilvania", Braşov;
Medic primar în specialitatea dermatologie-venerologie, SC DERMAMED SRL, Braşov;
Secretar de redacţie al revistei Dermatovenerologie – Revista Societăţii Române de Dermatologie;
Doctor în ştiinţe medicale

Ş.l. dr. RADU DANIELA

Medic primar chirurgie generală, Clinica 1 Chirurgie, Spitalul Clinic Judeţean de Urgenţă, Timişoara;
Coordonator Compartiment Flebologie;
Membră a Consiliului de conducere al Balkan Venous Forum

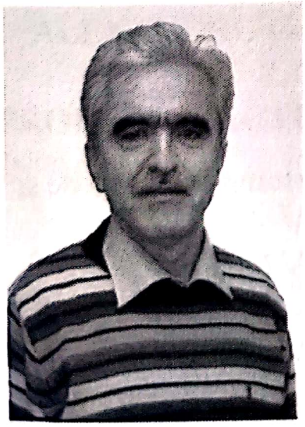

Conf. dr. inginer CEZAR DORU RADU
Institutul Politehnic Iaşi, Facultatea de Tehnologie Chimică Textilă, specializarea Tehnologia Chimică a Produselor Textile, Pielii şi Înlocuitor

Scanned with OKEN Scanner

Prof. Univ. Dr. STAMATIN MARIA

Departamentul Medicina Mamei şi a Copilului, Neonatologie, U.M.F. "Gr. T. Popa", Iaşi;
Prorector studii postuniversitare, Educaţie Medicală Continuă şi Rezidenţiat, U.M.F. "Gr. T. Popa", Iaşi;
Director Medical Spitalul Clinic de Obstetrică-Ginecologie "Cuza-Vodă", Iaşi;
Medic primar pediatru-neonatolog;
Coordonator Neonatologie la nivelul Regiunii Moldova;
Copreşedinte al Asociaţiei de Neonatologie din România;
Doctor în ştiinţe medicale

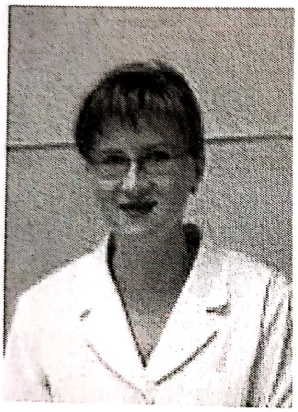

Asist. univ. Dr. GABRIELA STOLERIU

Disciplina Dermatologie şi Venerologie, Facultatea de Medicină a U.M.F. "Gr. T. Popa", Iaşi;
Medic primar dermato-venerolog în Ambulatorul Integrat al Clinicii Dermatologice, Spitalul "Sf. Spiridon", Iaşi;
Doctor în ştiinţe medicale;
Colaborator cu: Centrul de Dermatologie şi Estetică medicală, Arcadia Policlinic, Iaşi,
Centrul Medical Transmed Expert, Iaşi

TICALA GINA-IULIANA

Medic primar dermatolog;
Coordonator Compartiment Dermatologie, Spitalul Judeţean de Urgenţă, Piatra Neamţ;
Doctor în ştiinţe medicale

Dr. MARIE VRANCEANU

Nutriţionist independent;
Colaboratoare la programe de cercetare, privind testul de nutrigene şi dieta genetică

Scanned with OKEN Scanner

CUPRINS

HIGHLIGHTS FROM THE DOCUMENT ON THE MANAGEMENT OF CHRONIC VENOUS DISORDERS OF THE LOWER LIMBS (GUIDELINES ACCORDING TO SCIENTIFIC EVIDENCE) 19
ANDREW NICOLAIDES

VASCULAR CAUSES OF LEG ULCERS TO BE CONSIDERED BY DERMATOLOGISTS ***How dermatologists can help patients with leg ulcers, diagnose vascular causes and treatment options to reduce the risk of amputations*** 45
KHUSROW NIAZI

INVESTIGATIILE IMAGISTICE IN BVC 51
TONI FEODOR

MODIFICĂRILE TROFICE CUTANATE DIN INSUFICIENȚA VENOASĂ CRONICĂ 56
DACIANA BRĂNIȘTEANU

TRATAMENTUL PROFILACTIC SI CURATIV AL ULCERULUI DE GAMBA, PROCEDURI DE SCADERE A COSTURILOR ŞI SPITALIZARII 66
DANIELA RADU

MANIFESTARI CUTANATE ALE CANCERELOR GASTRO-INTESTINALE EREDITARE 76
ALEXANDRU OANȚĂ

PROBLEME ACTUALE ALE INFECȚIILOR TRANSMISIBILE SEXUAL ÎN ROMÂNIA 85
VASILE BENEA, SIMONA ROXANA GEORGESCU, MIRCEA TAMPA, MIHAELA ANCA BENEA

MASTOCITOZELE CUTANATE 88
DANIEL BODA, ADRIANA DIACONEASA

Scanned with OKEN Scanner

ERITEMUL POLIMORF 98
DANA ANDREEA MOLODOI

PARTICULARITĂȚI ALE NEVILOR SPITZ ŞI REED LA ADULT 114
MIRELA CHERCIU, CLAUDIA ARTENIE, ADELINA BATOG,
DAN FERARIU

HIDRADENITIS SUPPURATIVA. ABORDĂRI TERAPEUTICE, REZULTATE ŞI LIMITE..... 123
GINA TICALA

MANIFESTARI CUTANATE SPECIFICE ÎN LIMFOAME ŞI LEUCEMII.. 127
GEORGETA DABIJA

DIAGNOSTICUL SI TRATAMENTUL ALERGOLOGIC AL LEZIUNILOR CUTANATE..... 145
DIANA DELEANU

TESTE *IN VIVO* LA MEDICAMENTE, EXPERIENȚA UNUI CENTRU SPITALICESC REGIONAL UNIVERSITAR (C.H.R.U.) DIN NORDUL FRANȚEI 151
CLAIRE BRZEZINKI, DAMIEN LANNOY, MARINE PINTURAUD,
CAMILLE SCALBERT, NESRINE DABOUZ,
DELPHINE STAUMONT-SALLÉ, SONIA BĂDULICI

INTERACȚIUNI ÎNTRE MEDICAMENTE UTILIZATE ÎN DERMATOLOGIE ŞI MEDICAMENTE UTILIZATE ÎN TRATAMENTUL AFECȚIUNILOR CARDIO-VASCULARE 161
ROBERT ANCUCEANU

REACȚIILE CUTANATE POSTMEDICAMENTOASE 181
VASILE BENEA, SIMONA ROXANA GEORGESCU, MIRCEA TAMPA,
MIHAELA ANCA BENEA

TEXTILE MEDICALE CU SUPORT CICLODEXTRINIC PENTRU COMPLEXAREA SI ELIBERAREA CONTROLATA A PRINCIPIULUI ACTIV IN PATOLOGII CUTANATE..... 191
RADU CEZAR-DORU, PARTENI OANA ŞI POPA MARCEL

MANIFESTARI CUTANATE LA PACIENTUL INFECTAT HIV..... 201
CARMEN DOROBĂȚ, ANDREI VÂȚĂ

Scanned with OKEN Scanner

MANIFESTĂRI OFTALMOLOGICE ÎN SINDROMUL IMUNODEFICIENȚEI UMANE DOBÂNDITE 208
D. BRĂNIȘTEANU, ANDREEA MORARU

PATOLOGIA CUTANATĂ A PLEOAPEI, LA INTERFAȚA DINTRE DERMATOLOGIE ŞI OFTALMOLOGIE 223
MIRCEA TAMPA, VASILE BENEA , SIMONA-ROXANA GEORGESCU

CHIRURGIA REGENERATIVĂ A ZONEI PERIOCULARE 249
D.M. JIANU, M. FILIPESCU, S.A. JIANU, O.COBANI

PARTICULARITĂȚI ANATOMICE ŞI FIZIOLOGICE ALE PIELII NOU-NĂSCUTULUI ŞI COPILULUI 255
DACIANA ELENA BRĂNIȘTEANU

FEBRE ERUPTIVE INFECTIOASE LA COPIL 261
MIHAELA CĂTĂLINA LUCA

PARTICULARITATI ALE AFECTARII CUTANEO-MUCOASE ÎN PATOLOGIA DIGESTIVĂ PEDIATRICĂ 270
MARIN BURLEA, GABRIELA CIUBOTARIU, GABRIELA PĂDURARU, ANCUȚA IGNAT, ANA MARIA CIUBARA

EPIDERMOLIZA BULOASĂ – DE LA DIAGNOSTIC LA PROGNOSTIC 276
MARIA STAMATIN, GABRIELA I. ZONDA

PARTICULARITĂȚI ALE BOLILOR DE COLAGEN LA COPIL 285
GABRIELA STOLERIU, DACIANA ELENA BRĂNIȘTEANU, ALEXANDRU OANȚĂ

CELULELE STEM DERIVATE DIN ȚESUT ADIPOS. EXPERIENȚA PERSONALĂ, CERCETARE ŞI APLICAȚII TERAPEUTICE 301
DANA JIANU, OLTJON COBANI, MARIA FILIPESCU, ŞTEFAN JIANU, MIHAELA VARTIC, ALINA CONSTANTIN, MAYA SIMIONESCU

TOXINA BOTULINICĂ ŞI ACIDUL HIALURONIC. INDICAȚII ŞI COMPLICAȚII 307
DANA JIANU, MARIA FILIPESCU, STEFAN JIANU, COBANI OLTJON

Scanned with OKEN Scanner

LIPOSUCTIA ALIMENTARA CU AMIN 21 K SI REABILITAREA NUTRITIONALA IN OBEZITATE 312
MARIE VRÂNCEANU

NOI TEORII IN PATOGENIA NACF GLUCOCORTICOID INDUSĂ ŞI IMPLICAȚIILE LOR CLINICE ÎN ORTOPEDIE 319
PAUL BOTEZ, CARMEN GRIEROSU, DAN MIHAILESCU, LILIANA SAVIN

DUREREA-FENOMEN UNIVERSAL 326
NICUȚA MANOLACHE

KERATINOCITUL, MARTOR INOCENT AL DEFICITULUI ÎN MICROELEMENTE 332
MAGDA BĂDESCU, MANUELA CIOCOIU, L. BĂDESCU

CONSULTATIA TA SI DIALOGUL EXPERTILOR 343
NICOLAE IORDACHE IORDACHE

PROBLEME DE DIAGNOSTIC ÎN MICOZELE CUTANEO-MUCOASE ŞI POSIBILITĂȚI DE REALIZARE A TESTĂRII SENSIBILITĂȚII LA ANTIFUNGICE 345
AIDA CORINA BĂDESCU

Scanned with OKEN Scanner

HIGHLIGHTS FROM THE DOCUMENT ON THE MANAGEMENT OF CHRONIC VENOUS DISORDERS OF THE LOWER LIMBS (GUIDELINES ACCORDING TO SCIENTIFIC EVIDENCE)[1]

Andrew Nicolaides

INTRODUCTION

Chronic venous disorders is a term which includes the full spectrum of morphological and functional abnormalities of the venous system irrespective of whether they produce symptoms.

Chronic venous disease (CVD) includes any morphological and functional abnormalities of the venous system of long duration manifested by symptoms and or signs indicating the need for the investigation and/or care (Eklof et al, 2009). Symptoms include aching, heaviness, leg-tiredness, cramps, itching, burning sensations, swelling and the restless leg syndrome, venous claudication as well as cosmetic dissatisfaction. Signs include telangiectasias, reticular and varicose veins, edema, and skin changes such as pigmentation, lipodermatosclerosis, dermatitis and ulceration.

CVD is usually caused by primary abnormalities of the venous wall and/or valves and/or secondary abnormalities resulting from previous deep venous thrombosis (DVT) that can lead to reflux, obstruction or both. Rarely, congenital malformations lead to CVD (Bergan et al 2006).

Chronic venous insufficiency (CVI) is a term reserved for advanced CVD which is applied to functional abnormalities of the venous system producing edema, skin changes and venous ulcer.

PATHOPHYSIOLOGY

Varicose veins are a common manifestation of CVD and are believed to result from abnormal distensibility of connective tissue in the vein wall. Veins from patients with varicosities have different elastic properties than those from individuals without varicose veins (Clarke et al, 1989). There is hypertrophy of the vein wallwith increased collage content, fragmentation of elastin fibres, with degradation and accumulation of extracellular matrix (Wali et al, 2002).

Primary varicose veins result from venous dilatation and/or valve damage without previous DVT. Secondary deep venous incompetence is the consequence of DVT. Recanalization may give rise to relative obstruction and reflux in deep, superficial and

[1] This article summarises the key messages that emerge from the document developed under the auspices of *The European Venous Forum, The International Union of Angiology, The Cardiovascular Disease Educational and Research Trust (UK) and Union Internationale de Phlebologie,* and published in **issue 3:2014 of International Angiology (Nicolaides et al, 2014)**. A limited number of references are provided here. For the full number of references please consult the original document.

Scanned with OKEN Scanner

perforating veins (Eberhardt and Raffetto 2005).

Approximately 30% of patients with deep venous reflux shown by imaging appear to have primary valvular incompetence rather than detectable post-thrombotic damage (Tassiopoulos et al, 2000). Rarely, deep venous reflux is due to valve agenesis or aplasia. Varicose veins may also be caused by pelvic vein reflux in the absence of incompetence at the saphenofemoral junction, thigh or calf perforating veins. Retrograde reflux in ovarian, pelvic, vulvar, pudendal or gluteal veins may be also associated with clinical symptoms and signs of pelvic congestion.

Following DVT, spontaneous lysis over days or weeks and recanalization over months or years can be observed in 50% to 80% of patients (O'Shaughnessy and Fitzgerald, 1997). Rapid thrombus resolution after DVT is associated with a higher incidence of valve competency. Such rapid resolution depends on thrombus extent, location, local inflammation, potency of local fibrinolytic agents and proinflammatory mediators (Wakefield et al, 2008). Inadequate recanalization following DVT can lead to outflow obstruction. Less frequently, obstruction results from extramural venous compression (most commonly left common iliac vein compression by the right common iliac artery), intra-luminal changes or rarely from congenital agenesis or hypoplasia.

Most post-thrombotic symptoms result from venous hypertension due to valvular incompetence, outflow obstruction or a combination of both. Venous hypertension increases transmural pressure in post-capillary vessels leading to skin capillary damage with increased microvascular permeability followed by lipodermatosclerosis and, ultimately, ulceration (Bollinger et al, 1997).

The reported prevalence of post-thrombotic syndrome following DVT has been variable (35% to 69% at 3 years and 49% to 100% at 5 to 10 years) and depends on the extent and location of thrombosis as well as treatment, but also on definition issues. Patients with both chronic obstruction and reflux have the highest incidence of skin changes or ulceration (Johnson et al. 1995). The risk of ipsilateral post-thrombotic syndrome is higher in patients with recurrent thrombosis and is often associated with congenital or acquired thrombophilia (Bradbury et al, 2002). More recent studies imply that skin changes and/or ulceration are less frequent (4% to 8% in 5 years) in patients with thrombosis proximal to the knee, treated with adequate anticoagulation, early mobilization, and long-term compression therapy (Kahn et al, 2008).

Mechanical dysfunction of the calf muscle pump may enhance the development of leg ulceration suggesting the importance of the range of ankle motion and patient activity in relation to progression of disease (Shiman et al, 2009).

MAGNITUDE OF THE PROBLEM

Varicose veins are present in 25-33% of female and 10-40% of male adults. In the Framingham study, the incidence of varicose veins per year was 2.6% in women and 1.9% in men (Brand et al, 1988). Similar incidence figures have been reported from the Bonn Vein Study 2 in which 4% of patients with established CVD progressed into a higher CEAP clinical class each year (Pannier and Rabe 2012). The prevalence of edema and skin changes such as hyperpigmentation and eczema due to CVD varies from 3.0%[3] to 11%[5] of the population.

Scanned with OKEN Scanner

Venous ulcers occur in about 0.3% of the adult population in western countries (Nelzén et al 1994). The prevalence of active and healed ulcers combined is about 1%. Healing of venous ulcers may be delayed in patients of low social class and those who are single.[25] More than 50% of venous ulcers require therapy for more than one year (Scott et al 1995)

Introduction of the CEAP classification and improved diagnostic techniques have allowed studies to become more comparable. Thus, in recent studies from France, Germany and Poland the CEAP classification (see below) has been used to differentiate between the different classes of CVD even although selection criteria remain different. The prevalence in the French, German and Polish studies are shown in Table 1 (Nicolaides et al, 2014).

Table 1. Prevalence (% of population) of chronic venous disorder in CEAP classes C2-C6

CEAP class	*Men*			*Women*		
	France	*Germany*	*Poland*	*France*	*Germany*	*Poland*
C2	23.7	12.4	51.6	46.3	15.8	47.7
C3	1.1	11.6	9.2	2.2	14.9	10.5
C4	4.0	3.1	13.2	2.1	2.7	10.3
C5	1.4	0.6	4.2	0.7	0.6	2.2
C6	0	0.1	2.1	0	0.1	1.1

SOCIOECONOMIC ASPECTS

The considerable socioeconomic impact of CVD is due to the large number of individuals affected, cost of investigations and treatment, morbidity and suffering, which are reflected by deterioration in the quality of life and loss of working days. The problem is compounded by the fact that CVD is progressive and has a propensity to recur.

Measures to reduce the magnitude of the problem include awareness of the problem, early diagnosis and care, careful consideration of the necessity and choice of investigations, discipline in the choice of treatment based on clinical effectiveness and cost. These requirements imply specific training in all aspects of this condition.

Direct costs are associated with medical, nursing and ancillary manpower together with costs for investigations and treatment whether in hospital or as an out-patient. Indirect costs relate to loss of working days. The cost in human terms must also be considered and this can be quantified by assessment of quality of life. Manpower costs alone are important: 22% of district nurses' time is spent treating ulcers of the legs. Estimations of the overall annual costs of CVD vary from 600-900 million € (US$720 million-1 billion) in Western European countries, (Rabe and Pannier 2010) representing 1-2% of the total health care budget, to 2.5 billion € (US$3 billion) in the USA. Often, the costs for treatment include reimbursements by the State and are affected by government policies.

Phlebotropic drugs that are prescribed as an alternative to elastic stockings

Scanned with OKEN Scanner

essentially for relief of leg heaviness, pain and edema in women who are either standing or sitting for long periods at work result in considerable expenditure. This cost amounts to 63.2 million € (US$76 million) in Spain, 25 million € (US$30 million) in Belgium and 457 million € (US$548 million) in France (Van den Oever et al 1998; Bouvenot G 1999) representing 3.8% of the sales of reimbursable medicines.

Indirect costs of venous diseases in terms of working days lost is quoted as "the most important cost factor" in Germany, amounting to 270 million € (US$324 million). In the USA, venous ulcers cause loss of 2 million work-days per year. In France, 6.4 million days of work were lost in 1991. Another study in France found that about 7% of the working population is off work because of venous disease (CEAP: C1-C6) with an overall "estimation" of 4 million working days lost in a year at an estimated cost of 320 million € (US$384 million) to the economy (Allaert 2005) These costs are higher than the amount spent for the treatment of arterial disease.

In recent years, evidence has emerged that proper education and provision of guidelines in the field of phlebology and ulcer treatment carry a significant cost-effectiveness (Nelzén 2010). In Sweden, after the introduction of early venous surgical intervention to patients with superficial venous reflux (SVR) or SVR combined with deep venous reflux or occlusion, the population of patients with venous ulcer decreased by 46% within fourteen years. The point prevalence was reduced from 0.16% down to 0.09% (Forssgren et al, 2008).

The most cost-effective method to manage venous ulcers is by dressings and adequate compression. A randomized controlled trial (RCT) (Gloviczki et al, 2005) concluded that for long-term management of venous ulcers, education of the patient and good compression with effective compliance would save 5270€ (US$6326) in medical costs per patient per whole life together with a further saving of 14228€ (US$17080) due to fewer working days lost. A systematic review demonstrated that high compression hosiery was more cost-effective than moderate compression for preventing ulcer recurrence and was particularly cost-saving if combined with patient education (Korn et al, 2002).

There is now evidence for cost-effectiveness of phlebotropic drugs when used as adjuvant therapy to increase the rate of healing of venous ulcers (Glinski et al, 1999; simka et al, 2003).

Many women suffering from CVD have found that their symptoms were made worse by their working conditions resulting in many days off work. It has been suggested that simple changes in working conditions such as providing high stools, adequate rest periods and medical counseling could be very cost-effective.

CLASSIFICATION AND SEVERITY SCORING SYSTEMS

The **CEAP** (**C**linical, **E**tiological, **A**natomical, **P**athophysiological) classification was published in the mid 1990s in 25 journals and books in 9 languages. Several revisions by the ad hoc committee of the American Venous Forum in conjunction with the International ad hoc committee have resulted in the classification summarized in Table 2 that has been adopted worldwide. The aim of the CEAP classification was to facilitate meaningful communication and description of all forms of CVD.

Scanned with OKEN Scanner

Table 2. REVISED CEAP

Clinical Classification

C0: no visible or palpable signs of venous disease.
C1: telangiectasiae or reticular veins.
C2: varicose veins.
C3: edema.
C4a: pigmentation and/or eczema.
C4b: lipodermatosclerosis and/or atrophie blanche.
C5: healed venous ulcer.
C6: active venous ulcer.
S: symptoms including ache, pain, tightness, skin irritation, heaviness, muscle cramps, as well as other complaints attributable to venous dysfunction. A: asymptomatic.

Etiologic Classification

Ec: congenital.
Ep: primary.
Es: secondary (post-thrombotic).
En: no venous etiology identified.

Anatomic Classification

As: superficial veins.
Ap: perforating veins.
Ad: deep veins.
An: no venous location identified.

Pathophysiologic Classification

Basic CEAP:

Pr: reflux.
Po: obstruction.
Pr,o: reflux and obstruction.
Pn: no venous pathophysiology identifiable.

Advanced CEAP:

Same as Basic CEAP with the addition that any of 18 named venous segments can be utilized as locators for venous pathology:

Superficial veins:

1. Telangiectasies/reticular veins.
2. Great saphenous vein (GSV) above knee.
3. GSV below knee.
4. Small saphenous vein.
5. Non-saphenous veins.

Deep veins:

6. Inferior vena cava.
7. Common iliac vein.
8. Internal iliac vein.
9. External iliac vein.

Scanned with OKEN Scanner

10.Pelvic: gonadal, broad ligament veins, other.
11.Common femoral vein.
12.Deep femoral vein.
13.Femoral vein.
14.Popliteal vein.
15.Crural: anterior tibial, posterior tibial, peroneal veins (all paired).
16.Muscular: gastrocnemial, soleal veins, other
Perforating veins:
17.Thigh
18.Calf

Basic and advanced CEAP

Basic CEAP: includes all four components shown in Table 2. Use of the C-classification alone describes CVD inadequately. The majority of patients have a duplex scan that provides data on E, A, and P. The highest descriptor is used for clinical class.

Advanced CEAP: **For the researcher and for reporting standards, this is a more detailed and precise classification where the extent of disease can be allocated to one or more 18 named venous segments.**

Example

A patient presents with painful swelling of the leg and varicose veins, lipodermatosclerosis and active ulceration. Duplex scanning on August 14, 2012 showed axial reflux in the GSV above and below the knee, incompetent calf perforating veins and axial reflux in the femoral and popliteal veins. No signs of post-thrombotic obstruction.

Classification according to basic CEAP: C6, S, Ep, As,p,d, Pr (2012-08-14, LII)

Classification according to advanced CEAP: C2,3,4b,6,S, Ep, As,p,d, Pr2,3,18,13,14 (2012-08-14, LII).

Disease severity scoring systems

The **V**enous **S**everity **S**coring (**VSS**) system with its three components, Venous Disability Score (VDS), Venous Segmental Disease Score (VSDS) and Venous Clinical Severity Score (VCSS) was developed in 2000 by the American Venous Forum ad hoc committee on venous outcomes assessment in order to supplement the CEAP classification by providing an instrument for assessment of the patient's condition during follow-up (Rutherford et al 2000). In contrast to CEAP, the VSS includes symptoms as well as signs. Its good intraobserver and interobserver variability and validation (Vasuez et al 2007; Kakkos et al 2003) and , its applicability to all CEAP clinical classes and its ability to demonstrate subtle changes (Vasquez and Munschauser 2008) make it an ideal tool to evaluate clinical outcome in RCT.

The **Venous disability score (VDS)** has a maximum of 3, defined as: 0 = asymptomatic, 1 = symptomatic but able to carry out usual activities without compressive therapy, 2 = can carry out usual activities only with compression and/or limb elevation, 3 = unable to carry out usual activities even with compression and/or limb elevation. Usual activities are defined as patients activities *before* onset of disability from venous disease.

Scanned with OKEN Scanner

The **Venous Segmental Disease Score (VSDS),** combines the anatomic and pathophysiologic components of CEAP. VSDS is based on venous segmental involvement with major venous segments being graded according to presence of reflux and/or obstruction. This scoring scheme is entirely based on venous imaging, primarily duplex scan but also venographic findings and weights 11 venous segments for their relative importance when involved with reflux and/or obstruction. There is one VSDS score for reflux (maximum score of 10) and another one for obstruction (also a maximum score of 10).

The **Venous Clinical Severity Score (VCSS)** is based on nine clinical characteristics (pain, varicose veins, venous edema, skin pigmentation, inflammation, induration, and number, duration and size of active ulcers), all graded from 0 to 3 and additionally use of conservative therapy (compression and elevation), using the same points, to produce a 30 point-maximum flat scale.

It has been shown that the venous severity scores are significantly higher in advanced venous disease, demonstrating correlation with anatomic extent. VCSS has been found to be equally sensitive and significantly better for measuring changes in response to superficial venous surgery than the CEAP clinical class, while VDS demonstrated comparable and even better performance. It has been suggested that VCSS may have a more global application in determining the overall severity of venous disease. Additionally a clear association between VCSS and Duplex findings has been demonstrated, suggesting that this score can be used as a screening tool.

Scoring systems for assessing the post-thrombotic syndrome (PTS)

Three further different scoring systems have been proposed that are specific for the assessment of the PTS: the **Brandjes** (Brandjes et al1997), the **Ginsburg** (Ginsburg 2001) and **Villalta** scales (Villalta et al 1994). All three systems use symptoms and signs, which are present or absent in the Brandjes system but graded in the other two. The Ginsberg system identifies the presence or absence of PTS without grading its severity. In contrast, the Villalta scale grades symptoms and signs and classifies patients into different PTS severity groups. Because of its reliability, high correlation with relevant health outcomes, acceptability, responsiveness to changes in the severity of PTS and successful use in clinical trials (Kahn et al, 2009) the subcommittee on control of anticoagulation of the Scientific and Standardization Committee of the International Society on Thrombosis and Haemostasis recommended that the Villalta scale should be used in clinical studies to diagnose and grade the severity of PTS.

In a recent study assessing the Villalta, Ginsberg, Brandjes, Widmer, CEAP, and VCSS systems in terms of interobserver reliability, association with ambulatory venous pressures, ability to assess severity of post-thrombotic syndrome, ability to assess change in condition over time, and association with patient-reported symptom severity, only the Villalta score was able to fulfill all the above criteria, (Soosainathan et al 2013) findings that endorse its generalized use in PTS.

INVESTIGATIONS

General Remarks

There is not a single test that can provide all information needed to make clinical decisions and plan a management strategy. Understanding the pathophysiology is the key to selecting the appropriate investigations.

When a patient presents with symptoms and signs suggestive of CVD, a physician

Scanned with OKEN Scanner

should answer a number of clinically relevant questions. First one should ascertain whether CVD is present. If it is, then investigations should determine the presence or absence of reflux, obstruction, calf muscle pump dysfunction and the severity of each (Nicolaides, 2000).

Detection of Reflux and Obstruction

The clinical presentation is assessed with the history and physical examination followed by a duplex scan. Such an evaluation helps to identify the presence, sites and anatomical extent of reflux and potential occlusion of proximal veins. A proportion of patients may require additional investigations.

Duplex Scanning

Duplex ultrasound is superior to phlebography and is considered to be the gold standard to detect reflux in any venous segment.[2-10] Imaging is usually performed with colour flow scanners with high frequency probes used for superficial veins and lower frequency probes used when deeper ultrasound penetration is required. The entire superficial and deep venous systems as well as the communicating and perforating veins are examined. Elements of the examination that are often germane to further management include:

1. Standing position for the femoral and great saphenous veins or sitting position for popliteal, small saphenous and calf veins,
2. Measurement of the duration, peak velocity or volume flow of reflux, after standard calf compression and its release
3. Size and competence of perforators,
4. Diameter of saphenous veins,
5. Size and competence of major saphenous tributaries
6. Anatomic extent of reflux in the deep veins

Obstruction

Quantification of venous obstruction is difficult. Traditional methods that measure arm-foot pressure differential, outflow fraction and outflow resistance by plethysmography[1] express global functional obstruction including the effect of the collateral circulation, but do not quantify local anatomic obstruction. IVUS demonstrates relative degrees of obstruction at the involved venous segment more reliably, but it is not useful for infra-inguinal obstruction.

Investigation of Patients in Different CEAP Clinical Classes

A precise diagnosis is the basis for correct classification of the venous problem. A way to organize the diagnostic evaluation of the patient with CVD is to utilize one or more of three levels of testing, depending on the severity of the disease:

Level I: The office visit with history and clinical examination, which could include a pocket Doppler or color flow duplex.

Level II: The non-invasive vascular laboratory with detailed duplex scanning, with or without plethysmography.

Level III: The addition of invasive investigations or complex imaging studies including ascending and transfemoral (antegrade and retrograde) phlebography, varicography, venous pressure measurements, CTV scanning, MRV or IVUS.

A simple guide to the level of investigation in relation to CEAP clinical classes is

Scanned with OKEN Scanner

given below. This may be modified according to clinical circumstances and local practice.

Clinical Class C0/1 No visible or palpable signs of venous disease; telangiectasiae or reticular veins present.

Level I investigations are usually sufficient. However, symptoms such as ache, pain, heaviness, leg-tiredness and muscle cramps in the absence of visible or palpable varicose veins are an indication for detailed duplex scanning to exclude reflux which often precedes the clinical manifestation of varices.

Clinical Class C2 Varicose veins present without any edema or skin changes.

Level II (duplex scanning) should be used in the majority of patients and is mandatory in those being considered for intervention. Level III may be needed in certain cases.

Clinical Class C3 Edema with or without varicose veins and without skin changes.

Level II investigations are utilized to determine the severity of reflux and obstruction and whether or not reflux or obstruction in the deep veins is responsible for the edema. If obstruction is demonstrated or suspected as a result of duplex scanning, level III studies to investigate the deep venous system must be considered. Whether or not obstruction is demonstrated, or suspected as a result of duplex scanning, level III studies to investigate the deep venous system may be considered. Lymphoscintigraphy may be indicated to confirm the diagnosis of lymphedema in certain patients with suspected phlebolymphedema.

Clinical Class C4,5,6 Skin changes suggestive of venous disease including healed or open ulceration with or without edema and varicose veins.

Level II investigations will be required in virtually all patients. Selected cases, such as those being considered for deep venous intervention, will proceed to level III. Level I investigations may be sufficient in some patients with irreversible muscle pump dysfunction due to neurological disease, severe and non-correctable reduction of ankle movement or where there is a contraindication to surgical intervention. Some investigations may have to be deferred, particularly in patients with painful ulcers.

COMPRESSION THERAPY

Introduction

There are no definitive data on the superiority of different bandaging techniques (spiral, figure of eight, circular etc). However, an important feature of a good compression bandage is that it provides a sufficiently high pressure peak during walking ("working pressure") to exert a pronounced massaging effect while allowing a tolerable resting pressure. Due to edema reduction, bandages are losing pressure after application. Therefore bandages should initially be applied with high enough pressure and should be renewed when the pressure decreases into an ineffective range. They should be washable and reusable. Multi-component bandages better meet the above requirements than single component bandages. Pads or rolls of different materials can be used to increase the local pressure over a treated venous segment following sclerotherapy or over a venous ulcer situated behind the medial malleolus.

Stockings should only be prescribed if patients are able to apply them on a regular basis. They are best put on in the morning. New stockings should be prescribed after 3-6 months if used daily. Different devices have been developed to facilitate application of stockings.

Scanned with OKEN Scanner

While bandages are mainly used for the initial phases of compression therapy, stockings are recommended for maintenance and long term management in chronic conditions.

Quality of Life and Compliance

Compression treatment improves quality of life (Charles 2004) and compliance is crucial to prevent ulcer recurrence (Raju et al, 2007). Regular daily use of compression stockings for at least two years after DVT can reduce the incidence and severity of the post-thrombotic syndrome (see below)

Mode of Action

Several beneficial effects of compression treatment and methods used to measure these effects are summarized in Table 3. Experimental studies have helped to understand the performance of various compression devices on the normal and the diseased leg.

Table 3. Effects of compression therapy

Parameter	***Investigative method***
Sub-bandage pressure	MST-tester , Picopress, Kikuhime
Reduced edema	Volumetry, isotopes, ultrasound
Reduced venous volume	Phlebography, blood pool scintigraphy, Air plethysmography (APG)
Increased venous velocity	Circulation time (isotopes), Duplex
Blood shift into central compartments	Blood pool scintigraphy, cardiac output
Decreased venous reflux	Duplex, APG
Improved venous pump	Foot volumetry, plethysmography, venous pressure
Increased arterial flow	Duplex, Xenon-clearance, Laser Doppler
Improvement of microcirculation	Capillaroscopy, tcPO2, Laser Doppler
Increased lymphatic drainage	Isotopic and indirect lymphography
Effect on ultrastructure and cytokines	Microscopy and histochemistry, Laboratory investigations

Clinical applications

Effect on symptoms and QoL in patients with mild to moderate CVD

A meta-analysis of 11 RCT involving 1453 subjects (794 healthy people exposed to various forms of stress, 552 patients with CVD and 141 patients after varicose vein surgery) compared stockings exerting an ankle pressure of 10-20mmHg with placebo or no treatment and with stockings exerting a pressure of more than 20mmHg (Amsler and Blattler 2008). Compression with 10-20mmHg had a clear effect on edema and symptoms as compared with <10mmHg pressure, placebo stockings, or no treatment ($p<.0001$). No study showed a difference between 10-20 and >20mmHg stockings. The authors concluded that despite important methodological heterogeneity and sometimes sub-standard reporting the meta-analysis suggests that leg compression with 10-15mmHg is an effective treatment for CVD. Less pressure is ineffective and higher pressure may be of no additional benefit.

Scanned with OKEN Scanner

A recent Cochrane review of 7 studies involving 356 patients (CEAP C1-4) concluded that symptoms subjectively improved with the wearing of stockings across trials that assessed this outcome, but these assessments were not made by comparing one randomized arm of a trial with a control arm and are therefore subject to bias (Shingler et al 2011). The conclusion was that there is insufficient, high quality evidence to determine whether or not compression stockings are effective as the sole and initial treatment of varicose veins or whether any type of stocking is superior to any other type.

The available evidence suggests that compression relieves the symptoms and reduces edema in patients with mild to moderate (CEAP 1-4) CVD (Grade B). Further studies are needed to determine the optimum type of compression in different CEAP classes of patients.

Effect of compression stockings in the prevention of PTS

Four RCT investigated the efficacy of compression stockings in preventing the development of PTS in patients with proximal DVT who received conventional anticoagulant treatment.

In the first study 194 patients were randomized to compression stockings (grade III) or no stockings (Branjes et al, 1997). The median follow-up was 76 months (range 60-96) in both groups. Mild-to-moderate post-thrombotic syndrome occurred in 19 (20%) patients in the stocking group and 46 (47%) in the control group patients ($p < 0.001$). Severe PTS occurred in 11 (11%) patients in the stocking group and 23 (23%) patients in the control group ($p < 0.001$). In both groups, most cases of post-thrombotic syndrome occurred within 24 months of the acute thrombotic event.

In the second study 180 patients were randomised to wear or not wear below-knee compression elastic stockings (grade III) for 2 years (Prandoni et al, 2004). Follow-up was performed for up to 5 years. Post-thrombotic sequelae developed in 44(49%) of 90 controls (severe in 10) and in 23(26%) of 90 patients wearing elastic stockings (severe in 3). All but 1 event developed in the first 2 years ($P = 0.011$).

The third study assessed the effect of prolonged compression therapy after a standard anticoagulant treatment for 6 months (Aschwanden et al, 2008). At the end of anticoagulation 169 patients were randomized to wear compression stockings (grade II) or not. Primary efficacy analysis was performed on the end point of emerging skin changes (C4-C6 according to the CEAP classification). The primary end point occurred in 11(13.1%) of 84 patients in the treatment group and 17(20.0%) of 85 in the control group ($P=0.30$). Within subgroup analyses of the primary end point, we observed a large sex-specific difference between women (HR, 0.11; 95% CI, 0.02-0.91) and men (HR, 1.07; 95% CI, 0.42-2.73).

The fourth study randomized one group of 47 patients to compression stockings (grade II) or placebo stockings and a second group of 35 patients to compression stockings (grade III) or placebo (Ginsberg et al, 2001). PTS developed in 11(27%) of 40 controls and in 11(26%) of 42 patients wearing elastic stockings. ($P = 0.91$).

Clear cut results have been obtained from the first two studies in which grade III stokings were used. However, considering all four studies which include 628 patients, compression stockings reduce the incidence of PTS from 37% to 21% (RR 0.55; 0.43 to 0.72). Thus the recommendation for grade III below knee stockings is grade A.

In a recent RCT 267 patients with the first episode of proximal deep venous thrombosis were randomized to wear either thigh-length or below-knee compression stockings for 2 years (Prandoni et al, 2012). After 3, 6, 12, 18, 24, and 36 months, they

Scanned with OKEN Scanner

were assessed for PTS manifestations according to the Villalta scale. PTS developed in 44 (32.6%) of the 135 patients randomized to thigh-length and in 47 (35.6%) of the 132 allocated to below-knee stockings. Severe PTS developed in 3 patients in each group. Stocking-related side effects developed in 55 (40.7%) of the 135 patients allocated to thigh-length CES and in 36 (27.3%) of those randomized to the below-knee group (P = .017), and led to premature discontinuation of their use in 29 (21.5%) and 18 (13.6%) patients, respectively. The authors concluded that thigh-length stockings do not offer a better protection against PTS than below-knee stockings and are less well tolerated.

Effect of compression in the healing of venous ulcers

There is a large number of publications on the efficacy of compression in healing venous leg ulcers. The results are summarized by the Cochrane Database Systematic Review updated in 2009 (Cullum et al, 2009). In this review, ulcer healing was the primary endpoint. Compression was more effective than no compression (4/6 trials). When multi-layered systems were compared, elastic compression was more effective than non-elastic compression (5 trials). There was no difference in healing rates between 4-layer bandaging and other high compression multi-layered systems (3 trials). There was no difference in healing rates between elastomeric multi-layered systems (4 trials). Multi-layered high compression was more effective than single layer compression (4 trials). The authors concluded that Compression increases ulcer healing rates compared with no compression. Multi-layered systems are more effective than single-layered systems. High compression is more effective than low compression. However, there are no clear differences in the effectiveness of different types of high compression.

The above Cochrane Database Systematic Review was updated in 2012 (O'Meara et al, 2012) reporting on Forty-eight RCTs which include a total of 4321 patients. The authors concluded that "compression increases ulcer healing rates compared with no compression. Multi-component systems are more effective than single-component systems. Multi-component systems containing an elastic bandage appear to be more effective than those composed mainly of inelastic constituents. Two-component bandage systems appear to perform as well as the 4LB. Patients receiving the 4LB heal faster than those allocated the SSB. More patients heal on high-compression stocking systems than with the SSB. Further data are required before the difference between high-compression stockings and the 4LB can be established"

Recent experimental studies

Recent experimental studies have **questioned some conventional concepts on compression (Nicolaides et al, 2014):**

- Compression of superficial and deep veins depends very much on the body position: in the horizontal prone position and in standing deep veins are mostly more affected than superficial veins
- Higher pressure over the calf leads to a stronger effect on the venous pump than a pressure gradient
- In chronic venous edema lower pressure may be more effective than very high pressure.
- Not only intermittent pressure waves but also sustained pressure up to 40 mmHg improve arterial flow, both in normal individuals and in patients with arterial

Scanned with OKEN Scanner

occlusive disease, e.g. in patients with mixed, arterial-venous leg ulcers.

In contrast to drug therapy, compression treatment never had to pass any pharmacological phase I and phase II trials to confirm clinical efficacy and determine the therapeutic dose range. Although some insight concerning the mechanisms of action of compression has emerged from several studies during the last few years, a lot more has to be learnt in order to tailor and to optimize this important treatment modality in different clinical indications.

VENOACTIVE DRUGS

Introduction

Venoactive drugs (VAD) comprise a heterogeneous group of drugs, some of which are synthetic but most are plant-based. Five main categories are identified: flavonoids, alpha-benzopyrones, saponins, ginco extracts and synthetic products (calcium dobesilate, benzarone and naftazon). Some VAD are commonly taken as mixtures; for example, marketed ruscus extracts are a mixture of ruscus aculeatus, hesperidine, methyl chalcone and ascorbic acid, while micronised purified flavonoid fraction (MPFF) is a micronised mixture of diosmin (90%) and flavonoids (10%), expressed as hesperidin, diosmetin, linarin, and isorhoifolin, and gingko biloba extracts are mixed with heptaminol and troxerutin.

Mode of action

Most of the main types of VAD have been shown to increase venous tone, inhibit inflammatory mechanisms, have antioxidant properties, reduce capillary permeability and increase lymphatic drainage.

Therapeutic efficacy on venous symptoms and edema

The efficacy and safety of VAD in the treatment of symptoms and edema associated with CVDs have been evaluated in a large number of generally small clinical studies. As a result, overall conclusions on their efficacy have relied heavily on meta-analyses, reviews and consensus statements rather than individual large clinical trials.

Cochrane reviews

Cochrane meta-analyses have been influential in the development of recommendations for use of different VAD. A total of 59 randomized clinical trials involving several different types of VAD were included in the 2005 Cochrane review and meta-analysis (Martinez et al, 2005). Of these, 44 studies were considered to be of suitable design and quality, including 23 trials on rutosides, 10 on MPFF and 6 on calcium dobesilate. The outcome variables considered included objective signs such as edema and trophic disorders, together with a range of subjective symptoms, including pain, heaviness, cramps, restless legs and the sensation of swelling. When all VAD were considered together, significant benefits of treatment were demonstrated for all outcome variables except for itching and venous ulcer. The percentage of patients with no longer pain was significantly greater in the VAD group compared with placebo (63% *versus* 37%, P<.00001); and so for heaviness (60% *versus* 33%, P<.00001), sensation of swelling (63% *versus* 38%, P<.0001), cramps (68% *versus* 45%, P=.003), and restless legs (46% *versus* 33%, P<.006). For most variables there was evidence of

Scanned with OKEN Scanner

heterogeneity among studies, although this is not surprising given that studies of different drugs, designs and with different patient inclusion criteria were combined. The overall incidence of adverse events was not different from placebo, although it was pointed out that most studies were of relatively short duration. Table 4 provides a summary of the 2014 recommendations for the use of venoactive drugs.

Table 4. Summary of the present guideline recommendations for the use of venoactive drugs, according to the GRADE system.

Indication	Veno-active drug	Recommen-dation for use	Quality of evidence	Code
Relief of symptoms associated with CVD in patients in CEAP classes C0s to C6s and those with CVD related edema (CEAP class C_3)	Micronized purified flavonoid fraction	Strong	Moderate	1B
	Nonmicronized diosmins or synthetic diosmins	Weak	Poor	2C
	Rutosides (O-betahydroxy-ethyl)	Weak	Moderate	2B
	Red-vine-leaf extracts (*Vitis vinifera*)	Weak	Moderate	2B
	Calcium dobesilate	Weak	Moderate	2B
	HCSE	Weak	Moderate	2B
	Ruscus extracts	Weak	Moderate	2B
	Gingko biloba	Weak	Poor	2C
	Other VAD	Weak	Poor	2C
Healing of primary venous ulcer (CEAP class C_6), as an adjunct to compressive and local therapy	Micronized purified flavonoid fraction	Strong	Moderate	1B

CEAP: clinical, etiological, anatomical, and pathophysiological classification; CVD: chronic venous disorders; GRADE: Grading of Recommendations Assessment, Development and Evaluation; VAD: venoactive drugs.

ORAL MEDICATIONS AS AJUNCTS TO COMPRESSION IN THE MANAGEMENT OF VENOUS ULCERS

Several studies have investigated the effect of oral medications when used as adjuvants to compression therapy.

A meta-analysis of 7 RCT involving 659 patients demonstrated that at 8-24 weeks the healing rate increased from 40% in the compression group to 64% in the compression plus pentoxiphylline group (RRR 33%; 95% CI 25% to 45%; $P < 0.001$) (Jull et al, 2006).

A meta-analysis of 5 RCT involving 616 patients demonstrated that at 6 months

Scanned with OKEN Scanner

ulcers healed faster when Daflon 500 was combined with a two layer compression than compression alone. The RRR was reported as 32% (95% CI 3% to 70%; P = 0.03). This difference was present from the second month and was associated with a shorter time to healing (16 weeks versus 21 weeks; P =0.0034) (Coleridge-Smith, 2005).

Four RCT involving 488 patients demonstrated an increase rate of healing at 2-3 months when sulodexide was combined with compression than compression alone. The overall healing rate increased from 32% in the compression group to 54% in the compression plus sulodexide group (RRR 41%; 95% CI 27% to 52%; P< 0.001) (Coccheri et al, 2002; Scondotto et al, 1999; Kucharzewski et al, 2003; Zou et al, 2007).

TOPICAL THERAPY FOR VENOUS ULCERS

A wide range of topical agents and dressings has been advocated to promote desloughing, granulation and re-epithelialization of venous ulcers, including hydrogels, alginates, hydrocolloids, enzymatic agents, growth factors, foams, amino-acids, platelet rich plasma gels, fibrin sealant and films. Tissue-engineered skin equivalents based on cultured keratinocytes and fibroblasts have been shown to accelerate healing. (For references please see original document). However, there is no level I evidence that the other agents provide additional benefit over simple wound dressing and compression therapy.

The use of topical antibiotics in patients with venous ulcerations is discouraged because of emergence of resistant organisms and increased risk of contact dermatitis. At present, there is no evidence to support the routine use of systemic antibiotics to promote healing in venous leg ulcers. However, systemic antibiotics are indicated in the presence of B-hemolytic streptococcus and evidence of soft tissue infection. In light of the increasing problem of bacterial resistance to antibiotics, current prescribing guidelines recommend that antibacterial preparations should only be used in cases of clinical infection and not for bacterial colonization.

In terms of topical preparations, there is some evidence to support the use of povidone iodine, octenidine, phenytoin, crystacide, sucralfate, peroxide-based preparations, topical wound oxygen, ethacridine lactate, mupiroicin and chlorhexidine in healing venous ulceration. Topical antiseptics exhibit cellular toxicity that exceeds their bactericidal activities and they have been found to impair wound epithelialization. There is some evidence than hyaluronic acid and amniotic membrane may have a positive impact on venous ulcer healing.

TREATMENT OF SUPERFICIAL VEIN INCOMPETENCE

Introduction

For the last 100 years, ancillary open surgery (OS) has been the most recommended and used procedure for treating varicose veins (VV). In the past decade, the development of minimally invasive correction of primary superficial venous reflux in patients with chronic venous disease (CVD) of the lower limbs by endovenous techniques has provided a patient-friendly means to treat this disorder as an office-based procedure with ablation of the saphenous veins and varicosities using radiofrequency ablation (RFA), endovenous laser ablation (EVLA) or sclerotherapy. In addition, surgery preserving the great saphenous vein (GSV) was developed in parallel including "Cure Hemodynamique de l'Insuffisance Veineuse en Ambulatoire" (CHIVA) and "Ablation Selective des Varices sous Anesthésie Locale" (ASVAL)

Scanned with OKEN Scanner

Surgery

Modern open surgery is performed under local anesthesia, based on preoperative assessment and mapping using duplex ultrasound. The traditional flush ligation of the saphenofemoral junction (SFJ) is completed by proximal saphenous invagination stripping. Stripping can be also done by using a cryo-probe. Treatment of the incompetent small saphenous vein (SSV) usually involves ligation of the sapheno-popliteal junction (SPJ) and proximal stripping by invagination. Stripping of the distal SSV and of the GSV below knee may reduce VV recurrence but are associated with increased risk of sural or saphenous nerve injury respectively (Morrisson and Dalsing, 2003). The necessity of flush ligation has been recently called into question (Pittaluga et al, 2010). The remaining non truncal varicosities can be either excised by phlebectomy or managed by sclerotherapy in the same session or later. There is a consensus for recommending elastic compression stockings no more than one week.

Radiofrequency ablation (RFA)

Ablation of the treated vein is achieved by heat delivered into the vein through the percutaneously placed radiofrequency catheter. The heat causes a direct thermal injury to the vein wall, resulting in destruction of the endothelium, collagen denaturation of the media, and thrombotic and fibrotic occlusion of the vein.

Endovenous laser ablation (EVLA)

Similar to RFA, the heat generated by laser causes a direct thermal injury to the vein wall. EVLA also provides direct heat injury to the blood. Blood coagulates at 70 to 80 degrees C, steam bubbles form at 100 degrees C and carbonization of coagulum is observed at 200 to 300 degrees C. Currently available laser fibers include hemoglobin-specific laser wave lengths (810, 940, and 980 nm) and water-specific

Steam Ablation

Steam is the latest of the thermal endovenous techniques to enter clinical use. It was introduced in 2006 by R. Milleret as a less expensive alternative to laser and radio frequency. The principle is to inject in the vein pulses of water vapor at 120°C, each pulse delivering 60 joules of energy in the lumen. Steam is injected under pressure: the first pulse dislodges the blood and the next ones heats the vein wall. A stainless steel catheter of 5F gauge is used, which it is flexible enough to navigate through tortuosity without using a guide wire. Two lateral holes close to the tip eject the steam, avoiding the risk of heating deep veins when heating the junctions

Sclerotherapy

Injection of a sclerosing agent into the vein to achieve endoluminal fibrosis and obstruction of the vein has been used for almost a century. Although liquid sclerotherapy has been used primarily for obliteration of spider veins or telangiectasiae, interest in the use of sclerotherapy greatly increased when Cabrera reported in 1995 that foam prepared by mixing gas with the detergent polidocanol was effective for obstruction of larger veins. Ultrasound guided foam sclerotherapy (USGFS) has rapidly spread for treatment of primary and recurrent varicose veins, including the GSV and SSV, perforating veins and venous malformations.

Scanned with OKEN Scanner

Cyanoacrylate glue ablation

A new non-ablative procedure using a formulation of cyanoacrylate (CA) adhesive delivered intravenously, has been developed to improve some of the limitations with RF, EVL and sclerotherapy ablation. Upon intravascular injection, CA rapidly solidifies via a polymerization reaction and results in an inflammatory reaction of the vein wall.

Mechanochemical ablation

A new mechanochemical device (ClariVein) is developed to minimize the negative aspects of both endothermal ablation and ultrasound-guided sclerotherapy for treatment of saphenous incompetence, while incorporating the benefits of each. The advantages of this hybrid system are claimed to be standard percutaneous access, endovenous treatment, local anesthesia only without the need for tumescent anesthesia and short procedure time. Since the system does not use thermal energy, the potential for nerve damage is minimized. The mechanochemical method achieves venous occlusion utilizing a wire rotating within the lumen of the vein at 3500 rpm which injures the intima to allow for better efficacy of the sclerosant. A liquid sclerosant (sodium tetradecyl sulphate) is concomitantly infused through an opening close to the distal end of the catheter near the rotating wire.

Surgery with preservation of the saphenous trunk

CHIVA

The CHIVA technique is a conservative approach to redistribute the reflux from superficial to deep system through staged ligations on the GSV or tributaries in order to avoid ablation of the GSV as a possible future vascular graft (Franceschi, 1988) CHIVA is a complex approach demanding careful mapping and understanding of the anatomy and function of the superficial system by well trained and experienced physicians.

ASVAL

Stab phlebectomy of all varicose tributaries can lead to an improvement or abolition of the saphenous vein reflux. Most patients operated upon with this method had less advanced stage of varicose veins. The ASVAL method is a procedure based on the ascending or multifocal approach of the CVD whereas the CHIVA is based on the descending theory. The goal of ASVAL is to remove the distal venous reservoir by phlebectomy of incompetent tributaries and preserve the GSV (Pittaluga et al, 2009).

Outcome after operative treatment (Nicolaides et al, 2014)

RFA vs. open surgery.

There are 7 RCTs in 9 papers comparing RFA with OS and almost all of them conclude that after radiofrequency ablation there was less postoperative pain, faster recovery and earlier return to work and normal activities, as well as higher patient satisfaction. The longest follow-up was 3 years and there was no difference in terms of clinical result between OS and RFA.

EVLA vs. open surgery.

13 RCTs (17 publications) compared EVLA with OS and all used bare tipped fibers. Quality of safety and early efficacy was high with no real difference between

Scanned with OKEN Scanner

the groups. After two years no significant difference was found in clinical or duplex scanning recurrence, clinical severity or QOL.

FA vs. EVLA

5 RCT's compared RFA with EVLA. There was less bruising and less pain with ClosureFast. Subsequently, new laser fibers were developed e.g. radial or jacket-tip fibers, but with procedure time and tumescent anesthesia also equivalent, these procedures present no genuinely significant difference to patients.

EVLA vs. cryostripping.

Disselhoff and his team presented the results of 2 RCT's in three papers comparing high ligation and cryostripping versus EVLA. Cryostripping was significantly faster while EVLA was associated with significantly less postoperative pain and quicker return to normal activities. However, there was no significant difference in terms of recurrence, quality of life, or cost.

Foam sclerotherapy vs. open surgery

6 RCTs (7 publications) compared foam sclerotherapy with surgery. The outcome up to 12 months follow-up did not give any conclusive results. Geroulakos' group recently reported their 3-5 year follow-up and concluded that the treatment was equally effective in both groups as demonstrated by improvements in Venous Clinical Severity Score (VCSS), Venous Segmental Disease Score (VSDS), and the physical component of the SF-36 score (Kalodiki et al, 2012). However, the Aberdeen Varicose Vein Questionaire (AVVQ) score was better in the surgical group. Given that foam is less expensive, one can conclude that the cost effectiveness ratio is in favour of foam sclerotherapy.

Foam sclerotherapy vs. EVLA.

In two RCTs from Geroulakos' group the effectiveness and costs were compared between ultrasound guided foam sclerotherapy and EVLA. There were no differences in occlusion rate, AVVQ, VCSS or venous filling index (VFI) between the two procedures, but USGFS outperformed EVLA in cost, treatment duration, pain, analgesia requirements and recovery.

OS vs. cryostripping.

Though cryostripping is not at present frequently used, two randomized controlled trials have compared it with OS. There was no difference between postoperative pain or clinical results. However, postoperative hematoma was less frequent with cryostripping.

OS vs. high ligation+ phlebectomy

Campanello and colleagues in Sweden in 1996 presented a randomized clinical trial on preservation of the GSV after high ligation, phlebectomy, and perforator ligation. Later an English team did the same RCT with a longer follow-up. In both studies there was no difference in the rate of recurrence in the two groups. However, high ligation + tributary phlebectomy with perforator ligation is not used today. The explanation lies probably in both the more precise information provided by duplex ultrasound investigation of the saphenofemoral junction (SFJ) and the outcome after

Scanned with OKEN Scanner

endovenous ablation. Duplex ultrasound has shown that reflux at the SFJ is absent in many patients presenting with varicose veins and that the terminal valve is competent in about 50% of cases in the presence of GSV reflux.

When thermal ablation or chemical ablation are used, the termination of the SFJ remains open and this does not seem to negatively influence the results. Furthermore, high ligation tends to enhance recurrence related to neovascularization.

Indications for Operative treatment

Indications for operative treatment rely both on the clinical status of the patient and information provided by ultrasound investigation.

There is no indication for surgery in patients with C0 and C1 CVD. In patients with superficial reflux causing C2 to C6 CVD operative treatment should be considered particularly in C3-C6 class. The choice of procedure depends on many factors which include personal mastery of a technique, cover/reimbursement by the Health Services/Health Insurance which varies from country to country and the patient's own choice, influenced by possible postoperative problems, recovery time and time off work, which procedure allows easiest control of recurrences and information from friends, literature or internet.

Nevertheless, in presence of saphenous incompetence and on a technical point of view the following recommendations are made:

- Thermal ablation (radiofrequency, laser): Grade 1A
- Old type surgery: Grade 2A
- Open modern surgery: Grade 1B (only one RCT)
- USGFS: Grade 1A

Presently, steam, cyanoacrylate glue ablations and clarivein cannot be graded as well as procedures with preservation of the saphenous trunk.

In the absence of saphenous incompetence we recommend phlebectomies or USGFS: Grade 1C

B. TREATMENT OF INCOMPETENT PRFORATORS

Introduction

The hemodynamic and clinical significance of incompetent perforators (IPs) when combined with primary superficial incompetence remains debated. It is widely accepted that a minimally invasive approach is preferred to reduce morbidity and particularly to avoid delayed wound healing and infection, but there is no consensus as to the best technique

Outcome after operative treatment

Numerous uncontrolled series have suggested that subfacial endoscopic surgery (SEPS) might have a beneficial effect upon the natural history of CVD and in particular chronic venous ulceration However, it is not clear as to whether benefits observed are due to the SEPS procedure or to concomitant saphenous surgery undertaken in most patients. In addition, it has been suggested by data from uncontrolled retrospective series that deep venous reflux (especially if post-thrombotic) might diminish the benefits of SEPS although this has not been a universal finding.

It has never been shown that interrupting perforators in addition to standard saphenous surgery confers additional benefit in patients with CEAP C2 disease in terms

Scanned with OKEN Scanner

of symptom relief, hemodynamic improvement and quality of life or recurrence. This may be because in the absence of deep venous reflux, complete eradication of superficial venous reflux will result in some incompetent perforators regaining competence

Data from three randomized studies show that perforators regain competence in more than one third of legs from GSV treatment alone (Gohel et al, 2005; Kianifard et al, 2007; Nelzén and Fransson 2011). Furthermore, there is no level A evidence that addition of perforator surgery to standard saphenous surgery confers additional benefit in patients with CEAP C4-6 disease in terms of symptom relief, hemodynamic improvement, quality of life, ulcer healing or recurrence This may be because appropriate sub-groups that might benefit have not yet been defined. Two long term prospective cohort studies showed however very low rates of recurrent venous ulceration following superficial venous surgery and SEPS (Nelzén Eur J Vasc Endovasc Surg 2007;34:605-12; Obermayer J Vasc Surg 2006;44:572-9)

TREATMENT OF DEEP VENOUS REFLUX

The significance and frequency of deep venous reflux in CVD has only been fully realised in the last 25 years owing to the use of duplex ultrasound scanning. Venous reflux involving deep veins is found in less than 10 % of patients with skin changes and ulceration (C4-C6) (Kistner et al, 1986) and is associated with superficial reflux and/or perforator incompetence in most 85% of patients. Primary reflux is less common and is the result of structural abnormalities in the vein wall and the patients. The most common cause of deep venous reflux is post-thrombotic changes accounting for an estimated 60- valve itself (Kistner 1986 as above). A very rare cause of reflux is congenital absence of valves. Reflux may be associated with iliac obstruction in both postthrombotic and non-thrombotic disease.

Surgical techniques for treating deep venous reflux can be classified into two groups. The first group requires phlebotomy and includes internal valvuloplasty and the second group does not require phlebotomy and includes wrapping or external valvuloplasty (transmural or transcommissural) with or without angioscopy assistance.

Patients who are considered for deep reflux repair should have advanced symptoms of pain, swelling, skin changes, and/or ulcer (C4-6) affecting quality of life despite adequate conservative treatment. **Deep valve reconstruction should follow control of superficial incompetence and correction of iliac venous outflow obstruction.** It requires detailed mapping of obstruction and reflux and is only indicated in the presence of deep axial reflux (from groin into calf veins) (Maletti and Perrin, 2011).

Investigations

Patients considered for deep valve repair in addition to Duplex scanning require preoperative phlebographic evaluation to assess operability (ascending,transfemoral and/or transbrachial phlebography). Pre-operative air plethysmography and ambulatory venous pressure (AVP) measurements provide baseline quantitative information that may be useful for follow-up. The choice of investigation is determined by the clinical context and whether or not there are contraindications for surgical intervention.

Valve repair in primary deep insufficiency

The goal of surgery for deep venous reflux is to correct the reflux at a sub-

Scanned with OKEN Scanner

inguinal level.

The most frequent procedure performed for primary deep venous reflux is internal valvuloplasty. This is credited with achieving a good result in 70% of cases in terms of clinical outcome defined as freedom of ulcer recurrence and reduction of pain, valve competence, and hemodynamic improvement over a follow-up period of more than 5 years. In all series, a good correlation has been observed between these three criteria.

External transmural valvuloplasty does not seem to be as reliable as internal valvuloplasty in providing long-term valve competence or ulcer free-survival (Maletti and Perrin, 2011). Wrapping has been used both in primary venous reflux and PTS providing variable results (Lane et al, 2003).

Valve repair in posththrombotic disease.

Long -term results after surgery for PTS are also available for transposition (Perrin, 2000). In terms of clinical results and valve competence, a meta-analysis demonstrated that a good result was achieved in 60% and 40% respectively in transposition and transplantation over a follow-up period of more than 5 years (with a poor correlation between clinical and hemodynamic outcome). Other techniques including neovalve construction which has excellent clinical results and neovalve competence in 34/40 cases after a mean follow-up of 28.5 months (Lugli et al, 2009).

Large randomized control trials comparing conservative treatment and surgery for deep venous reflux would be difficult to conduct so that it is necessary to rely on the outcome of available series of deep venous reconstructive surgery. Their analysis provides a grade 1C recommendation in primary etiology and 2C in secondary.

TREATMENT OF VENOUS OUTFLOW OBSTRUCTION

Obstruction is the principal cause of symptoms in approximately one-third of postthrombotic limbs. It is associated with reflux in 55% of symptomatic patients with CVD. This combination leads to the highest levels of venous hypertension and the most severe symptoms as compared to either reflux or obstruction alone. Obstruction of the common femoral and ilio-caval venous outflow (ilio-femoral venous obstruction) is more likely to cause symptoms such as ulcer, pain, swelling and venous claudication, and decreased quality of life than femoro-popliteal vein blockages. The recurrence rate of DVT is increased. (Douketis et al) Following iliofemoral DVT, only 20-30% of iliac veins completely recanalize spontaneously, while the remaining veins have residual obstruction and varying degrees of collaterals. The role of chronic obstruction in the pathophysiology of chronic venous disease is now emphasized. Correction of obstruction by venoplasty and stent placement alone has been shown to be a sufficient therapy in most patients even in the presence of reflux (Raju and Neglen, 2006).

Diagnosis and selection of patients

It is important for the physician to be aware that there may be ilio-femoral venous obstruction. Patients presenting with C-classes 3-6 should be considered for further studies, particularly those with venous claudication on challenged exercise, those with pain out of proportion to detected lesion and those with postthrombotic disease. Unfortunately, there are no hemodynamically reliable tests to measure what degree of

Scanned with OKEN Scanner

narrowing constitutes an anatomically significant "critical stenosis" in the venous system. This lack of a "gold standard" to assess the hemodynamic impact of chronic outflow obstruction is the major obstacle to selecting limbs for treatment and evaluating outcome. Although a positive non-invasive or invasive test may indicate the need to proceed with further investigations, a negative test should not discourage it Ascending or antegrade transfemoral phlebography is the standard method to image the venous outflow tract, showing the site of obstruction and the presence of collaterals. Intravascular ultrasound (IVUS) is superior to standard single-plane and multi-plane phlebography for estimating the morphological degree and extent of iliac vein stenosis and to visualize details of intraluminal lesions (Neglen and Raju, 2002). Iliocaval obstruction and underlying abnormalities can be detected by MRV and CTV. With new MRV protocols and bloodpool (venous) contrast agents, MRV has emerged as a promising new diagnostic option but not been validated by IVUS.

Femoro-ilio-caval stenting

The introduction of percutaneous iliac venous balloon dilation and stenting has dramatically expanded the scope of treatment. Complications are minimal and mortality has been nil. It is now the method of choice in the treatment of femoro-ilio-caval obstruction. In recent years several large case series, have been published that confirm the effectiveness of this treatment option. (Neglen et al, 2007). Stented limbs with non-thrombotic disease appear to do far better than those with postthrombotic disease, with reported secondary cumulative patency rates of 100% and 86-90% respectively at 4-6 years.

Severe in-stent recurrent stenosis defined as greater than 50% diameter decrease on single plane antero-posterior venogram is infrequent occurring in only 5% at 72 months in one study. (Neglen et al, 2007) Gender and side of limb involved did not affect outcome. Cumulative greater rates of severe in-stent recurrent stenosis were found in thrombotic compared to nonthrombotic limbs, reported as 10% and 1% respectively at 72 months, and was seen more often in postthrombotic venous occlusion than in non-occlusive disease. Thrombophilia was not associated with increased in-stent restenosis. Although initially thought to be contributing factors, a later study have shown that length of stented vein or extension beneath the inguinal ligament into the common femoral vein are not associated with increased in-stent restenosis (Neglen et al, 2008). Similar factors seem to be associated with early and late occlusions of stents. (Neglen et al, 2007). The reports describing patency rates indicate clinical improvement in the long-term term in most patients. After iliac vein balloon dilation and stent placement in 148 limbs with active ulcer the cumulative ulcer recurrence-free rate at 5 years was 58% . (Neglen et al 2007) Cumulative rate of complete relief of pain and swelling at 5 years was 62% and 32%, respectively. Using a quality-of-life questionnaire assessing subjective pain, sleep disturbance, morale and social activities, and routine or strenuous physical activities, patients indicated significant improvement in all major categories after venous stenting. The clinical results are gratifying with substantial decrease in venous clinical severity and disability scores and high cumulative ulcer healing rate (Hartung et al, 2005; Rosales et al, 2010).

Scanned with OKEN Scanner

References

1. Allaert FA, Cazaubon M, Causse C, et al. Venous disease and ergonomics of female employment. *Int Angiol.* Sep 2005;24(3):265-271.
2. Amsler F, Blättler W.Compression therapy for occupational leg symptoms and chronic venous disorders - a meta-analysis of randomised controlled trials. Eur J Vasc Endovasc Surg. 2008 Mar;35(3):366-72.
3. Aschwanden M, Jeanneret C, Koller MT, Thalhammer C, Bucher HC, Jaeger KA.Effect of prolonged treatment with compression stockings to prevent post-thrombotic sequelae: a randomized controlled trial. J Vasc Surg. 2008 May;47(5):1015-21.
4. Bergan JJ, Schmid-Schonbein GW, Smith PD, et al. Chronic venous disease. *N Engl J Med.* Aug 3 2006;355(5):488-498.
5. Bollinger A, Leu AJ, Hoffmann U, et al. Microvascular changes in venous disease: an update. Angiology. 1997;48:27-32.
6. Bouvenot G. Prescriptions and consumption of venotonic drugs in France (a propos of the report of the French National Institute for prescriptions and consumption of drugs). *Bull Acad Natl Med.* 1999;183(5):865-875; discussion 875-868.
7. Bradbury AW, MacKenzie RK, Burns P, Fegan C. Thrombophilia and chronic venous ulceration. Eur J Vasc Endovasc Surg. 2002;24:97-104
8. Brand FN, Dannenberg AL, Abbott RD, et al. The epidemiology of varicose veins: the Framingham Study. *Am J Prev Med.* Mar-Apr 1988;4(2):96-101.
9. Brandjes DP, Buller HR, Heijboer et al. Randomised trial of effect of effect of compression stockings in patients with symptomatic proximal vein thrombosis. Lancet 1997;349:759-62
10. Brandjes DP, Buller HR, Heijboer H, et al. Randomised trial of effect of compression stockings in patients with symptomatic proximal-vein thrombosis. Lancet. Mar 15 1997;349(9054):759-762.
11. Charles H. Does leg ulcer treatment improve patients' quality of life? J Wound Care. Jun 2004;13(6):209-213.
12. Clarke H, Smith SR, Vasdekis SN, Hobbs JT, Nicolaides AN. Role of venous elasticity in the development of varicose veins. Br J Surg. 1989;76:577-80
13. Coccheri S, Scondotto G, Agnelli G, et al. Randomised, double blind, multicentre, placebo controlled study of sulodexide in the treatment of venous leg ulcers. *Thromb Haemost* 2002;87:947–952.
14. Coleridge-Smith P. Daflon 500 mg and venous leg ulcer: new results from a meta-analysis. Angiology 2005;56:Suppl 1:S33-9
15. Cullum N, Nelson EA, Fletcher AW, Sheldon TA 2009: Cmpression for venous leg ulcers CD000265
16. Douketis JD, Crowther MA, Foster GA et al. Does the location of thrombosis determine the risk of disease recurrence in patients with proximal deep vein thrombosis? AM J Med 2001, 110:589-90
17. Eberhardt RT, Raffetto JD. Chronic venous insufficiency. Circulation. 2005;111:2398-409
18. Eklof B, Perrin M, Delis KT, Rutherford RB, Gloviczki P. Updated terminology of chronic venous disorders: the VEIN-TERM transatlantic interdisciplinary consensus document. J Vasc Surg. 2009;49:498-501
19. Forssgren A, Fransson I, Nelzén O. Leg ulcer point prevalence can be decreased by broad-scale intervention: a follow-up cross-sectional study of a defined geographical population. Acta Derm Venereol 2008;88: 252-6
20. Franceschi C. Théorie et Pratique de la Cure Conservatrice Hémodynamique de l'Insuffisance Veineuse en Ambulatoire, Percy sous thil, Editions de

Scanned with OKEN Scanner

tice. J Vasc Surg 2003;38:886-890
41. Neglén P, Hollis KC, Olivier. Stenting of the venous outflow in chronic venous disease: long-term stent-related outcome, clinical, and hemodynamic result. J Vasc Surg. 2007;46:979-990.
42. Neglen P, Raju S. Intravascular ultrasound scan evaluation of the obstructed vein. J Vasc Surg 2002;35:694-700
43. Neglen P, Tacket TP, Raju S. Venous stenting across the inguinal ligament. J Vasc Surg 2008;48:1255-61
44. Nelzen O, Bergqvist D, LindhagenA. Venous and non-venous leg ulcers: clinical history and appearance in a population study. Br J Surg 1994;81:182-7.
45. Nelzén O, Fransson I. Early results from a randomized trial of saphenous surgery with or without subfacial endoscopic perforator surgery in patients with a venous ulcer. Br J Surg 2011;98:495-500
46. Nelzén O, Fransson I. True long-term healing and recurrence of venous leg ulcers following SEPS combined with superficial venous surgery: a prospective study. Eur J Vasc Endovasc Surg 2007;34:605-12;
47. Nelzén O. Fifty percent reduction in venous ulcer prevalence is achievable – Swedish experience. J Vasc Surg. November Supplement 2010: 39S-44S
48. Nicolaides AN. Investigation of chronic venous insufficiency: A consensus statement (France, March 5-9, 1997). *Circulation.* Nov 14 2000;102(20):E126-163.
49. Nicolaides et al, Management of Chronic Venous Disorders of The Lower Limb. International Angiology 2014:33(3) pp (In press).
50. Obermayer A, Gostle K Walli G et al. Chronic venous leg ulcers benefit from surgery: long-term results from 173 legs. J Vasc Surg 2006;44:572-9
51. O'Meara S, Cullum N, Nelson EA, Dumville JC. Compression for venous leg ulcers. CD000265
52. O'Shaughnessy AM, Fitzgerald DE. Natural history of proximal deep vein thrombosis assessed by duplex ultrasound. Int Angiol. 1997;16:45-9
53. Pannier F, Rabe E. The relevance of the natural history of varicose veins and refunded care. Phlebology 2012:27 Suppl 1:23-6.
54. Perrin M. Reconstructive surgery for deep venous reflux: a report on 144 cases. Car*rdiovasc Surg.* Jun 2000;8:246-255;
55. Perrin M. Surgery for deep venous reflux in the lower limb. *J Mal Vasc* 2004.;29:73-87
56. Pittaluga P, Chastanet S, Locret T, Rousset O. Retrospective evaluation of the need of a surgery at the groin for the surgical treatment of varicose vein. J Vasc Surg 2010;51:1442-50.
57. Pittaluga P, Chastanet, Rea B, Barbe R. Midterm results of the surgical treatment of varices by phlebectomy with conservation of a refluxing saphenous vein. J Vasc Surg 2009;50:107-18
58. Prandoni P, Noventa F, Quintavalla R, Bova C, Cosmi B, Siragusa S, et al. Thigh-length versus below-knee compression elastic stockings for prevention of the postthrombotic syndrome in patients with proximal-venous thrombosis: a randomized trial.Blood. 2012 Feb 9;119(6):1561-5. Epub 2011 Dec 16.
59. Rabe E, Pannier F. Societal costs of chronic venous disease in CEAP C4, C5, C6 disease. Phlebology 2010;25 Suppl 1:64S–67S.
60. Raju S, Hollis K, Neglen P.Use of compression stockings in chronic venous disease: patient compliance and efficacy.Ann Vasc Surg. 2007 Nov;21(6):790-5.
61. Raju S, Neglén P. High prevalence of nonthrombotic iliac vein lesions in chronic venous disease: A permissive role in pathogenicity. J Vasc Surg 44:136-144, 2006.
62. Rosales A, Sandbaek G, Jorgensen JJ. Stenting for chronic post-thrombotic vena ca-

Scanned with OKEN Scanner

VASCULAR CAUSES OF LEG ULCERS TO BE CONSIDERED BY DERMATOLOGISTS

How dermatologists can help patients with leg ulcers, diagnose vascular causes and treatment options to reduce the risk of amputations

Khusrow Niazi

Many people around the world develop ulcers on the foot and around the ankle area which is a very debilitating condition impacting psychologically and financially. Unfortunately, before an ulcer forms, symptoms get ignored by the patient and health care providers due to multiple reasons including the lack of education on the part of the patient. This is also compounded by the notion that patients and health care providers understand the importance of chest pain and its dire sequelae but ignore the inimical consequences of leg symptoms that presage the breakdown of skin on the foot.

Ulcers on the foot and the ankle area may be broadly classified as due to structural issues, neurotrophic (diabetic), malignancy, vascular or trauma. In this section we will limit the discussion to the more common causes of vascular etiology that should be considered when such patients are being evaluated in the clinics. When considering vascular causes in such patients, three major categories: arterial insufficiency, venous insufficiency and others which includes less common causes that may affect the lymphatic system. The most common is the chronic venous insufficiency which exceeds all the other vascular causes of leg ulcers. However, the peril of limb loss is greater with arterial insufficiency.

Arterial Insufficiency (PAD)

The most common cause of arterial insufficiency is atherosclerosis but less common causes should be considered including vasculitis, trauma, entrapment syndromes and iatrogenic from endovascular or surgical procedures. Patients will have the usual risk factors for atherosclerosis including tobacco use, age, diabetes mellitus, hypertension, chronic kidney disease, dyslipidemia and evidence of atherosclerosis in another vascular bed including coronary artery or carotid artery disease. Clinically many of these patients will state that their family members have noted that they are walking slowly and have difficulty keeping up with them. Other signs may include a cane or a walker being used by the patient. Interestingly, claudication that has been considered a sine qua non for arterial obstructive disease is seen infrequently for many reasons including patient altering their life style and becoming more sedentary. More common are atypical symptoms including foot and/or leg burning, numbness in the foot area, cold feet and hair loss. Any of these may be present before the ulcer forms and may give clues in considering the underlying cause. Once the ulcer forms, pain becomes the major complaint. However, one ominous symptom that a patient may complain before an ulcer forms is rest pain. This may be described as pain in the foot and/or leg when elevated and improving in a dependent position. Patients with this pain

Scanned with OKEN Scanner

start sleeping with their leg in a dependent position indicating that patient has critical limb ischemia needing prompt evaluation.

Clinical examination may show signs of atherosclerosis in other vascular beds including carotid or abdominal bruit, atrophy of the lower limb muscles, loss of hair on the legs and cold feet. Palpation of pulses may also provide some evidence though not very accurate. The arterial ischemic ulcer will be well demarcated with punched out borders. The base has yellow, brown, grey or black color and usually do not bleed. Arterial ulcers are typically very painful especially at night when the leg is elevated. These are usually located on the toes, under surface of the foot or the heel. However, patients with significant arterial disease may form these in any part of the leg from below the knee to the toes.

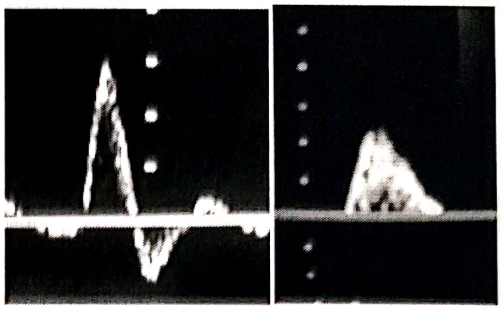

Fig 1 Arterial duplex waveform

Table 1

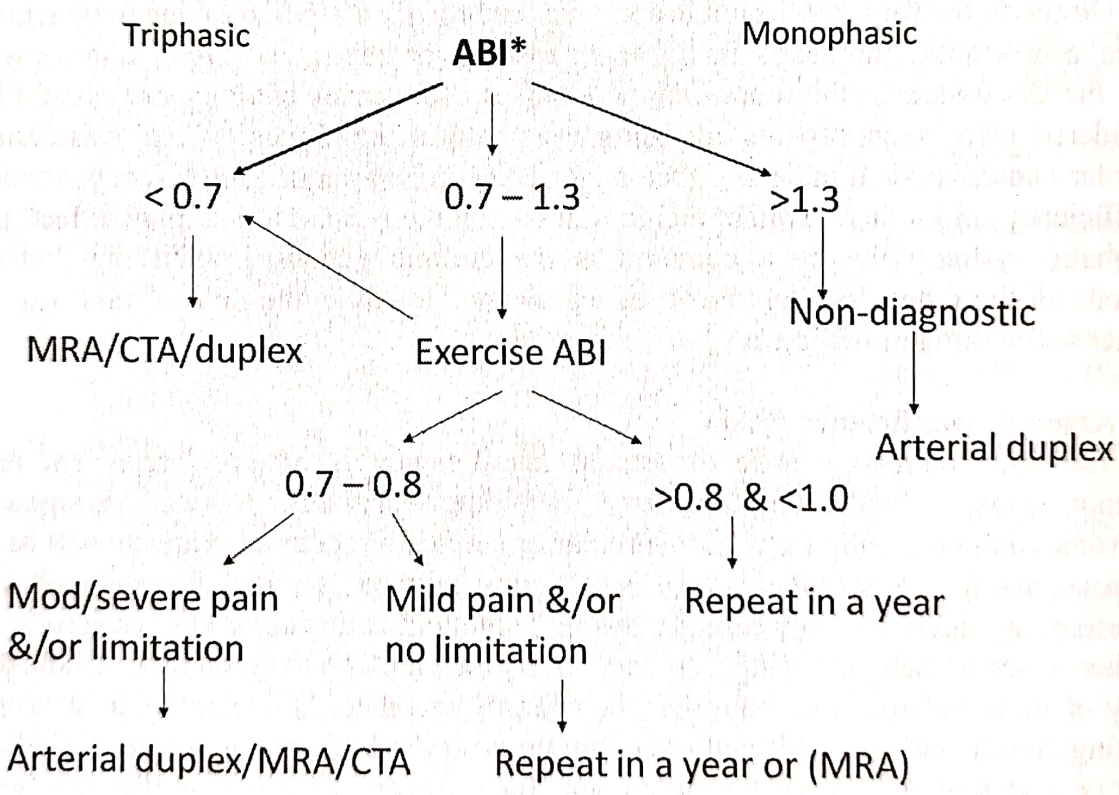

The first diagnostic study should be a simple ankle brachial index (ABI) that is easy to perform with no risk to the patient (Table 1). Health care providers who see patients with lower extremity wounds should have the equipment to perform this test and be comfortable in interpreting the results. The ABI should be performed for both dorsalis pedis and posterior tibial artery in each foot. The normal values are from 1.0 to 1.3. If the value is below 0.95, the test is abnormal. However, when patient has an ulcer related to arterial obstructive disease, the ABI will be significantly abnormal with values being less than 0.70. This may not be seen in patients who may develop

Scanned with OKEN Scanner

calcification of the arterial walls in the lower extremities as these vessels become non-compressible and give a falsely elevated ABI which may be >1.3. When this is encountered a vascular Doppler study of the vessels may demonstrate abnormal waveforms. The normal arterial waveform is triphasic but in advanced arterial obstructive disease these become monophasic, broadened and blunted Fig 1. When such waveforms are observed it usually implies significant arterial obstructive disease.

Since there is some urgency in treating the foot ulcers, if the ABI and/or the waveform suggest arterial obstructive disease, many will proceed to a more definitive diagnostic testing. These include any one of the following: arterial duplex, CT angiogram, MR angiography and conventional angiography. All of these have advantages, disadvantages and depending on the local availability and expertise, the most appropriate testing should be selected. Arterial duplex is an ultrasound based testing which is highly dependent on the technician doing the study. It is least expensive and can be performed in any office as the machines have become much more portable. It is also non-invasive with no use of contrast. However, imaging of the iliac arteries and below the knee vessels may be challenging especially if the technologist doing it is not experienced. In my experience this modality is most useful in following patients after they have undergone revascularization.

CT (CTA) and MR (MRA) angiogram have become very useful in not only diagnosing the arterial obstruction but also planning for revascularization procedures. They have almost replaced the need of doing conventional diagnostic angiogram which is an invasive procedure with its inherent risks. CTA gives good images of the arterial circulation of the lower extremity but does expose the patient to some radiation and also to iodine based contrast with its inherent risk of nephropathy. Whereas MRA, which also provides good images, does not have the risk of radiation. It also does not use iodine based contrast. The contrast used in MRA is gadolinium which does not affect the renal function but rarely some brands have been implicated to cause a lethal skin reaction called nephrogenic sclerosing fibrosis (NSF). Also, MRA would not be possible in patients with certain type of metallic prosthesis. Depending on the availability and technical expertise, any one of these will provide valuable information of the arterial system. One major drawback of CTA and MRA is cost.

Once the arterial obstructive disease is confirmed by above testing, patient may be referred for revascularization. This may be accomplished endovascularly (percutaneous) or by open surgery using autologous vein or artificial bypass grafts. With advancement of technology, most of the arterial obstruction can be treated endovascularly and it will be dependent on the local expertise. The major advantages of endovascular being that it is less invasive, can be performed as out patient with very limited morbidity and high risk patients for open surgery can undergo endovascular procedures with less risk. The drawback of endovascular approach is of restenosis of the lesion treated. However, with newer technology including drug-coated balloons and stents, the restenosis rates have come down and may keep improving with advancing technology. Open surgery may provide better long term patency but at the cost of increased morbidity and mortality. Also, the patency of the bypass grafts is significantly affected when below the knee or artificial bypass grafts are selected.

It is imperative that whatever the patient may have for revascularization, that local wound care is continued before and after undergoing improved blood flow. Often the mistake is made by the patients that they assume that the blockage has been addressed

Scanned with OKEN Scanner

and the wound will heal. Not only that but even after the wound heals, the patient will need to take meticulous care of their feet as they will always be at risk of developing another wound. Good skin care, wearing comfortable shoes and doing regular exercise would definitely reduce the risk of future skin breakdown. The revascularization procedure will need to be followed by arterial duplex to help in the diagnosis of restenosis or identifying new disease. Medical therapy that these patients will require is antiplatelet medication including aspirin or clopidogrel. Many use both of these together and some may also add cilostazol. Other risk factors for atherosclerosis should be aggressively addressed including smoking cessation, hypertension, diabetes mellitus, chronic kidney disease and dyslipidemia.

If after revascularization has been performed the wound does not heal then consideration of other factors including osteomyelitis, skin cancer and infection should be entertained. Finally, patients may also have a combination of arterial and venous insufficiency, and till both get addressed the ulcer may not respond.

Chronic Venous insufficiency (CVI)

Table 2. Risk Factors

✓ Heredity
✓ Age
✓ Female sex
✓ Obesity
✓ Pregnancy
✓ Prolonged standing
✓ Greater height

As stated above, the most common lower extremity ulcer is the venous stasis ulcer. When the pressure in the lower extremity veins builds up and stays elevated it leads to chronic changes in the tissues in the lower extremity. This leads the skin to become vulnerable for breakdown or with any mild trauma, ulcer forms which then does not heal or heals very slowly over many months. Usually patients with CVI will have this disease for many years before they form an ulcer. Table 2 lists the risk factors that may increase the possibility of developing this condition. The underlying pathology is thought to be a chronic inflammatory process that affects the valves of the lower extremity especially the superficial venous system which then become contracted and unable to stop the flow of blood backward. Other less common causes of venous reflux include obstruction of the veins with thrombus which not only leads to increase back pressure but also destroys the valves. This may involve the deep or the superficial veins, especially at risk being patients with a hypercoagulable disorder. It is therefore important to identify these patients so they can be worked up for the underlying disease.

Scanned with OKEN Scanner

Table 3 Symptoms of CVI

✓ Leg Pain or Aching or Heaviness
✓ Leg Cramps or Tingling
✓ Leg Swelling or feeling of swelling
✓ Itching
✓ Restless Legs
✓ Varicose veins
✓ Spider Veins
✓ Blood Clots
✓ Bleeding
✓ Ulcers

In general patients will start noticing symptoms in the second or third decade but since the symptoms develop very gradually, many patients just become used to them and avoid getting any medical attention. Table 3 lists some of the common symptoms. Most patients will have one or more symptoms and the most common one being legs and/or feet getting tired or feeling heavy at the end of the day. Severe cramps at night and restless legs may also indicate CVI. The swelling that is associated with CVI is usually mild and is exasperated by prolonged standing and worse by the end of the day. Some patients develop hyperpigmentation of the skin in and around the ankle area. This may be limited to a small area or be more extensive and extend to the mid calf. Generally when patients present with leg ulcers, they have developed a thick, brawny skin, described as peau d' orange, and the condition is called lipodermatosclerosis. These ulcers are usually seen in the gaiter area which extends from the mid calf down to the ankle. However, patients with CVI may have impaired healing if they traumatize their toes or foot and therefore ulcer on the leg or foot should make us consider CVI. One very strong clue in the history may be family history of CVI in the parents or siblings. On physical examination besides seeing the skin changes, presence of varicose veins may be helpful but it is important to know that they are not always seen and their absence does not exclude CVI. Venous stasis ulcers have irregular borders with the surrounding skin swollen and discolored. The base is red, at times with yellow or green discharge if infected. These ulcers have copious drainage. Care should be exercised if symptoms and sign are only limited to one leg to exclude the possibility of May-Thurner syndrome, which is a rare condition in which the left common iliac vein is compressed by the right common iliac artery when it crosses over it to join the left common iliac artery to form the aorta. This can be ruled out by imaging of the iliac veins.

The first diagnostic test is the color flow duplex ultrasound evaluation of the superficial and deep venous system and the perforators of the lower extremity. Besides confirming the patency of the veins, it is essential that the patient should be standing to show valvular insufficiency. If the test is done lying down then Doppler evidence of insufficiency may be missed. The ultrasound will show one of the following: reflux in the superficial veins, deep veins, both superficial and deep veins, thrombus in the deep veins with dilated superficial veins or no significant venous disease. Significant reflux is considered as >0.5 secs and most often if CVI is the cause the reflux is >3 secs. The veins will also be dilated.

Conservative therapy involving exercise, nutritional assessment and compression

Scanned with OKEN Scanner

stockings or unna boots may be used but the best long term results are obtained when the underlying cause is addressed. When the superficial venous system demonstrates insufficiency treatment should not only facilitate ulcer healing but also reduce the risk of future development and improve symptoms of CVI. Stopping the reflux so the ulcer may heal may be accomplished with ablation, either LASER or radiofrequency. These procedures can be performed in the office and patients don't have to be taken to the operating room in a hospital as was needed when vein stripping was performed in the past. Besides ablation, other treatment options include foam sclerotherapy, phlebectomy of the very superficial tributaries especially when tortuous and more recently some of the newer methods of treating the refluxing veins with injection of gel may be considered. Unfortunately, when the deep venous system demonstrates reflux the only treatment is conservative including compression stockings and keeping legs elevated whenever possible. More recently some have reported success with intermittent pneumatic compression (venous pump) that may be tried to expedite healing. Before embarking on any form of compression therapy it is essential that critical arterial occlusive disease is excluded or is treated.

In conclusion

The debilitating disease of leg ulcers with profound psychological and financial impact on the patient and the society needs a team approach including primary care givers, dermatologists, wound care specialists, vascular medicine specialists and angiologists. Simple vascular testing may help in identifying underlying pathology, which should be the goal in the treatment of leg ulcers so the risk of recurrence and amputation is reduced. Healthcare providers will need to be pro active and identify disease before an ulcer forms using diagnostic tools discussed above.

References

1. Barwell, J. R., et al. (2004). "Comparison of surgery and compression with compression alone in chronic venous ulceration (ESCHAR study): randomised controlled trial." Lancet **363**(9424): 1854-1859
2. Kasapis, C. and H. S. Gurm (2009). "Current approach to the diagnosis and treatment of femoral-popliteal arterial disease. A systematic review." Curr Cardiol Rev **5**(4): 296-311
3. Khan, T. H., et al. (2008). "Critical review of the ankle brachial index." Curr Cardiol Rev **4**(2): 101-106
4. Mascarenhas, J. V., et al. (2014). "Peripheral Arterial Disease." Endocrinol Metab Clin North Am **43**(1): 149-166
5. Mekkes, J. R., et al. (2003). "Causes, investigation and treatment of leg ulceration." Br J Dermatol **148**(3): 388-401
6. Niazi, K., et al. (2006). "Diagnostic utility of the two methods of ankle brachial index in the detection of peripheral arterial disease of lower extremities." Catheter Cardiovasc Interv **68**(5): 788-792
7. Shamoun, F. E., et al. (2013). "Vascular medicine: aortic and peripheral arterial disease." Prim Care **40**(1): 169-177
8. Stoyioglou, A. and M. R. Jaff (2004). "Medical treatment of peripheral arterial disease: a comprehensive review." J Vasc Interv Radiol **15**(11): 1197-120.

Scanned with OKEN Scanner

INVESTIGAȚIILE IMAGISTICE IN BVC

Toni Feodor

Datele noi de fiziopatologie şi hemodinamică BVC cât şi apariţia a numeroase metode de tratament minim invaziv nu ar fi posibile fără dezvoltarea metodelor diagnostic în BVC. Testul diagnostic ideal ar trebui să fie capabil a defini prezența unei incompetențe valvulare cu reflux, prezența unei obstrucții venoase, localizarea anatomică precisă a segmentului venos afectat, cuantificarea gradului de disfuncție hemodinamică corelată cu severitatea clinică a BVC.

Posibilităţi de diagnostic în BVC:

Nivelul I - examinarea cu Doppler continuu
- pletismografia

Nivelul II - Examinarea duplex şi color

Nivelul III - venografia
- venografia cu RM
- angio CT.

Dopplerul continuu in BVC

Examinarea Doppler continuu este o metodă rapidă de primă evaluare a pacientului cu BVC foarte uşor de efectuat în condiţiile cabinetelor medicilor de familie sau a altor specialităţi ce vin în contact cu pacienţi suferinzi de BVC. Dopplerul continuu are avantajul unui cost redus al echipamentului şi simplităţii în utilizare. Transductorul este alcătuit din două piese piezoelectrice alăturate dintre care una emite continuu un facsicol de unde şi alta recepţionează în acelaşi mod continuu. (foto Doppler pulsat/Doppler color)

Este de preferat ca poziţia pacientului pentru examinare cu Doppler continuu să fie în ortostatism cu rotaţie externă a coapsei şi uşoară flexie a gambei. Deasemenea este important ca membrul pelvin examinat să rămână imobil pentru a evita contracţiile musculare ce pot determina un traseu neadecvat al curbei Doppler.

Tehnica de examinare presupune plasarea transductorului în trigonul Scarpa în unghi de 45grade faţă de planul tegumentului.

Iniţial se identifică artera femurală comună ce prezintă traseu Doppler pulsatile multifazic medial de arteră se va înregistra un flux fazic cu mişcările respiratorii şi accelerare la manevre de compresie distală.

Creşterea presiunii abdominale prin manevra Valsalva ce duce la oprirea undei Doppler arată competența valvulară a segmentului venos examinat. Prezența unei unde negative în Valsalva reprezintă apariţia refluxului şi incompetență valvulară. Localizarea anatomică a incompetenței valvulare şi stabilirea traseului refluxului poate fi îmbunătăţită prin plasarea unui garou la circa 10 cm de joncţiunea safeno-femurală suficient pentru a comprima vena safenă mare. Dacă refluxul la nivelul venei femurale comune

Scanned with OKEN Scanner

dispare, rezultă o incompetenţă a venei safene mari, dacă unda retrogradă apare la nivelul venei femurale superficiale rezultă o incompetenţă a sistemului venos profund. Acelaşi mod de examinare se aplică şi venei politeale şi joncţiunii safeno popliteale.

Metoda utilizată în cabinetul de consultaţii de rutină ajunge la o senzitivitate de peste 90% şi specificitate de 73% pentru diagnosticul BVC.

Metoda are limite importante în diagnosticul BVC în special datorită absenţei rezoluţiei spaţiale.

Pletismografia

Pletismografia reprezintă o modalitate neinvazivă de a determina modificarea volumului sangvin al membrului pelvin în raport cu poziţia corpului. Această metodă se bazează pe principiul hemodinamic al capacităţii sistemului venos şi al volumului dislocat. Astfel, în clinostatism, când presiunea venoasă la nivelul gambei este egală cu cea din atriul drept (aproximativ 2 mm Hg) pletismograful va înregistra un volum de bază a gambei (VV). În poziţie ortostatică creşterea presiunii coloanei hidrostatice va determina creşterea volumului gambei ce se va înregistra grafic în funcţie de timp. Acest parametru se numeşte timpul de reumplere venoasă (VRT). Efectuarea unei mişcări de flexie planctară va determina o scădere a volumului gambei, iar grafic se va înregistra ca volum ejectat (EV). Astfel se poate calcula fracţia de ejecţie (EF) care înseamnă volum ejectat raportat la volumul de bază (EV/VV). După zece dorsiflexii ale plantei graficul, va înregistra o scădere a volumului gambei şi va permite măsurarea volumului rezidual şi calcularea fracţiei volumului ejectat, care este raportul dintre volumul rezidual şi volumul de bază. (foto pletismograf)

Criterii de diagnostic în BVC

Timpul de reumplere venoasă este un parametru important pentru diagnosticul incompetenţei valvulare şi a refluxului venos:

VRT>20 s = normal;

VRT<20 s = reflux venos;

VRT <10 s = risc de a dezvolta ulcer de gambă.

Fracţia de ejecţie (VE/VV) este parametrul ce se modifică în incompetenţa valvulară sau tromboza venoasă profundă.

FE>60% = normal;

FE<50%= incompetenţa sistemului venos superficial;

FE<40% = incompetenţa sistemului profund;

FE<35% = obstrucţia sistemului venos profund.

În condiţiile utilizării de rutină a ecografiei duplex pletismografia rămâne un instrument de studiu important al pompei musculare gambiere şi o evaluare a hemodinamicii venoase globale. Deasemenea, reprezintă un parametru predictiv pentru evoluţia postoperatorie a pacienţilor ce vor beneficia de corecţia chirurgicală a valvelor. Pletismografia reprezintă totodată un instrument de studiu pentru evaluarea măsurilor terapeutice nonivazive precum terapia de compresie.

Ultrasonografia duplex

Ultrasonografia duplex (UD) reprezintă standardul de aur în examinarea pacientului cu BVC datorită sensibilităţii şi specificităţii apropiate de 100% în toate condiţiile clinice acute şi cronice. UD combină modul B de examinare cu Dopplerul pulsat, ne

Scanned with OKEN Scanner

informează deopotrivă asupra datelor anatomice, morfologice şi hemodinamice ale sistemului venos superficial şi profund (foto duplex). Această tehnică completată cu modul color reprezintă un excelent instrument pentru detecţia trombozei şi refuxului.

Examinarea în modul B ne arată morfologia peretelui venos, mobilitatea valvelor venoase, compresibilitatea venei, aduce informaţii referitoare la prezenţa şi ecogenitatea trombului şi identifică variantele şi anomaliile anatomice.

Dopplerul pulsat arată prezenţa şi direcţia fluxului, durata refluxului la nivelul valvelor incompetente.

Dopplerul color este foarte util în a evidenţia ocluzia completă a unei vene de tromboză incompletă, a identifica refluxul din sistemul profund în sistemul superficial, demonstrează recanalizarea trombozei sau apariţia circulaţiei colaterale în tromboza cronică.

Poziţia pacientului pentru examinarea duplex în BVC este în ortostatism cu rotaţie externă a coapsei şi flexia uşoară a gambei. Examinarea venelor iliace şi a venei cave, a venelor ovariene se face în clinostatism în poziţie revers Trendelemburg 15 grade.

Examinarea duplex la un pacient cu BVC trebuie să răspundă la următoarele date:

1) starea sistemului venos profund inclusiv competenţa valvelor sau evidenţierea unor sechele postrombotice;

2) care din joncţiunile safeniene sunt cu reflux, localizare diametru,

3) extensia şi traseul refluxului;

4) identificarea altor puncte de reflux cum ar fi: vene perforante, puncte perineale de reflux, conexiuni venolimfatice cu vene ganglionare incompetente, reflux pelvin;

5) variante şi anomalii anatomice ale sistemului venos superficial şi profund.

Formularea raportului medical după examinarea ultrasonografică a pacientului cu BVC este un moment important şi trebuie făcut în limbaj comun astfel încât să permită evaluarea şi monitorizarea în timp şi în diferite locaţii.

Descrierea sistemului profund va avea în vedere compresibilitatea, permeabilitatea şi modulaţiile respiratorii. Prezenţa modulaţiilor respiratorii într-o venă indică faptul că patul venos, în aval de locul explorat, este permeabil (foto modulaţii respiratorii). Fluxul continuu prin vena femurală comună indică stenoză a venei iliace (foto flux continuu). Augmentarea fluxului la manevre de compresie distală indică faptul că, în amonte de locul examinării, traseul venos este permeabil.

Identificarea refluxului în vena femurală se face prin manevra Valsalva, iar în vena poplitee prin compresii de relaxare a musculaturii gambiere. Dacă se identifică reflux în sistemul venos profund trebuie căutate semnele unor tromboze vechi cum ar fi prezenţa unor sinechii sau a unor trombi reziduali.

Explorarea trebuie făcută la mare acurateţe la nivelul venelor gambiere distale în care se vor evalua compresibilitatea, patenta (prezenţa fluxului), augmentarea de flux la compresie. De o mare importanţă este examinarea venelor sinusului solear deoarece reprezintă locul de debut cel mai frecvent al trombozei venoase profunde şi locul de examinare al disfuncţiei de pompă musculară gambieră.

Sistemul venos superficial poate fi evaluat concomitent cu venele profunde sau separate. Explorarea joncţiunii safeno-femurale se face iniţial pe secţiune transversală (imagine Myckey Mouse), cât şi pe cea longitudinală (foto mickey mouse). Se urmăresc diametrul maxim al joncţiunii, competenţa valvei ostiale sau subostiale, prezenţa altor puncte de reflux pelvin a venelor ganglionare cu reflux ce pot încărca vena safenă mare. Sunt evaluate şi posibile variante anatomice, prezenţa venelor safene accesorii şi urmărit

Scanned with OKEN Scanner

traseul refluxului. Vena safenă mare prin dedublarea fascei musculare se află într-un compartiment numit compartimentul safenian în care la nivelul coapsei întâlnim pe lângă venă vase colectoare limfatice iar la nivelul gambei nervul safen (foto compatimentul safenian). Orice venă ce nu se află în compartiment nu este venă safenă mare ci o tributară a acesteia. Orice schimbare în dimensiuni a venei safene mari trebuie explorată în Doppler color pentru a stabili traseul refluxului important în decizia terapeutică.

Explorarea venei safene mici şi a joncţiunii safene popliteale

Vena safenă mica se formează posterior de maleola externă şi are un traseu ascendent situându-se tot în dedublarea fascei gambiere în compartimentul safenian care conţine şi nervul sural. Joncţiunea safeno-popliteală prezintă o mare varietate anatomică. Astfel, în peste 50 % din cazuri se află la 7 cm de linia popliteală, dar poate lipsi şi se continuă cu extensia posterioară a coapsei. În 30% din cazuri face trunchi comun cu venele gastrocnemiene înainte de a se vărsa în vena femurală. Această mare variabilitate anatomică şi vecinătăţile cu structuri importante cum ar fi nervul tibial, artera popliteală impune prezenţa chirurgului în momentul efectuării mapping-ului preoperator în cazul tratamentului incompetenţei venei safeniene mici. Refluxul prin vena safenă popliteală este de regulă mult mai simptomatic, iar evoluţia este rapidă către stadiile avansate ale BVC. De aceea, tratamentul în caz de reflux al joncţiunii safeno-femurale şi incompetenţa venei safene mici trebuie făcut cât mai rapid posibil.

Examinarea venelor perforante reprezintă una din cele mai dezbătute probleme în hemodinamica venoasă. Fluxul normal prin venele perforante este dinspre superficial spre profund, pompa musculară având rol aspirativ. La un subiect normal, la nivelul gambei, s-au deschis peste 150 de vene perforante, unele având poziţie anatomică constantă şi purtând nume propriu. Criteriile clasice de incompetenţă a venelor perforante cum ar fi diametrul de 4mm sunt depăşite (foto perforanta 7mm). Prezenţa fluxului bilateral la compresia distală nu întotdeauna semnifică incompetenţa venei perforante şi de multe ori se întâlneşte la pacienţi asimptomatici. Unii autori susţin că adevarata incompetenţă patologică a venelor perforante o reprezintă refluxul în faza diastolică a contracţiei musculare. Fluxul continuu prin perforantă indică o obstrucţie severă a sistemului venos profund (foto flux continuu). Din punct de vedere hemodinamic venele perforante incompetente se comportă diferit. Astfel, perforantele de la nivelul coapsei se comportă ca o joncţiune safeno-femurală (foto perforanta Hunter). Incompetenţa perforantelor de la nivelul gambei dezvoltă presiuni ambulatorii venoase mari fiind însoţite de modificări tegumentare severe şi de regulă relevă o incompetenţă a sistemului venos profund.

Limitele ecografiei Doppler

În marea majoritate a cazurilor, ultrasonografia prezintă acurateţe apropiată de 100% în diagnosticul şi evaluarea BVC. Totuşi există limitări în ceea ce priveşte evaluarea stenozelor post-trombotice severe, a malformaţiilor veno-limfatice şi în cuantificarea insuficienţei de pompă musculară.

Rolul ecografiei în tratamentul BVC

Tratamentul modern minim invaziv a BVC presupune efectuarea preoperatorie a mappingului hemodinamic ecoghidat, (foto mapping) accesul vascular ecoghidat, monitorizarea intraoperatorie şi efectuarea manevrelor intraoperatorii ecoghidate.

Scanned with OKEN Scanner

Venografia

Venografia convenţională, cunoscută şi sub numele de flebografie, se referă la examinarea radiologică după injectarea directă a venei cu substanţă de contrast. În trecut, flebografia a jucat un rol important în diagnosticul trombozei venoase profunde, a malformaţiilor şi anomaliilor anatomice venoase, în evaluarea recidivelor după tratamentul BVC. Folosirea de rutină a explorărilor non-invazive a restrâns mult indicaţiile flebografiei aceasta fiind folosită ca parte a unor proceduri în special ce ţin de accesul venos cum ar fi:

1) Mapping-ul venos pentru crearea unei fistule aterio-venoase în dializă;
2) Ca etapă premergătoare a tratamentului farmacologic şi mecanic din tromboza venoasă a membrului superior din sindromul Paget Schroetter sau tromboza fistulei aterio-venoase din dializă;
3) Vizualizarea unei stenoze venoase;
4) Evaluarea unor malformaţii.

Venografia cu rezonanţă magnetică reprezintă o alternativă la tehnicile imagistice convenţionale şi prezintă numeroase avantaje cum ar fi înaltă rezoluţie spaţială, abilitatea de a culege imagini nelimitate în diferite planuri şi de a realiza un multicontrast tisular. Principalul dezavantaj îl reprezintă costul ridicat al explorării şi absenţa informaţiilor de hemodinamică. Indicaţiile venografiei cu rezonanţă magnetică sunt legate în special de tromboză şi ocluzia venelor centrale, a venelor renale, a venelor ovariene şi a malformaţiilor venoase congenitale. Venografia cu rezonanţă magnetică în sindromul de congestie pelvină, ce se asociază cu dureri cronice şi prezenţa varicelor pelvine, reprezintă gold standard pentru diagnosticul acestuia.

Bibliografie

1. Jhon J. Bergan, The vein book, Elsevier Academic Press, 2007;
2. Robert S. Dieter, Raymond A. Dieter jr., Raymond A. Dieter III, Venous and lymphatic diseases, The Mc Graw Hill Companies, 2011;
3. Allegra, P.L. Antignani, E. Kalodiki, News in Phlebology, Edizione Minerva Medica, 2013;
4. Rabe, UIP Consensus Document, Rabe medical publishing, 2011;

Scanned with OKEN Scanner

MODIFICĂRILE TROFICE CUTANATE DIN INSUFICIENȚA VENOASĂ CRONICĂ

Daciana Brănișteanu

Există mai multe tipuri de modificări trofice cutanate datorate insuficienței venoase cronice (IVC), caracteristice, conform clasificării CEAP din 2004, clasei C_4 :

I. reversibile (C_{4A}): - dermita ocră și purpurică;
- eczema varicoasă;

II. ireversibile (C_{4B}): - lipodermatoscleroza;
- atrofia albă Millian[1, 2].

IA. Dermita pigmentară și purpurică (dermita ocră și purpurică Favre-Chaix)

Este reprezentată de leziuni purpurice, care se transformă în macule maro-cărămizii persistente ce confluează în timp, dând naștere la plăci și placarde întinse (în "pânze") la nivelul treimii inferioare a gambelor, doar la periferia placardelor existând leziuni izolate[3]. Procesul e determinat de extravazarea globulelor roșii în spațiul pericapilar, acestea fiind degradate la nivelul țesuturilor pe care le infiltrează. Hemosiderina este fagocitată de către macrofage, și astfel, în prima fază, apare purpura ce nu dispare la vitropresiune, ulterior instalându-se pigmentarea. În unele cazuri acestea pot coexista.

Histologic apare o pigmentație mixtă asociată cu depozite perivasculare de hemosiderină și cu o activitate crescută a melanocitelor. Extinderea hiperpigmentației nu este neapărat în raport de directă proporționalitate cu severitatea insuficienței venoase cronice. Pigmentația se poate resorbi, de cele mai multe ori parțial, dacă este corectată hipertensiunea venoasă.

Trebuie făcut diagnosticul diferențial cu pigmentația ce apare în cadrul altor afecțiuni:

- cea din dermatozele purpurice;
- pigmentațiile post - inflamatorii (după inflamații și/sau infecții ale tegumentului etc.);
- pigmentațiile post - scleroterapie.

Există 2 forme clinice de dermită pigmentară și purpurică:

1. Primitivă – precedată de apariția varicelor, a tulburărilor funcționale ale stazei venoase și de flebedem.

2. Secundară – precedată de alte leziuni cutanate produse de staza venoasă.

Se descrie și **o formă idiopatică**, boala apărând în absența varicelor. Această formă apare mai ales la bărbați, devenind manifestă în a doua jumătate a vieții. Se pare că ar fi asociată, în unele cazuri cu obezitatea, diabetul zaharat, hipertensiunea arterială, insuficiența cardiacă, insuficiența renală, insuficiența hepatică și că ar avea la bază anomalii structurale ale capilarelor. Este totuși o formă benignă, cu o evoluție fără complicații.

Scanned with OKEN Scanner

IB. Dermoepidermita eczematiformă (eczema varicoasă, eczema de stază)

Este o afecţiune de tip inflamator, produsă prin mecanism alergic ce cuprinde dermul şi epidermul.

Au fost formulate diferite teorii ale mecanismului inflamaţiei din această fază:

- teoria hipoxiei sau a stazei (eczema varicoasă fiind adesea numită şi dermatita de stază), dar care nu a putut fi demonstrată cu dovezi clare, motiv pentru care unii autori recomandă evitarea termenului de dermatită de stază;
- teoria manşonului de fibrină, prin extravazarea macromoleculelor de fibrinogen în spaţiile pericapilare, urmată de transformarea acestora în fibrină şi depunerea lor în jurul capilarelor, asociată cu scăderea activităţii fibrinolitice cutanate[4];
- teoria propusă de Herouy şi al. conform cărora sunt implicate metaloproteinazele în modificările cutanate[5];

Leziunile sunt identice cu cele ale oricărei eczeme, cu toate fazele de evoluţie caracteristice acestei manifestări cutanate, frecvent cu localizare în treimea inferioară a gambelor (în special supramaleolar, din cauza microangiopatiei mai intense la acest nivel), periulceros sau de-a lungul venelor varicoase[6].

Din punct de vedere etiologic putem vorbi de:

1. Eczema varicoasă adevărată, de tip uscat, indusă de kininele acumulate în spaţiile pericapilare, secundar stazei venoase.

2. Eczema varicoasă iatrogenă, care de fapt este o dermatită de contact alergică, indusă de terapia topică aplicată pe tegumentul gambelor. Este forma de eczemă varicoasă cel mai frecvent întâlnită. Poate fi acută sau cronică şi este adesea însoţită de erupţii secundare la distanţă. Conform unor autori 58% până la 86% dintre pacienţii cu ulcer venos vor dezvolta dermatită de contact alergică la terapiile topice[7].

3. Eczema varicoasă microbiană, produsă prin sensibilizarea la germenii din ulcerele varicoase sau de pe tegumentul indemn. Poate fi acută sau cronică şi e asociată cu prurit.

4. Eczema endogenă (eczema atopică a varicoşilor) prezentă la pacienţii atopici cu boală varicoasă.

Tratamentul atât al dermitei hiperpigmentare şi purpurice cât şi al eczemei varicoase constă în terapia de compresie, după ce s-a exclus o afectare a circulaţiei arteriale, terapia topică (syndet-uri şi emoliente, dermatocorticoizi, antibiotice, în cazul eczemei microbiene), terapia sistemică (venotonice, vasodilatatoare periferice), terapia chirurgicală, dacă este cazul, asociate cu măsurile recomandate tuturor pacienţilor cu boală venoasă cronică (evitarea ortostatismului prelungit, menţinerea membrelor inferioare ridicate la 30 de grade faţă de planul patului în clinostatism)[8].

Au fost raportate cazuri tratate cu inhibitori de calcineurină 0,1% topic, în asociere cu doxiciclină 100 mg/zi timp de 4 săptămâni[9]. În ceea ce priveşte dermita hiperpigmentară cauzată de depozitele de hemosiderină, fiind cunoscută ca dificil de tratat, se poate recurge la terapia laser (IPL)[10].

IIA. Dermohipodermita sclerodermiformă (dermohipodermita flebopatică sau varicoasă)

Este o modificare trofică ireversibilă, inclusă în clasa C_{4B} a clasificării CEAP. A avut diferite denumiri de-a lungul timpului, hipodermita sclerodermiformă (Huriez şi colab.), paniculita sclerozantă (Jorizzo şi colab.), liposcleroza venoasă, hipodermita venoasă, scleroza dermo-hipodermică.

În prezent o întâlnim şi sub denumirea de lipodermoscleroză (LDS)[11]. Apare tar-

Scanned with OKEN Scanner

div în evoluţia IVC, mai ales la cei cu indice de masă corporală mare (supraponderali şi obezi). Este cauzată de indurarea şi fibrozarea dermului şi a ţesutului subcutanat, prin extravazare de fluide şi proteine, ca şi prin alterări metabolice; în timp are loc un proces inflamator şi fibrozant cronic[12, 1]. Este mai frecventă la femeile de vârstă medie, cu greutate corporală mare, după o tromboflebită profundă[13, 14].

Are, în general, 3 faze evolutive:

- **acută** - la nivelul gambelor se instalează plăci inflamatorii, subcutanate, rău delimitate, infiltrative, acoperite de tegument eritematos;
- **subacută** - cu infiltraţie hipodermică dureroasă, acoperită mai frecvent de tegument hiperpigmentat;
- **cronică** - tegumentul afectat este sclerozat, aderent la planurile profunde (aponevroză) , retractil ca urmare a unui proces cronic inflamator, cu fibroză secundară; gamba capătă un aspect scleros, cu indurație lemnoasă - aspectul de "sticlă de şampanie răsturnată".

LDS precede, de obicei, dezvoltarea ulcerului varicos. Ea nu este prezentă la toţi pacienţii cu boală venoasă cronică. S-au semnalat şi cazuri în care aceasta precede apariţia varicozităţilor. LDS poate fi considerată un factor de prognostic negativ, severitatea indurației corelându-se direct cu vindecarea întârziată a ulcerului venos. Diagnosticul este clinic în principal, fiind contraindicată efectuarea unei biopsii, întrucât aceasta se vindecă greu, putând evolua spre un ulcer cronic. Se poate complica printr-o decompensare acută, instalându-se un tablou clinic erizipel-like, greu de diferenţiat de infecţia streptococică în sine. Ca şi complicaţie rară a fost raportat angiosarcomul, dezvoltat la nivelul leziunilor de lipodermoscleroză[15].

Diagnosticul diferenţial se face cu:

- erizipelul: contextul clinic cu febră, frison unic, stare generală alterată, adenopatie inflamatorie locoregională, leziunile cutanate locale sub forma unui placard eritemato - edematos, fără infiltratul dur al hipodermului;
- eritemul nodos: hipodermită acută, precedată de semne clinice generale; nodulii inflamatori sunt localizaţi cu precădere pe faţa anterioară a gambelor, sunt dureroşi şi dispar în aproximativ 2 săptămâni (suferind modificări de culoare similare echimozelor). Pot fi cauzaţi de o infecţie (streptococ, Yersinia enterocolitica, dermatofiţi), medicamente (sulfamide, contraceptive orale), sarcoidoză, enteropatii (colita ulcerativă, boala Crohn), leucemii, tumori maligne iradiate, boala Behçet, boala Hodgkin;
- nodulii vasculitici (Montgomery) sau eritemul indurativ Bazin, localizaţi la nivelul feţei posterioare a gambei. Afectează mai ales femeile, sunt benigni, cu evoluţie cronică şi recurentă, produşi prin hipersensibilizare la antigene bacilare;
- stadiile finale ale bolii Lyme;
- scleroza cutanată instalată ca urmare a tratamentelor anti-cancer;
- boala Pick – Herxheimer (acrodermatită cronică atrofiantă) - deşi uşor de diagnosticat de către dermatologi, este uneori confundată cu afecţiuni ale venelor sau arterelor. Evoluează în 2 stadii, primul fiind reprezentat de plăci eritematoase, infiltrative ce apar progresiv şi sunt asimptomatice. Ulterior, uneori după câţiva ani, tegumentul devine atrofic şi ridat. Este vorba despre o atrofie dermo-epidermică de culoare roşu închis; pielea este foarte subţire, ca o foiţă de ţigară, transparentă, fiind astfel vizibilă reţeaua venoasă subiacentă. Această boală este determinată de o spirochetă (*Borrelia burgdorferi)*, inoculată prin înţepătura de căpuşă. Diagnosticul e confirmat de serologia pozitivă în aproximativ 90% din cazuri. Tratamentul se face cu antibiotice (îndeosebi

Scanned with OKEN Scanner

tetraciclină, penicilină), dar atrofia, odată instalată, este ireversibilă.

Tratamentul constă în terapia standard a bolii venoase cronice, scădere ponderală, unii autori recomandând triamcinolonul intralezional, stanozololul sau oxandrolonul sistemic, ca agenţi fibrinolitici[16,17] .

IIB. Atrofia albă Milian (capilarita atrofiantă şi sclerozantă)

În 1929 este descrisă de Milian (etiologie sifilitică), substratul patogenic fiind ulterior prezentat de Gougerot: capilarita trombozantă şi atrofiantă.

Apare frecvent la pacienţii cu decompensare venoasă a membrelor inferioare, mai ales la cei cu hipertensiune arterială, ateroscleroză şi diabet zaharat, însă poate fi întalnită şi în alte tulburări vasculare[18].

Se prezintă sub formă de plăci atrofice, sclerozante, alb-sidefii, uşor deprimate, înconjurate de un halou eritematos sau pigmentar, dispuse în treimea inferioară a gambei[2]. Pe suprafaţă pot fi observate telangiectazii.

Se descriu **3 forme de atrofie albă Milian**, în funcţie de etiologie:

- **secundară hipertensiunii venoase**, ce apare în mod particular în cadrul sindromului post – trombotic;
- **secundară unei tulburări de coagulare congenitală sau dobândită**, unei boli a ţesutului conjunctiv, poliarteritei nodoase, unei boli infecţioase (hepatite cronice), unei afecţiuni maligne (sindrom paraneoplazic).
- **idiopatică, numită şi livedo vasculitis,** întâlnită la femeile tinere (vasculita hialinizantă segmentară, având ca substrat hialinizarea vaselor mici).

Din punct de vedere clinic, atrofia albă Milian poate fi împarţită astfel:

- **tipul acut** – leziunile cutanate apar repede, sunt însoţite de durere ce poate fi foarte intensă, rebelă la tratament; durerea precede apariţia leziunilor cutanate (purpură, necroză, ulceraţii) cu câteva zile;
- **tipul intermediar;**
- **tipul cronic sau benign** – aspectul descris este cel clasic, cu localizare la nivelul gambei, partea internă sau anterioară, partea dorsală a piciorului, maleolar extern.

Ulcerul venos apărut pe leziunile de atrofie albă are dimensiuni mici, este dureros, cu aspect necrotic şi cu vindecare lentă[19].

Diagnosticul diferenţial se face cu:

a- pseudoatrofia albă, care apare la pacienţii cu IVC, în zonele unde au existat ulcere repetate şi care au lăsat cicatrici ce pot fi uşor confundate cu atrofia albă Milian, însă nu prezintă în jur acel chenar eritematos sau pigmentat şi nici telangiectazii pe suprafaţă;

b- morfeea, foarte rar întâlnită la nivelul gambelor; nu apar în evoluţie niciodată ulcere pe suprafaţă;

c- atrofia apărută în urma injecţiilor de corticosteroizi;

d- boala Pick – Herxheimer (descrisă la diagnosticul diferenţial al LDS);

e- lichenul scleroatrofic, clinic fiind descrisă o erupţie formată din papule mici, rotunde sau ovalare, alb-sidefii, porţelanii, uşor deprimate, confluate în plăci de diferite dimensiuni; nu au halou eritematos în jur.

Tratamentul constă în tratarea bolii venoase cronice (tratament mecanic, tratament topic, sistemic, chirurgical) şi tratarea eventualelor patologii asociate (hipertensiune arterială, diabet zaharat, ateroscleroză etc). S-au mai folosit antiagregante plachetare, anticoagulante, fibrinolitice[2, 20] .

Scanned with OKEN Scanner

Ulcerul venos

Ulcerul venos reprezintă cea mai severă manifestare a IVC, fiind o pierdere de substanţă secundară tulburărilor trofice cutanate în contextul stazei venoase[21, 22].

Diagnosticul de ulcer cronic venos este simplu dacă apare în prezenţa altor semne ale IVC (vene varicoase, dermită ocră şi purpurică, LDS etc.)[3]. Dacă acestea lipsesc se impune o examinare amănunţită, clinică şi paraclinică, pentru a-l diferenţia de alte ulcere cronice de gambă.

Este demonstrat faptul că majoritatea ulcerelor venoase sunt determinate de o insuficienţă venoasă superficială (reflux al venelor safene mari sau mici) independentă sau în asociere cu insuficienţa perforantelor[23, 24]. Ulcerul varicos este nedureros[3, 25]. Dacă apare durere atunci trebuie făcut diagnostic diferenţial cu ulcerul arterial sau trebuie căutate cauze ale durerii cum ar fi: infecţia, alergia la medicamente topice, componenta neurologică ca sechelă de tromboflebită profundă, staza venoasă din sindromul postflebitic etc[26, 27, 28].

Localizarea ulcerului are interes etiologic[29, 30]; cele mai întâlnite localizări sunt:

- treimea inferioară a gambei (60%), aici aflându-se majoritatea venelor perforante (perforantele Cockett)[31];
- perimaleolar (30%); apar dupa traumatisme, fiind ulcere foarte rezistente la tratament;
- treimea medie a gambei (6%);
- faţa dorsală a piciorului (3%).

Este afectată în special gamba stângă (47%), gamba dreaptă (37%), ambele gambe fiind afectate într-o proporţie mai mică (16%) (Randazzo).

Explicaţia acestei localizări preferenţiale la nivelul gambei stângi este compresia intrapelvină a venei iliace stângi de către artera iliacă (sindromul Cockett)[32, 33].

Clinic se descriu 4 forme de ulcere venoase:

1. capilaritice – perimaleolar, dureroase, cu margini zdrenţuite, contur neregulat, burelet inflamator sau cianotic;

2. superficiale – întinse ca suprafaţă, cu exsudaţie accentuată şi margini neregulate;

3. profunde – prind dermul şi hipodermul, uneori cu denudarea tendoanelor, fasciilor, oaselor;

4. necrotice – debutează sub formă de crustă care după detaşare lasă o ulceraţie dureroasă, cu margini necrotice. Este un ulcer aterosclerotic ce apare la pacienţii ce au şi IVC.

O altă clasificare (în funcţie de vechime) împarte ulcerul în trei categorii:

- **ulcere recente,** cu până la două luni de evoluţie;
- **ulcere vechi,** cu evoluţie între 2 şi 31 luni;
- **ulcere foarte vechi**, cu evoluţie peste 31 de luni.

O parte dintre caracteristicile ulcerului venos (care trebuie observate cu atenţie) sunt considerate elemente de prognostic evolutiv[34].

Fundul ulcerului

- roşu, burjonat – prognostic bun;
- indurat, galben, fibros – ulcer aton, cu evoluţie îndelungată;
- purulent – suprainfectat;
- crustos, necrotic – ulcer cu componentă arterială sau capilară cu vindecare dificilă[35].

Scanned with OKEN Scanner

Marginile ulcerului

- suple, plane (nereliefate) – prognostic bun de cicatrizare;
- dure, îngroşate, fibroase, tăiate drept – prognostic nefavorabil, cicatrizare dificilă;
- inflamate – suprainfecţie bacteriană;
- cianotice şi purpurice, produse prin capilarită necrotică şi trombozantă – evoluţie prelungită.

Dimensiunile ulcerului (talia)- nu au valoare prognostică.

- mici: 0,5-1 cm;
- mijlocii: 1-4 cm;
- mari: 4-10 cm;
- gigante: peste 10 cm.

Cu cât diametrul ulcerului este mai mare cu atât perioada de vindecare e mai prelungită[35].

Forma ulcerului:

- pot fi rotunde, ovalare, unele au contur policiclic sau complet neregulat.

Numărul de leziuni:

- de obicei e unic;
- prezenţa concomitentă sau succesivă a mai multor ulcere sugerează complicaţii de tip alergic şi /sau infecţios.

În concluzie, un ulcer ce are tendinţa la vindecare are fundul curat, granulat, uneori cu insule de epitelizare pe suprafaţă. Din contra, un ulcer cu margini caloase şi fundul acoperit de ţesut scleros e un ulcer fără tendinţă la vindecare.

Ulcerul venos este rar dureros; dacă durerea ce îl însoţeşte nu dispare la ridicarea piciorului trebuie suspectată o componentă arterială.

Diagnosticul diferenţial:

- ectime streptococice: sunt multiple, acoperite de o crustă hematică aderentă, înconjurate de halou eritemato-edematos cu evoluţie acută (vindecare în câteva săptămâni);
- ulcerul arterial: reprezintă aproximativ 6-10% din ulcerele de gambă. Sunt foarte dureroase şi se localizează cu precădere la nivelul tendonului lui Achille, faţa anterioară a piciorului. Tegumentele din jur reci, alopecice, cianoza periulceroasă şi distrucţiile tisulare (tendoane, aponevroze, expunerea osului) sunt elemente sugestive pentru diagnostic. Pulsul arterelor pedioase şi tibiale posterioare este slab perceput sau chiar absent, iar eczematizarea neobişnuită. Simptomele asociate sunt în funcţie de gradul de ocluzie (stadializarea insuficienţei circulatorii arteriale după Fontaine)[22];
- ulcerul de origine limfatică: congenitală, boala Milroy, limfangiomul congenital sau dobândit, filarioza;
- eritem indurativ Bazin ulcerat (eritem ulcerat Hutchinson);
- gomele luetice: serologia luesului pozitivă, evoluţie subacută;
- ulcerele hematologice : policitemia vera, anemie hemolitică, mal perforant.

De exemplu ulcerele apărute în contextul trombocitopeniei, consecinţă probabil a tulburărilor de la nivelul microcirculaţiei prin adeziunea plachetelor la endoteliul venos şi eliberarea mediatorilor inflamaţiei şi moleculelor de adeziune. S-au înregistrat cazuri în care au apărut astfel de ulcere fără modificări ale reţelei venoase superficiale sau profunde.

Scanned with OKEN Scanner

-ulcerele apărute în cadrul altor afecţiuni: tumori benigne sau maligne, sclerodermie, lupus eritematos sistemic, vechi cicatrici de arsură sau iradiere, fistule (osteomielita).

Ulcerele din cadrul bolilor ţesutului conjunctiv apar în contextul anchilozei gleznei şi sunt însoţite de dermatită de stază rezistentă la tratament, în unele cazuri cu telangiectazii dispersate pe suprafaţă.

Sunt sugerate următoarele etiologii:

- Vasculita din cadrul afecţiunii bolii ţesutului conjunctiv;
- Creşterea presiunii venoase ca urmare a distrugerii articulaţiei;
- Insuficienţa arterială;
- Insuficienţa venoasă, în special a venei safene mici.

Un alt aspect demn de amintit îl reprezintă ulcerele venoase apărute la tineri care necesită investigaţii amănunţite, cât mai rapid cu putinţă, pentru o eventuală cauză vasculară: malformaţii venoase congenitale, insuficienţă venoasă profundă primară, hipoplazia/aplazia venelor ilio-cave sau pentru depistarea unor altor cauze, non vasculare, cum ar fi sindromul Klinefelter[36].

Ulcerele mixte (arterial şi venos)

Sunt ulcere venoase asociate cu boala ocluzivă arterială periferică (PAOD). Prevalenţa acestei combinaţii este în general subestimată; totuşi 20-25% din ulcerele venoase sunt ulcere mixte[37, 29].

Sunt dureroase, localizate la nivelul feţei laterale a gambei, sau atât lateral cât şi medial, cu margini neregulate, baza atonă, pală, fără sângerare la chiuretare; se pot vedea tendoanele, oasele.

Pulsul periferic este slab sau absent, iar picioarele sunt reci. Dacă totuşi pulsul este prezent, membrele inferioare sunt calde, componenta arterială nu trebuie exclusă, mai ales când localizarea este în partea laterală sau anterioară a gambei. Vindecarea este lentă, cu progresie şi deteriorare importantă în absenţa tratamentului.

Este foarte important screening – ul bolii arteriale ocluzive periferice, pentru aceasta fiind necesare şi suficiente măsurarea presiunii arteriale periferice a sângelui şi calcularea indicelui presiunii sistolice braţ – gleznă. Având la bază studiile anterioare se poate afirma faptul că un indice braţ – gleznă de 0.9 corespunde cu maximă precizie limitei dintre PAOD şi circulaţie arterială periferică normală (limita între normal şi patologic). Ulcererele venoase corespund unui indice ≥ 0.9, iar cele mixte < 0.9; cu alte cuvinte limita între cele două fiind un indice de 0.9.

Angiodermita necrotică (AN) - ulcerul Martorell, ulcerul hipertensiv

Afecţiune întâlnită mai ales la femei în jurul vârstei de 60 de ani, mari hipertensive, la nivel maleolar antero – lateral, frecvent bilateral, dar şi în treimea medie a gambei.

Clinic ulceraţia, de regulă unică şi foarte dureroasă, apare brutal, are dimensiuni între 1-10 cm, e acoperită de o crustă necrotică aderentă, fără burelet în jur (diagnosticul diferenţial cu pyoderma gangrenosum ce prezintă un burete proeminent inflamator la periferie)[38]. Este un infarct cutanat superficial apărut secundar ischemiei tisulare, datorită creşterii rezistenţei vasculare. Este de reţinut faptul că durerea e accentuată de repaus. Poate fi asociată cu boala obliterantă arterială (>50%), IVC (>30%) şi diabet zaharat (>30%).

Stabilirea diagnosticului se face pe criterii clinice, arterele periferice fiind palpabile. Un ajutor îl constituie examenul histologic care evidenţiază o arteriolită obliterantă locală, îngroşarea intimei, importantă hipertrofie arteriolară, ateroscleroză, în special la nivelul joncţiunii dermo – hipodermice.

Scanned with OKEN Scanner

Evoluţia este lungă, cu perioade de agravare prin extinderea în periferie şi cu recăderi frecvente (60-80% dintre pacienţi). Vindecarea spontană survine între 6 – 12 luni de la debut.

Prognosticul depinde de hipertensiunea arterială asociată angiodermitei necrotice.

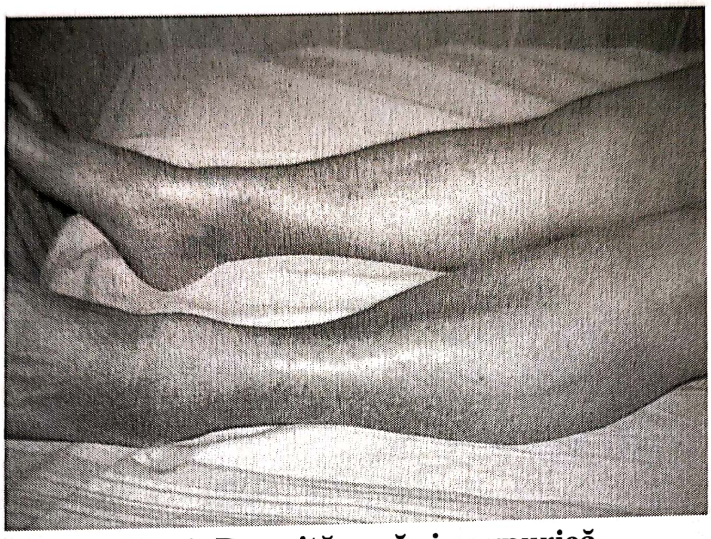

Fig. 1. Dermită ocră şi purpurică

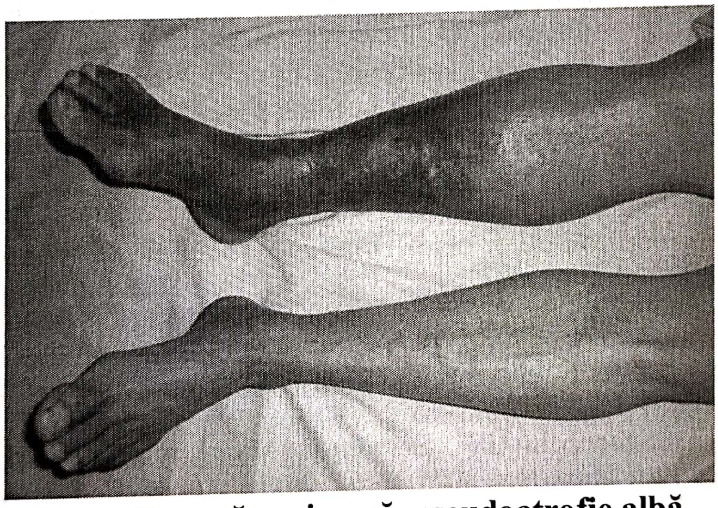

Fig. 2. Eczemă varicoasă, pseudoatrofie albă

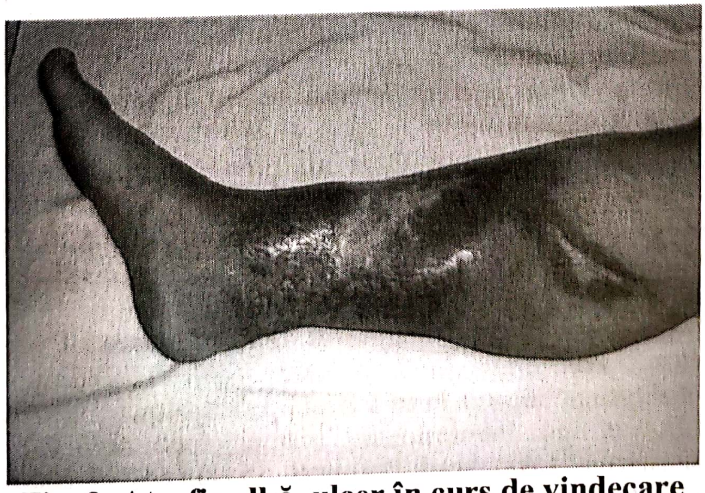

Fig. 3. Atrofie albă, ulcer în curs de vindecare

Scanned with OKEN Scanner

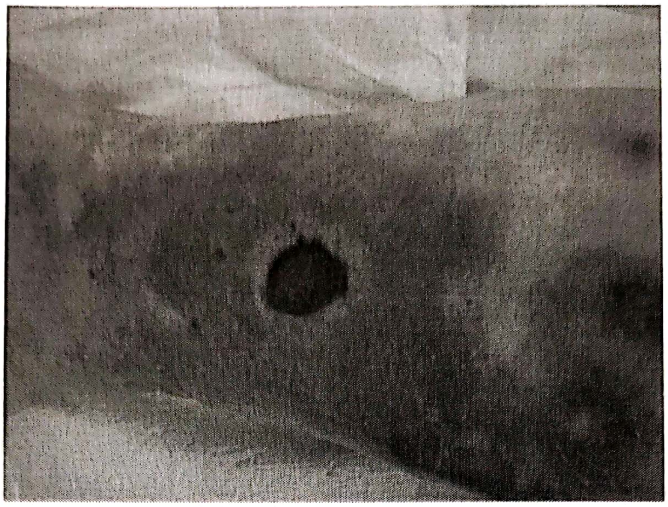

Fig. 4. Ulcer venos

Bibliografie

1. Kirsner RS, Pardes JB, Eaglstein WH, Falanga V. The clinical spectrum of lipodermatosclerosis. *J Am Acad Dermatol*. 1993; 28: 623-627;
2. Maessen-Visch MB, Koedam MJ, Hamulyak K, Neumann HAM. Atrophie blanche. *Int J Dermatol*.1999; 38: 161-172.
3. Bucur Gh. Flebologie practică medicală şi dermatologică. 2003; vol. III; 223-234,240-248, 259-263, 273-288, 290-295, 306-349, 364-398.
4. Cheatle TR, McMullin GM, Farrah J, Smith PD, Scurr JH. Skin damage in chronic venous insufficiency: does an oxygen diffusion barrier really exist?. *J R Soc Med*. Aug 1990;83(8):493-4.
5. Herouy Y, Mellios P, Bandemir E, et al. Inflammation in stasis dermatitis upregulates MMP-1, MMP-2 and MMP-13 expression. *J Dermatol Sci*. Apr 2001;25(3):198-205.
6. Fruchetet F. Batterie allergologique des ulceres de jambe. *Ann Dermatol Venerol*. 1994; 4: 364-368.
7. Goldsmith L., Katz S. et al. Fitzpatrick's Dermatology in General Medicine, 8th Edition McGraw Hill 2012 p.2113
8. Pascarella L, Schonbein GW, Bergan JJ. Microcirculation and venous ulcers: a review. *Ann Vasc Surg*. Nov 2005;19(6):921-7.
9. Maroo N, Choudhury S, Sen S, Chatterjee S. Oral doxycycline with topical tacrolimus for treatment of stasis dermatitis due to chronic venous insufficiency: A pilot study. *Indian J Pharmacol*. Jan 2012;44(1):111-3.
10. Pimentel CL, Rodriguez-Salido MJ. Pigmentation due to stasis dermatitis treated successfully with a noncoherent intense pulsed light source. *Dermatol Surg*. Jul 2008;34(7):950-1.
11. Bruce AJ, Bennet DD, Lohse C et al. Lipodermatosclerosis: Review of cases evaluated at Mayo Clinic. *J Am Acad Dermatol*. 2002; 46: 187-192.
12. Ignat P. IVC a membrelor inferioare. Editura Facla. 1983: 13-30, 32-42, 91; 171-200.
13. Begnini JP. Obesity: a risk factor for chronic venous disease. *Phlebolymphology*. 2006; 2 (vol 14): 52.
14. Danielsson G, Eklof B, Grabdinnetti A. The influence of obesity on chronic venous disease. *J Vasc Endovasc Surg*. 2002; 36(4): 271-276.
15. Jowett AJ, et al.: Angiosarcoma in an area of lipodermatosclerosis.Ann R Coll Surg Engl
16. Campbell LB, et al.: Intralesional triamcinolone in the management of lipodermatosclerosis. J Am Acad Dermatol. 55 (1):166-168 2006 Jul
17. Vesiæ S, Vukoviæ J, Medenica LJ, Pavloviæ MD. Acute lipodermatosclerosis: an

Scanned with OKEN Scanner

TRATAMENTUL PROFILACTIC ŞI CURATIV AL ULCERULUI DE GAMBĂ, PROCEDURI DE SCĂDERE A COSTURILOR ŞI SPITALIZĂRII

Daniela Radu

Introducere

Circulaţia venoasă a fost descrisă de Harwey în sec. XVII, apoi studiată şi dezvoltată de Chauvais, Brînzeu, Bauer, Trendelenburg, Guyton şi Jackson, Blumberger, Larnoff. În general circulaţia venoasă îndeplineşte două mari funcţii: asigurarea transportului sângelui de la periferie spre centru şi funcţie de rezervor prin menţinerea în rezervă a unei cantităţi oarecare din masa sanguină. Debitul venos se supune legii lui Poiseuille. Conductele venoase au particularitatea de a se lăsa destinse în anumite limite, fără a da naştere unei creşteri a tensiunii parietale (definită prin legea lui Laplace) ceea ce constitue tonusul venos. Prin urmare, noţiunea fundamentală care stă la baza fiziopatologiei circulaţiei de întoarcere în cadrul sindromului de insuficienţă venoasă cronică, este reprezentată de hipertensiunea venoasă ortostatică. Ea este unică pentru întreg sindromul, dar mecanismul patogenic de apariţie este diferit în boala varicoasă şi în sindromul posttrombotic.

În boala varicoasă primele fenomene patologice constau într-o stagnare a sângelui în venele degenerate varicos, apariţia curentului retrograd şi instalarea cercului vicios. Când sistemul profund supraâncărcat devine insuficient şi el, sângele forţează valvele ostiale ale venelor perforante şi refluează în suprafaţă, ca urmare intrăm în stadiul de insuficienţă venoasă globală, în insuficienţa venoasă cronică decompensată. În sindromul posttrombotic, flebohipertonia ortostatică este consecinţa obliterării parţiale sau totale a lumenului venos, a remanierii şi organizării trombotice cu distrugerea aparatului valvular. Presiunea crescută din axul venos profund va forţa deschiderea valvelor ostiale ale venelor safene şi perforante. O parte din sânge va fi astfel expulzat în suprafaţă încărcând sistemul venos superficial. Ca urmare, în unele cazuri colectoarele safeniene şi tributarele lor vor degenera varicos. Faptul că leziunile trofice cele mai grave apar cu predilecţie în 1/3 inferioară a gambei şi regiunea perimaleolară se explică prin prezenţa aproape constantă în aceste zone a venelor perforante şi în special plonjante.

Boala varicoasă şi sindromul posttrombotic, pot ajunge în stadiul de insuficienţă venoasă cronică, caracterizat prin flebohipertonie ortodinamică. Aceasta se va repercuta în mod retrograd asupra presiunii capilare, având drept urmare o serie întreagă de tulburări în echilibrul lichidian dintre capilare şi ţesuturi, favorizând astfel apariţia edemului. Datorită permeabilităţii capilare crescute odată cu lichidele vor difuza în spaţiile intercelulare şi proteinele. Acestea constitue un excelent mediu pentru proliferarea de fibroblaşti şi astfel se constitue celulita indurativă. Intrăm astfel în stadiul modificărilor de tip distrofic prin apariţia dermatitelor, atrofiei dermohipodermice şi în final a ulcerului de gambă. (3,5,15,17,18)

Deşi există strategii terapeutice bine stabilite pentru insuficienţa venoasă cronică,

Scanned with OKEN Scanner

adesea tratamentul acestei afecţiuni este neglijat. Prevenirea complicaţiilor de temut ale acestei afecţiuni şi anume apariţia plăgilor atone, aşa numitul ulcer de gambă este posibilă dacă insuficienţa venoasă este tratată corespunzator încă de la începutul evoluţiei sale, adică o dată cu apariţia simptomatologiei: greutate în picioare sau edeme ale gambelor şi picioarelor, înaintea distrugerii ireversibile a ţesuturilor. Ulcerul de gambă, complicaţia cea mai gravă a insuficienţei venoase cronice, ridică probleme deosebite de tratament care se asociază şi completează măsurile terapeutice de ordin vascular. El apare ca o lipsă de substanţă ce interesează tegumentele şi ţesutul celular subcutanat dar neglijat poate progresa şi în profunzime ajungând până la os. Localizarea cea mai frecventă este în treimea inferioară a gambei, pe faţa sa internă, supramaleolar dar se poate localiza în orice altă parte a gambei. Apariţia leziunii poate fi spontană sau în urma unui traumatism, chiar minor.

Din punct de vedere clinic ulcerul de gambă se încadrează în clasificarea CEAP C VI. Procentajul pacienţilor simptomatici rămâne necunoscut din cauza posibilităţilor limitate de măsurare şi încadrare a semnelor subiective. (6,17)

Ulcerul de gambă de tip venos are dimensiuni variabile şi poate prezenta margini regulate sau neregulate. Fundul ulcerului este roz, cu ţesut de granulaţie care sângerează uşor; alteori necrotic (cel mai greu de tratat). Practic, se consideră toate ulcerele infectate. Infecţia se manifestă ca o supuraţie mai mult sau mai putin evidentă. (2) Foarte frecvent se întâlnesc varice localizate in jurul leziunii, vizibile mai ales în ortostatism, şi care pot realiza un adevărat plex venos. Localizarea ulcerului în regiunea maleolară sau perimaleolară implică o rezistenţă la tratament crescută datorita vascularizatiei precare din aceasta regiune. Ulcerul de gamba poate avea dimensiuni si profunzimi diferite in functie de vechime, localizare, tratament sau afectiuni asociate (cicatrici, modificari osoase, alte afectiuni dermatologice sau ale tesutului conjunctiv).

Din punct de vedere subiectiv, bolnavul cu ulcer de gambă poate prezenta jenă la mers, şi chiar durere. Există forme de ulcer nedureroase, precum şi forme hiperalgice. Participarea factorului arterial şi nevritic accentuează sindromul dureros.

Cel mai frecvent (85%) ulcerul de gambă apare în insuficienţa venoasă cronică posttrombotică. Acest tip de ulcer are unele particularităţi : este localizat în regiunea inferioară a gambei, are dimensiuni mai mari, are un caracter necrotic (margini neregulate sau subminate), modificările părţilor moi şi cele osteoarticulare sunt mai pronunţate.

În ceea ce priveşte durata de evolutie in timp, ulcerul de gambă de origine posttrombotică apare mult mai precoce (luni) decât cel apărut în insuficienţa venoasă cronică din boala varicoasă, care poate să apară după 10 – 20 de ani de la debutul bolii.(1,7)

Din analiza cazurilor diagnosticate şi tratate în Clinica 1 Chirurgie Timişoara, pe baza experienţei proprii şi ţinând cont de Ghidurile de diagnostic şi tratament publicate (EDF Guidelines) prezentăm conduita optimă de profilaxie şi abordare terapeutică corectă a ulcerelor de gambă în funcţie de etiologia acestora.

Scopul lucrării

Imbunătăţirea rezultatelor în profilaxia complicaţiilor bolii varicoase şi în vindecarea ulcerului venos de gambă.

Obiective

Obţinerea unor proceduri standardizate, etapizate, de diagnostic şi tratament cunoscute şi aplicate de toţi specialiştii care tratează această afecţiune.

Scanned with OKEN Scanner

Material şi metodă

Analiza rezultatelor tratamentului complex, profilactic şi curativ, medico-chirurgical acordat pacienţilor cu ulcer de gambă, în Clinica 1 chirurgie a S.C.J.U. Timişoara, pe o perioadă de 5 ani, 2009-2013. Dintr-un total de 360 de cazuri de afecţiuni venoase complicate cu ulcer de gambă au fost operate 79 %.

Ulcerul de gambă, conform clasificării CEAP V şi VI este o afecţiune frecventă, invalidantă, a cărei etiologie este de cele mai multe ori sindromul posttrombotic.

Tabel 1 : Clasificare epidemiologică

Ulcer de gambă	sex	nr cazuri	procentaj
Ulcere varicoase	M	128	35,55 %
	F	136	37,77 %
Ulcere Posttrombotice	M	33	9,16 %
	F	40	11,11 %
Ulcere mixte	M	23	6,38 %
	F	0	0 %

Preoperator am examinat modificările morfologice şi hemodinamice la pacienţii cu IVC CEAP C VI prin investigaţii ultrasonografice neinvazive, laborioase, de finețe care ne oferă informaţii detaliate cu privire la refluxul venos, perforante incompetente care alimentează ulcerul, varice sau despre alte aspecte ale bolii venoase. Acestea includ incompetenţa la fiecare joncţiune a safenei şi extinderea refluxului în fiecare trunchi al compartimentului safenian la nivelul coapsei şi gambei separat, dacă este cazul. În cazul varicelor recurente este util de ştiut dacă o recurenţă a apărut în urma unei ligaturi anterioare sau în urma unei recanalizări a trunchiului safenei. Se obţin informaţii despre diametrul venelor varicoase, inclusiv ale trunchiurilor safenei şi venelor perforante. Aplicabilitatea practică este importantă deoarece orientează tratamentul.

Un alt rezultat important al acestei examinari neinvazive este informaţia cu privire la morfologia venoasă, vene eventual hipoplastice, colabate sau au fost eliminate la o operaţie anterioară. Venele profunde sau superficiale care au suferit recent sau anterior de tromboză pot fi evidenţiate, inclusiv patologia actuală a venei, permeabilitatea acesteia, o eventuală recanalizare şi în acest caz dacă vena a devenit incompetentă (compromiterea valvulelor venoase).

Fosa poplitee este o suprafaţă importantă de investigat, atât din punct de vedere anatomic cât şi din punct de vedere al hemodinamicii venoase. Sunt necesare mai multe examinări atât în plan longitudinal cât şi transversal. VP (vena poplitee) este corect examinată cu pacientul culcat cu faţa în jos pentru că atunci fluxul venos este sincron cu respiraţia, deşi la unii pacienţi se pot constata acestea în absenţa oricărei anomalii; de obicei este examinat fluxul mărit de la nivelul gambei aplicând manevra de compresie Valsalva care este de utilitate limitată la acest nivel. VP trebuie să fie examinată deasupra şi sub JSP (joncţiunea safenopoplitee) atunci când acesta este prezent, când fluxul retrograd al VP este prezent mai sus de JSP atunci valva terminală a JSP este

Scanned with OKEN Scanner

incompetentă, şi numai fluxul retrograd distal la acest nivel va reprezenta adevăratul reflux venos profund. Relaţiile anatomice şi hemodinamice ale VP, JSP şi venei gastrocnemiene trebue stabilite.

Examinarea VSm, a prelungirii VSm la nivelul coapsei şi a venei lui Giacomini se face cu pacientul în ortostatism şi aplecat, cu genunchiul uşor indoit, cu călcâiele pe pământ şi greutatea corporală sprijinită pe membrul inferior opus. Examinarea se începe din spatele genunchiului. Se utilizează incidenţa transversală cu scopul de a identifica principalele vene din fosa poplitee. Se determină dacă JSP este prezentă. Dacă da, se evidenţiază joncţiunea din unghi longitudinal. Se examinează vena poplitee proximal şi distal de JSP, inserţia venei gastrocnemiene şi JSP pentru reflux sau tromboză. Se determină dacă există incompetenţă la nivelul JSP cu reflux pe VSm. Refluxul la nivelul VSm poate să apară în timpul contracţiei muşchilor gambei sau compresiei manuale a gambei (faza sistolică) la unii pacienţi care sugerează o posibilă obstrucţie de venă poplitеală şi / sau de venă femurală, de obicei refluxul este mai evident în timpul relaxarii gambei (faza diastolică). Dacă există refluxul, se măsoară diametrul VSm în fosa poplitеală şi la jumătatea gambei, evitându-se orice deformare a venei. VSm poate acompania medial, posterior sau lateral vena poplitee, astfel încât se recomandă să se examineze poziţia ei în raport cu aria poplitee. Se stabileşte prezenţa sau absenţa arterei ce acompaniaza VSm sau vena gastrocnemiană. Acest lucru este important atunci când avem în vedere tratamentul de scleroterapie duplex ghidat. Se caută surse alternative de reflux, inclusiv comunicarea VSm cu perforantele fosei poplitee, cu tributarele VSM, cu venele pelvine în traseul lor spre perineu sau fesă, cu prelungirea VSm spre coapsă, sau cu vena lui Giacomini. Se caută alternative de destinaţii pentru refluxul VSM inclusiv a afluenţiilor, a prelungirii VSm spre coapsă, sau a venei lui Giacomini. Se examinează extensia VSm spre coapsă şi conexiunile sale cu venele profunde ale coapsei sau cu venele pelvine. Vena lui Giacomini este profundă subfascial în cele mai multe cazuri. Se determină conexiunile sale distale cu VSm şi conexiunile proximale cu VSM. Se examinează direcţia fluxului şi se arată dacă există reflux mai jos de incompetenţa safenofemurală pentru a trece la VSm sau mai jos până la incompetenţa safenopoplitеală pentru a trece la VSM. Pentru examinarea venelor mai jos de genunchi pacientul trebuie să fie în ortostatism (de preferat pentru venele superficiale) sau în clinostatism cu picioarele atârnând, sprijinite de genunchii examinatorului sau sprijinit pe un picior.

Refluxul din venele tibiale posterioare (VTPs) reflectă cel mai bine caracteristicile clinice. VTPs se examinează din poziţie medială sau posteromedială şi venele peroniere din poziţie posteromedială sau posterioară. Aceste vene trebuie să fie examinate la pacienţii cu trecut sau prezent de tromboză venoasă profundă, şi la pacienţii cu incompetenţă a venelor perforante ale gambei. Venele peroniere sunt cele mai afectate vene de la nivelul gambei ca urmare a trombozei venoase. Examinarea venelor profunde soleare şi gastrocnemiene de la nivelul grupelor lor musculare completează investigaţiile de bază de la nivelul venelor piciorului.

Se examinează VSM la nivelul gambei pentru refluxul venos. Dupa cura chirurgicală a varicelor venoase, incompetenţa VSM mai jos de genunchi se reflectă prin varice la nivelul gleznei şi piciorului. Se examinează partea posterioară a arcului venos (vena lui Leonardo), care este un important afluent al GSV de la picior, se caută venele per-

Scanned with OKEN Scanner

forante ale gambei care acompaniază aceasta venă în regiunea mediala a gambei, şi se testează pentru reflux în venă, ceea ce poate da varice în partea medială a gambei.

Perforantele gambei trec prin fascia profundă, care este o bandă distinctă la imaginea B-mode. Se caută venele parforante pe toata circumferinţa gambei. Nu toate venele perforante de la nivelul gambei, competente sau incompetente, vor fi detectate. În cazul în care acestea au flux se va măsura diametrul lor la fascia profundă şi nivelul lor de la maleola medială sau laterală. Cu toate acestea, diametrul măsurat singur nu poate distinge venele perforante competente de cele incompetente. Se examinează fluxul bidirecţional cu ajutorul Dopplerului color sau spectral după o analiză musculară distală, în urma compresiunii sau păstrând lungimile contracţiei musculaturii gambei. (20,22)

Analizând retrospectiv cazurile tratate am încercat să elaborăm protocoale care să ne permită o evaluare mai exactă a cauzelor care au favorizat apariţia UG şi concomitent am studiat o categorie aparte de pacienţi chirurgicali cu risc tromboembolic crescut.

Lotul de pacienţi cu afecţiuni venoase ale membrelor inferioare

La vârste tinere predomină varicele şi trombozele acute, la cele mai înaintate în vârstă, insuficienţa venoasă cronică cu diferitele sale grade de decompensare. Pentru ca IVC să apară este necesar, pe lângă predispoziţia ereditară, să acţioneze şi factorii de mediu. (4, 19,21) Cel mai important factor de ordin extern este factorul profesional. Mai mult de jumătate din pacienţii cu afecţiuni venoase îşi desfaşoară activitatea profesională în condiţii de ortostatism prelungit.

Prezenţa tulburărilor trofice distale la nivelul gambelor trebuie să determine o anamneză cât mai amănunţită pentru decelarea eventualelor pusee de tromboflebită în antecedente. Un *istoric de imobilizare prelungită* la pat, intervenţii chirurgicale sau sarcini în antecedente pot suspecta un sindrom posttrombotic, care s-a complicat prin apariţia unui ulcer venos. *Bolnavii cardiaci, diabetici, arteritici sau cu neuropatii periferice* au în general un istoric caracteristic, iar ulcerele de gambă din cadrul unei insuficienţe venoase cronice ce evoluează pe acest teren au, în general, un prognostic nefavorabil, în absenţa îndepărtării cauzei. *Osteoartropatiile* (coxartroza, gonartroza, protezele osoase) potenţează evoluţia nefavorabilă a ulcerului venos sau împiedică vindecarea prin leziunile de vecinatate şi prin limitarea dinamicii extremităţii respective. *Tabagismul* este recunoscut ca un factor nociv pentru tot sistemul vascular. Nicotina intervine atât prin acţiunea sa vasoconstrictoare, în special la nivelul vaselor mici cu diminuarea irigaţiei tisulare, cât şi prin acţiunea sa toxică pe peretele vascular. *Sarcina.* In timpul sarcinii prin creşterea volumului şi compresiunea dată de uterul gravid pe vasele pelvine se accentuează staza în membrele inferioare. Modificările hormonale din timpul sarcinii pot genera tromboembolism, afectarea sistemului venos profund al membrelor inferioare duce la apariţia varicelor în sistemul venos superficial, care nu dispar după nastere. *Sexul.* Femeile sunt mult mai predispuse decât barbaţii să sufere de această boală. Sarcina, premenstruaţia, menopauza sunt perioade în care, în prezenta unor factori favorizanti, pot apare tromboze la nivelul venelor membrelor inferioare. Intreruperea bruscă a anticoncepţionalelor, alte medicamente cu risc trombogen sunt tot atâtea cauze de apariţie a trombozelor. *Obezitatea,* prezenta unor escoriaţii, microtraumatisme, mici intepături la membrele inferioare, pot reprezenta porţi de intrare pentru microbi care se înmulţesc rapid în condiţii de stază venoasă prelungită, gene-

Scanned with OKEN Scanner

rând infecţii trenante, dificil de tratat. (1,16,23)

Lotul de pacienţi cu risc tromboembolic crescut studiaţi:

- Pacienţi cu boală varicoasă, 11%
- Obezi cu antecedente tromboembolice, 29,8%
- Pacienţi cu intervenţii chirurgicale majore care au necesitat imobilizare prelungită 5%
- Paciente consumatoare de anticoncepţionale 20%
- Pacienţi cu tulburări de coagulabilitate sanguină 4,8%
- Antecedente familiale venoase 4,9%
- Neoplazii 9,7%
- sarcina, multiparitatea 5,6%
- intervenţii ortopedice 9,2%

Acestor pacienţi li s-a aplicat tratamentul profilactic al TEP şi TVP perioperator anticoagulant, contenţie externă la nivelul membrelor inferioare şi mobilizare cât mai precoce posibil. (4, 16). În urma acestor măsuri, rata trombozelor postoperatorii a scăzut considerabil, diminuând în mare măsură acest risc postoperator de nedorit.

O dată TVP apărută, tratamentul trebuie instituit precoce, energic; în funcţie de localizarea trombozei se aplică un tratament complex pe cale generală, trombolitic, anticoagulant, antiagregant, atent monitorizate; am recurs doar în situatii excepţionale la intervenţiile chirurgicale precoce pe sistemul venos profund (trombectomii).(12, 13,14)

Dacă în prima fază a trombozei sistemul venos superficial este de mare ajutor pentru drenajul venos, în timp el are totuşi dezavantajul dilatării excesive cu apariţia varicelor secundare, care iniţiază şi menţin cercul vicios, impunându-se întreruperea lui printr-o acţiune directă asupra VSM. În timp sistemul venos profund se repermeabilizează dar cu pierderea elasticităţii şi a sistemului valvular, vena afectată transformându-se practic într-un cordon rigid.

Datorită ortostatismului prelungit şi a neglijenţei pacienţilor de a urma indicaţiile medicale, într-o perioadă relativ scurtă de timp aceştia vor prezenta tulburări trofice gambiere din ce în ce mai accentuate până la apariţia ulcerului de gambă.

Am propus o clasificare clinică a ulcerului de gambă pentru a aprecia durata de vindecare a acestuia. (23) În această clasificare am avut în vedere localizarea, extinderea atât în suprafaţă cât şi în profunzime, elemente de prognostic şi de atitudine terapeutică foarte importante.

Indice gravitate = profunzimea ulcerului X suprafaţa

Lotul nostru de pacienţi a prezentat ulceratii vechi, multiple, cu dimensiuni :

- 3cm²-75cm² suprafaţa şi
- 0,5-3cm profunzime,

şi etiologie variată (87% venoasă, 11% arterială, incluzând şi DZ; 0,5% mixte, 1,5% altele).

Din moment ce UG este o leziune cronică ce se caracterizează prin vindecare lentă şi tendinţă la recidivă, scopul tratamentului nu este doar vindecarea ulceraţiei ci şi prevenirea recidivelor prin acţiunea asupra mecanismelor fiziopatologice şi etiopatogenice. Cel mai frecvent apariţia ulcerului de gambă se datorează modificărilor anatomopatologice ale sistemului venos profund din sindromul postrombotic. (9,11)

Scanned with OKEN Scanner

Asupra acestuia s-au încercat diferite metode de tratament chirurgical, începând cu valvuloplastiile, interpoziţiile venoase, până la arterializarea sistemului venos profund (operaţia Palma-Esperon) dar fără a obţine rezultatele scontate, în timp am renunţat la ele. Posibilităţile noastre terapeutice în aceste situaţii au rămas limitate, acţionând de cele mai multe ori doar asupra efectului – UG- şi mai puţin asupra etiologiei acestuia pe care o putem influenţa prin scleroterapie şi alte metode endovasculare de întrerupere a refluxului şi cercului vicios, cu tratament medicamentos (anticoagulante, antiagregante şi corectarea pe cât posibil a tulburărilor de coagulare) măsuri generale conservatoare (îmbunătăţirea drenajului venos prin drenaj postural şi prevenirea edemului de gambă cu contenţie externă permanentă sau intermitentă). În tratamentul UG ne bazăm şi pe posibilităţile de tratament local (geluri şi unguente cicatrizante) şi pe cale generală (tratamentul venotrop) iar în formele cu ulcere extinse practicăm grafarea după aseptizare fie insulară fie cu piele liberă despicată, beneficind şi de colaborarea cu chirurgii plasticieni.

Ulcerul vindecat nu înseamnă neaapărat vindecarea bolii, stadiul afecţiunii find CEAP C V. Recidivele sunt frecvente când etiologia persistă sau pacienţii nu respectă indicaţiile şi tratamentul de întreţinere.

Proiectul propus de noi este de a diviza dispensarizarea pacienţilor în grupuri distincte, eventual realizate de persoane diferite, şi anume:

a) persoane sănătoase, dar cu vulnerabilităţi prin vârstă, stări fiziologice speciale,
b) persoane sănătoase cu factori de risc ereditari,
c) pacienţi cu boli cronice sau în convalescenţă după imobilizare prelungită la pat.

Stabilirea planului de control periodic se realizează în funcţie de:

a) stadiul afecţiunii,
b) necesitatea ajustării tratamentului,
c) complianţa şi respectarea indicaţiilor de către pacienţi.

Periodic are loc evaluarea eficienţei monitorizării pacienţilor cu încadrarea într-o categorie suplimentară a pacienţilor necomplianţi sau care nu pot respecta indicaţiile medicale din alte motive. Dezideratele noastre sunt nu numai profilaxia recidivei UG ci şi identificarea pacienţilor cu boală varicoasă înaintea apariţiei complicaţiilor, în cazul nostru a ulcerului de gambă. Ne-am propus o misiune dificilă, un proiect ambiţios, din varii motive:

- imposibilitatea atât logistică cât şi din cauza pacienţilor de a depista toate persoanele din comunitate suferinde de boală varicoasă.
- adresabilitatea scăzută din partea pacienţilor pentru o afecţiune necomplicată.
- dificultatea obţinerii unor rezultate bune, rapide, cu vindecare imediată.

Rezultate

Rezultatele pozitive ale acestor intervenţii se bazează în mare măsură şi pe sterilizarea pe cât posibil a ulcerului precum şi pe îmbunătăţirea drenajului venos concomitent prin drenaj postural. Cu toate eforturile depuse chiar dacă afecţiunea nu este considerată foarte gravă (cu risc vital) influenţează calitatea vieţii pacienţilor şi necesită un tratament continuu şi destul de costisitor pentru vindecare, influenţând negativ şi capacitatea de muncă.

Tratamentul acestei complicaţii invalidante a IVC necesită colaborare interdisciplinară: dermatologie, chirurgie plastică, flebologie, cardiologie şi de multe ori cu tot

Scanned with OKEN Scanner

tratamentul corect aplicat rămânem pesimişti în ceea ce priveşte rezolvarea rapidă şi cu costuri scăzute a acestei afecţiuni, care necesită dispensarizare şi uneori tratament toată viaţa.

Prezentăm *cazuri particulare*, ulcere vechi de câţiva ani, tratate anterior în diferite servicii chirurgicale, suprainfectate cu germeni rezistenţi la antibiotice, care au fost internate, tratate şi vindecate în Clinica 1 Chirurgie din Timişoara dar au necesitat spitalizare şi îngrijiri medicale pe perioadă îndelungată până la vindecare. Unul dintre acestea a necesitat amputaţia membrului respectiv pentru salvarea vieţii pacientei. A fost un caz grav cu ulceraţii mixte, veno-limfatice cu evoluţie îndelungată, 30 de ani de la intervenţia chirurgicala primară, degenerate malign. Examenele histopatologice practicate au relevant neoplazii mixte carcinom bazocelular, carcinoma scuamos keratinizat (fig.1).

Discuţii

Pornind de la constatarea eredităţii în boala varicoasă, tot mai multe persoane tinere care au în familie patologie venoasă se interesează de un tratament profilactic eficient. Ereditatea acestei patologii este un fapt semnalat şi consemnat de mult timp în literatura de specialitate. Pe baza antecedentelor familiale s-a costatat că ereditatea în boala varicoasă ocupă un loc important.

Acest lucru arată importanţa testelor de screening în populaţia tânără, cu risc şi prin antecedente heredocolaterale, a unei educaţii sanitare eficiente care să prevină, încetinească sau să asigure posibilitatea unui tratament precoce al bolii varicoase, înainte de apariţia complicaţiei de temut care este insuficienţa venoasă cronică. Ulcerul de gambă afectează serios calitatea vieţii pacienţilor care au ajuns la această complicaţie. (8)

Tratamentul care are ca scop vindecarea ulcerului are ca rezultat şi ameliorarea simptomatologiei clinice. În scopul obiectivării acestor rezultate se utilizează o serie de chestionare SF-36, SF-12 şi EuroQoL-5D.(10)

Concluzii:

Insuficienţa venoasă cronică a membrelor inferioare, fiind rezultatul evolutiv al bolii tromboembolice şi al bolii varicoase, include în tratamentul său profilactic tratamentul acestor afecţiuni.

În cazul insuficienţei venoase cronice consecutive unei boli varicoase, tratamentul profilactic constă în tratarea corectă, eficientă şi cât mai precoce a varicelor.

Problema profilaxiei insuficienţei venoase cronice în cazul bolii posttrombotice poate fi abordată din două puncte de vedere: profilaxia trombozei venoase şi profilaxia complicaţiilor posttrombotice. Profilaxia trombozei venoase se aplică tuturor bolnavilor care prezintă factori de risc trombogen; acest lucru are o importanta deosebita deoarece o dată tromboza venoasă constituită se pune problema tratamentului ei cât mai precoce şi cât mai corect, în vederea prevenirii complicaţiilor bolii posttromboflebitice. Eficienţa tratamentului trombozei este condiţionată de precocitatea diagnosticului şi de promptitudinea aplicării sale.

Scanned with OKEN Scanner

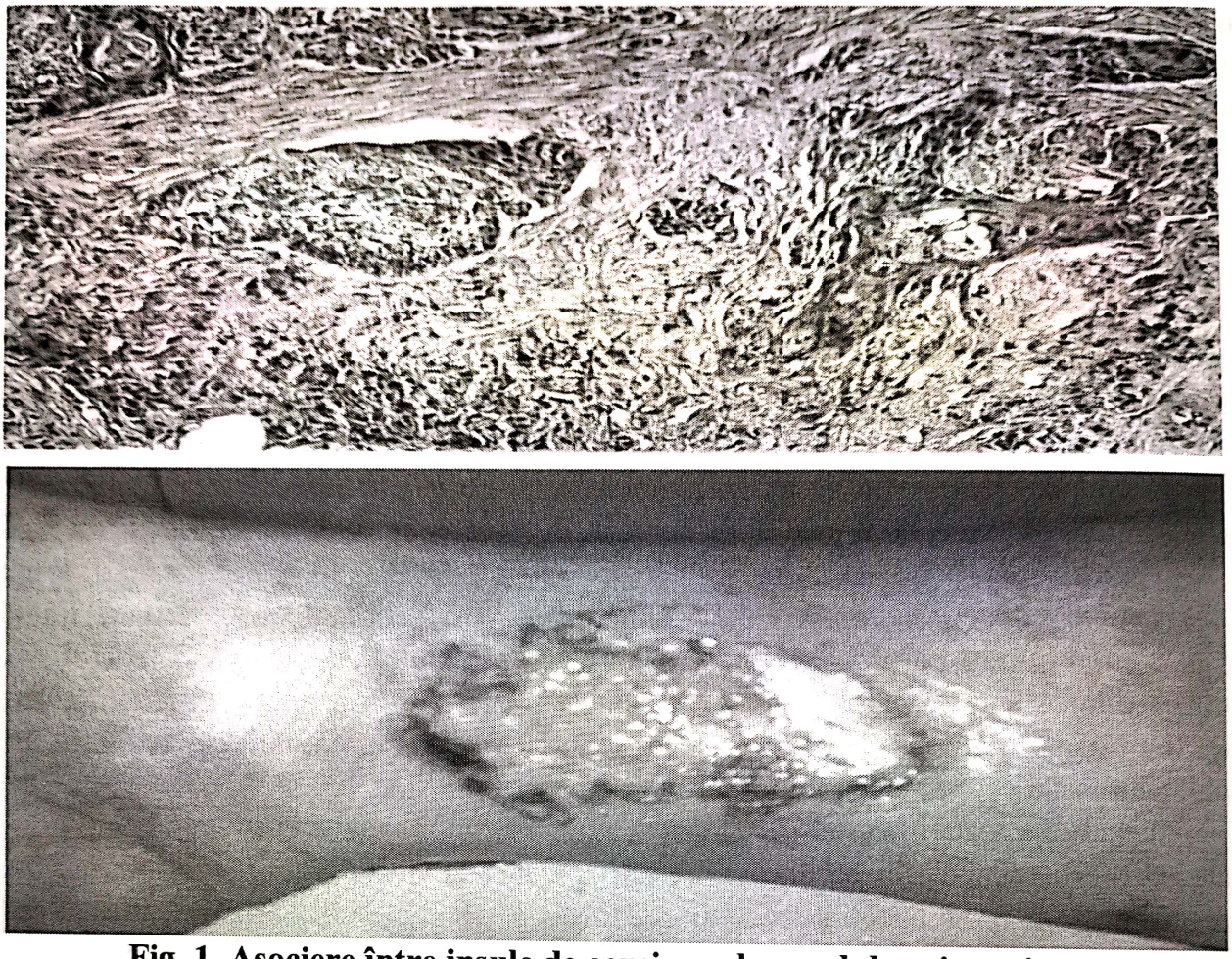

Fig. 1. Asociere între insule de carcinom bazocelular şi carcinom scuamos cheratinizat.

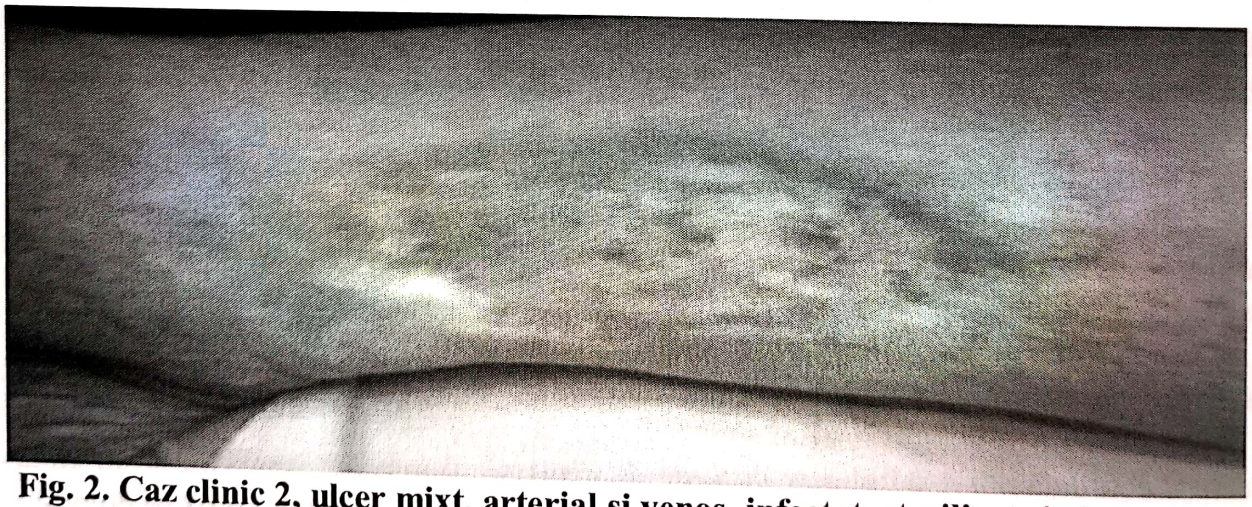

Fig. 2. Caz clinic 2, ulcer mixt, arterial şi venos, infectat, sterilizat şi vindecat cu grefă liberă de piele după 37 zile.

Scanned with OKEN Scanner

Bibliografie

1. C.Allegra, P.L.Antignani, E.Kalodiki, News in Phlebology, Venous Ulcers, Edizioni Minerva Medica, 2013
2. I.R.Bistreanu, D.Radu, M.Teodorescu, Local microbiologic profile in venous leg ulcer and topic treatment with natural or pharmaceutical products, Journal of Agroalimentary Processes & Technologies, XV (4) 588-591
3. Bota N., Teodorescu M., Tudose N. – *Studiu morfopatologic al venelor perforante.* Cercetări experimentale & medico-chirugicale. 1999, nr. 2-3, p.119-120.
4. N.Bota, V.Ivan, S.Olariu, D.Radu, L.Nussbaum M.Teodorescu, Evaluarea flebografică a contenţiei gambiere externe în afecţiunile venoase, Rev. Rom.Flebologie 2003; 2 (2)109-113
5. N.Bota, V.Ivan, S.Olariu, D.Radu, M.Tilincă, B.Totolici, S.Pop, C.Burtică, D.Roşu, L.Nussbaum, M.Teodorescu. Bilanţ etiologic al tromboflebitelor acute profunde ale membrelor inferioare. Rev. Rom. Flebologie, an.II, vol.II, nr.1/2003;37-41.
6. Callam MJ, Ruckley CV, Harper DR, Dale JJ. Chronic ulceration of the leg; extent of the problem and provision of care. Br Med J (Clin Res Ed) 1985; 290:1855-6.
7. Guidelines Italian College of Phlebology Revision 2013, Treatment of Venous Ulcer, International Angiology 32 suppl.1(4) 2013, 57-64
8. Kahn SR, Ginsberg JS. Relationship between deep venous thrombosis and the postthrombotic syndrome. Arch Intern Med 2004;164;17-26
9. Henke P, Kistner B, Wakefield TW, Eklof B, Lurie F. Reducing venous stasis ulcers by fifty percent in 10 years; the next steps. J.Vasc Surg 2010;52;37S-8S
10. Iglesias CP, Birks Y, Nelson EA, Scanlon E, Cullum NA. Quality of life of people with venous leg ulcers: a comparison of the discriminative and responsive characteristics of two generic and a disease specific instruments. Qual Life Res. 2005; 14: 1705-18.
11. V. Ivan, M.Teodorescu, M.Tilincă, D. Radu, S.Olariu, S.Pop, I.Icma, C.Ivan, în colaborare cu T.Puşcaşiu, D.Banciu. A new technique for the treatment of varicose veins, Chirurgia (Bucur).;96(5):527-32.
12. V.Ivan, M.Teodorescu, M.Tilincă, D.Radu, S.Olariu, D.Săndesc, D.Banciu, F.Ivan, Leonardo Vein, The Varicose Relapse after Saphenectomy, International Angiology, pag 313,.2001
13. V.Ivan, M.Teodorescu, M.Tilincă, D. Radu, S.Olariu, S.Pop, I.Icma, C.Ivan. External Valvuloplasty, an Alternative Conservative Surgical Treatment in Varicose Veins. „International Angiology", 2001, pag.212
14. V.Ivan, M.Teodorescu, M.Tilincă, S.Pop, D. Radu, N.Mocanu, I.Icma, C.Ivan. Bazele terapeuticii cu Detralex (M.P.F.F.) în bolile venoase ale membrelor inferioare, Rev.Rom.Flebologie 2003;2(2),51-56
15. S.Olariu, N.Bota, V.Ivan, D. Radu, C.Burtică, L.Nussbaum, M.Teodorescu. Opinions about The Postthrombotic Syndrome of the Upper Limbs. „International Angiology", 2001
16. Prandoni P, Kahn SR. Post-thrombotic syndrome prevalence, prognostication and need for progress. Br J Haematol 2009;145;286-95
17. D.Radu, Clasificarea CEAP, Dictionar de termeni ai bolilor venoase, Ed.Facla 2011
18. D.Radu Calitatea vieţii pacienţilor cu boala venoasa cronica (BVC) Flebopatologie, coord. F.Calota Ed.Academiei Romane 2011
19. D.Radu Tratamentul compresiv în BVC, Flebopatologie, coord. F.Calota Ed.Academiei Romane, 2011
20. D.Radu Examenul clinic al sistemului venos, in Ghid practic de examinare clinica, vol II, pag.145-153, D.Georgescu, ed. ArtPRess, 2010
21. D.Radu-Chirurgie Generala, coord.M.Teodorescu, ed.ArtPress, 2010
22. S.W.I.Reeder & co Expert consensus document on direct ambulatory venous pressure measurement. International Angiology (32) 5/2013,453
23. M.Teodorescu, V.Ivan, S.Olariu, D.Radu, N.Bota. „Chirurgia insuficienţei venoase cronice a membrelor inferioare". ed. Timpolis, Timişoara, 2002

Scanned with OKEN Scanner

MANIFESTĂRI CUTANATE ALE CANCERELOR GASTRO-INTESTINALE EREDITARE

Alexandru Oanţă

Cancerele gastro-intestinale ereditare sunt asociate cu manifestări cutanate în cancerul colorectal ereditar fără prezenţa polipilor (sindromul Lynch, sindromul Muir-Torre), polipoza adenomatoasă familială (sindrom Gardner), sindromul polipilor de tip hamartomatos (sindromul Peutz-Jeghers, sindrom Cowden, sindrom Bannayan-Riley-Ruvalcaba, sindromul polipozei juvenile, neurofibromatoze, sindrom Cronkhite-Canada). Diagnosticul timpuriu al acestor sindroame este foarte important iar dermatologul prin diagnosticarea leziunilor cutanate întâlnite în aceste sindroame poate iniţia investigaţii suplimentare şi consultaţii interdisciplinare în scopul stabilirii diagnosticului.

A. Cancerul colorectal ereditar fără prezenţa polipilor sau sindromul Lynch (LS) reprezintă cancerul de colon ereditar fără prezenţa polipozei şi a fost descris pentru prima dată de Warthin[21] în 1913 şi ulterior de Lynch[12] în 1967 de unde şi denumirea de sindrom Lynch.

LS este cel mai frecvent cancer ereditar, reprezentând 3% din totalul cancerelor de colon[6]. Transmiterea este autosomal dominantă apărând mutaţii ale genelor MLH1, MSH2, MSH6 şi PMS2[11]. Pe lângă cancerul de colon pot să apară şi alte cancere extracolice: ale endometrului, urologice, ale intestinului subţire, ovarului, hepatobiliare, creierului.

O variantă a LS este sindromul Muir-Torre (MTS). Muir[13] în 1967 prezintă un pacient maltez cu cancer de colon, duoden şi laringe dar şi cu keratoacantoame ale feţei.

În 1968 Torre[18] prezintă un pacient cu tumori sebacee asociate cu un cancer al ampulei lui Vater. În apariţia MTS sunt incriminate mutaţii ale genei MSH2. Afecţiunea este mai frecventă la bărbaţi, sex ratio bărbaţi/femei fiind de 3/2.

Dintre manifestările cutanate ale MTS cele mai frecvent întâlnite sunt adenoamele sebacee (fig. 1) care clinic se prezintă ca papule sau noduli de culoare galbenă localizaţi pe faţă. Alte leziuni cutanate sebacee care apar în MTS sunt epiteliomul sebaceu, seboacantomul, carcinomul sebaceu şi keratoacantomul (fig. 2). Tratamentul leziunilor cutanate constă în crioterapie sau excizie chirurgicală iar isotretinoinul poate împiedica malignizarea acestora[16]. Urmărirea pacienţilor cu MTS impune colonoscopie efectuată de la vârsta de 25 de ani şi repetată la 2-3 ani, de asemenea şi efectuarea anuală a examenului dermatologic.

B. Polipoza adenomatoasă familială (FAP) şi sindromul Gardner (GS) sunt caracterizate prin prezenţa de polipi adenomatoşi ai colonului. Afecţiunea debutează în jurul vârstei de 16 ani iar polipii adenomatoşi sunt în număr de sute sau mii. Când numărul de polipi este sub 100 vorbim de un FAP atenuat. FAP are o prevalenţă de 1/10.000.

Sindromul Gardner (GS) reprezintă o variantă a FAP şi constă din asocierea poli-

Scanned with OKEN Scanner

pilor adenomatoşi GI cu multiple afectări cutaneo-mucoase. Transmiterea este autosomal dominantă apărând mutaţii ale genei APC localizată pe braţul lung al cromozomului 5q21-q22[5], [14]. Totuşi la 1/3 dintre cazuri intervine o mutaţie spontană a genei. Cancerele colorectale apar de la vârsta de 35 de ani.

Manifestările extraintestinale sunt reprezentate de chiste epidermoide multiple (fig. 3) care preced apariţia polipilor, lipoame, tumori desmoide, anomalii dentare (osteoame, odontoame, dinţi supranumerari sau care nu au erupt). Hipertrofia congenitală a epiteliului pigmentat al retinei este un semn şi marker fenotipic al FAP. Pe lângă cancerul colorectal în GS sunt întâlnite şi cancere de duoden, tiroidă, creier (meduloblastom), ficat.

Urmărirea pacienţilor cu FAP şi GS se face prin: screening anual endoscopic al colonului de la vârsta de 10-15 ani pentru FAP clasic şi de la 18 ani pentru FAP atenuat, endoscopie digestivă superioară de la vârsta de 25-30 ani la 1-3 ani, examinare anuală a tiroidei, proctocolectomie profilactică, chemoprevenţie cu utilizarea de inhibitori ai ciclooxigenazei asociate proctocolectomiei, testări genetice.

C. Sindromul polipilor de tip hamartomatos este un grup heterogen de afecţiuni caracterizate prin polipi de tip hamartoame având transmitere autosomal dominantă.

1. Sindromul Peutz-Jeghers (PJS). În 1895 Connor prezintă două surori gemene cu pigmentaţii orale şi labiale care au decedat la 20 şi 59 de ani prin ocluzie intestinală şi respectiv cancer de sân[2, 8]. În 1921 Johannes Peutz prezintă o familie cu polipoză GI şi pigmentaţii cutaneo-mucoase[15]. Jeghers în 1949 asociază existenţa polipilor intestinali cu pigmentaţii cutaneo-mucoase dând şi numele de sindrom Peutz-Jeghers[9].

PJS este caracterizat de polipi hamartomatoşi, pigmentaţii cutaneo-mucoase şi creşterea riscului de neoplazii viscerale. Transmiterea se face autosomal dominant prin afectarea genei STK11 localizată pe cromozomul 19p13.3 (care codifică serine-threonine kinaza)[1].

Polipii apar din adolescenţă şi sunt localizaţi pe toată suprafaţa tractului GI, îndeosebi pe intestinul subţire şi colon, dar şi în vezica biliară, bronhii, vezica urinară şi uter. Polipii GI pot da complicaţii precum sângerare sau ocluzie intestinală. Pigmentarea cutaneo-mucoasă apare la 95% dintre pacienţii cu PJS sub forma de macule melanocitare cu dimensiuni de 1-5 mm localizate perioral, perinarinar, vermionul buzelor, mucoasa labială, palat, limbă, degete, faţa dorsală şi volară a mâinilor şi picioarelor, regiunea perianală. Pigmentaţia poate precede simptomele GI, iar pigmentaţia cutanată poate dispărea la pubertate spre deosebire de pigmentaţia mucoaselor care rămâne pe tot restul vieţii.

Diagnosticul se bazează pe aspectul histopatologic de hamartoame al polipilor şi două din trei criterii adiţionale: pigmentaţie cutaneo-mucoasă caracteristică, tipul specific al polipilor tractului GI, şi antecedente familiale de PJS[17]. Malignizarea este mai frecventă la femei. La nivel GI sunt întâlnite cancere ale intestinului subţire, colorectal, gastric şi adenocarcinom pancreatic, iar extradigestiv de: cancerul mamar (32-54% dintre pacienţi)[7], al uterului, ovarelor, testiculelor, tiroidei.

Urmărirea pacienţilor cu PJS se face prin efectuarea colonoscopiei din adolescenţă, înlăturarea polipilor intestinului subţire, ultrasonografie endoscopică pentru evaluarea tumorilor pancreatice, ultrasonografie transvaginală anuală, tomografie computeri-

Scanned with OKEN Scanner

zată abdominală.

2. Sindromul Cowden (CS) (sindromul hamartoamelor multiple) a fost descris de Lloyd şi Dennis în 1963[12]. Denumirea sindromului provine de la pacienta Rachel Cowden care prezenta multiple hamartoame, manifestări cutanate, anomalii ale SNC şi boală fibrochistică mamară. Transmiterea sindromului se face autosomal dominant cu variabilitate ridicată, fiind implicată phosphatase and tensin homolog (PTEN), genă supresoare localizată pe cromozomul 10q22-23[19]. Pacienţii cu manifestări clinice de CS dar fără mutaţii ale PTEN sunt încadraţi în *Cowden-like syndrome*. Incidenţa CS este între 1:200.000 şi 1:250.000, vârsta de diagnostic fiind între 13 şi 65 de ani cu o uşoară preponderenţă feminină.

Clinic se caracterizează prin prezenţa de hamartoame în aproape toate organele. La nivel GI sunt prezenţi polipi de tip hamartoame la 70-80% dintre pacienţi. Aceştia au dimensiuni sub 5 mm fiind localizaţi cu predilecţie pe esofag, stomac şi colorectal. Hamartoame multiple se pot găsi şi la nivelul oaselor, SNC, ochilor şi tractului genito-urinar. În cadrul sindromului pot să apară şi macrocefalie, cifoză, pectus excavatum.

Manifestările cutaneo-mucoase sunt prezente la aproape toţi pacienţii cu CS fiind reprezentate de trichilemoame (fig. 4), papilomatoza orală cu aspect de *cobblestone*, papule faciale, keratoze acrale punctate localizate pe palme şi plante, lipoame, pete cafea cu lapte, hiperplazie sebacee, fibroame, hemangioame, limbă plicaturată, scrot brăzdat de şanţuri, neurinoame, xantoame, vitiligo, acanthosis nigricans, lentigine periorale şi acrale. Neoplaziile cele mai frecvent întâlnite sunt cele de sân, colon, tiroidă, testicule (seminoame).

Urmărirea pacienţilor cu CS impune: a) examinare anuală pentru tiroidă, rinichi, ficat, examinări hematologie şi urinare, radiografii pulmonare; b) examinare bianuală a sânilor de la vârsta de 25 de ani, iar de la vârsta de 30-35 de ani mamografie anuală şi RMN al sânului; c) examinare ecografică anuală a tiroidei de la 18 ani; d) colonoscopie de la vârsta de 50 de ani; e) screening şi consiliere genetică familială. Mastectomia profilactică poate reduce riscul cancerului mamar cu 90%.

Tratamentul leziunilor cutaneo-mucoase include: topic cu 5-fluorouracil, laser CO2, crioterapie, dermabraziune, interferon 2α, bleomicină, chirurgie. În viitor se preconizează tratament cu inhibitori ai *target of rapamycin pathway* sau alţi componenţi ai *PTEN-related molecular pathway*[4, 22].

3. Sindromul Bannayan-Riley-Ruvalcaba (BRRS) este cunoscut şi sub alte denumiri: sindrom Bannayan-Zonana, sindrom Riley-Smith, sindrom Ruvalcaba-Myhre-Smith. Caracteristica sindromului este prezenţa polipilor de tip hamartoame la nivel GI la care se alătură macrocefalie, hemangioame, întârziere în dezvoltarea psiho-motorie. Acest sindrom este similar CS apărând datorită mutaţiei genetice a *PTEN tumor suppresor* gene prezentă la 60% dintre pacienţii cu BRRS. Diagnosticul este pus la o vârstă tânără, existând o predominanţă masculină.

Hamartoamele tractului GI sunt prezente la 50% dintre pacienţi fiind localizate pe toată suprafaţa intestinului (îndeosebi pe ileonul distal şi colon). Manifestările cutanate sunt reprezentate prin lentiginele genitale care sunt cel mai specific semn, leziuni faciale cu aspect histologic de veruci vulgare sau trichilemoame, acanthosis nigricans, acrocordoane multiple, hemangioame. Anomaliile oculare sunt reprezentate de afectări

Scanned with OKEN Scanner

retiniene (*Schwalbe lines*). Alături de macrocefalie apar manifestări neurologice precum hipotonie, întârziere în dezvoltarea psiho-motorie, epilepsie.

Screeningul impune examinarea glandului la bărbații cu macrocefalie și/sau retardare mentală. Urmărirea pacienților cu BRRS este identică cu cea a pacienților cu CS. Riscul apariției neoplaziilor necesită un consult multidisciplinar.

4. Sindromul polipozei juvenile (JPS) este caracterizat prin polipi juvenili multipli localizați pe tractul GI. Afecțiunea are o transmitere autosomal dominantă apărând datorită mutațiilor de la nivelul genelor SMAD4 și BMPR1A prezente la 20% dintre pacienți.

Diagnosticul clinic este bazat pe unul din următoarele trei criterii: a) prezența a 3-5 polipi juvenili localizați pe colon și rect; b) polipi juvenili prezenți de-a lungul întregului tract GI; c) orice număr de polipi juvenili la un individ cu istorie de JPS. Există posibilitatea asocierii ocazionale a JPS cu telangiectasia hemoragică ereditară impunându-se astfel căutarea telangiectaziilor la nivelul degetelor și feței la pacienții cu JPS.

5. Neurofibromatozele afectează tractul GI la 25% dintre pacienți. În cadrul neurofibromatozelor predomină afectarea jejunului și stomacului cu posibilitatea de apariție a durerilor abdominale, sângerărilor, ocluziei și invaginației intestinale. Manifestările cutanate caracteristice neurofibromatozelor sunt petele cafea cu lapte, efelidele axilare și inghinale, neurofibroamele cutanate la care se adaugă nodulii irieni Lisch.

6. Sindromul Cronkhite-Canada (CCS) a fost descris Cronkhite și Canada[3] în 1955. CCS se caracterizează printr-o polipoză difuză GI cu respectarea esofagului. Manifestările sindromului apar în a 6-a decadă de viață iar sex ratio bărbați/femei este de 3/2. Majoritatea cazurilor (75%) au fost descrise în Japonia.

Simptomele principale ale CCS sunt diareea, scăderea ponderală, vărsăturile, hipogeuzia și anorexia. O serie de complicații precum enteropatia cu pierderea de proteine, hemoragiile GI, prolapsul, invaginațiile și cancerul de colon pot fi întâlnite la pacienții cu CCS. Manifestările cutanate sunt reprezentate de distrofii unghiale, alopecie, hiperpigmentări difuze.

Tratamentul CCS constă în suport alimentar, antibiotice, corticosteroizi, antihistaminice H_2[20]. Decesul survine la 55% dintre pacienți.

Scanned with OKEN Scanner

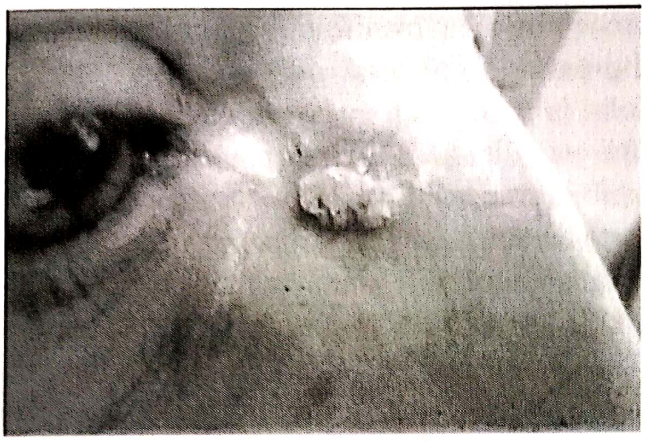

Figura 1. Adenom sebaceu

Figura 2. Keratoacantom

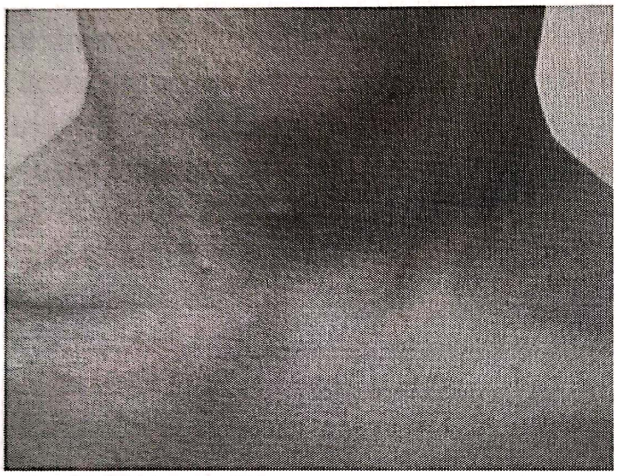

Figura 3. Chiste epidermoide multiple

Figura 4. Trichoepitelioame

Referințe

1. Beggs AD, Latchford AR, Vasen HF, Moslein G, Alonso A, Aretz S. Peutz-Jeghers syndrome: a systematic review and recommendations for management. *Gut* 2010;59:975-86.
2. Connor JT. Aesculapian society of London. *Lancet* 1895;2:1169.
3. Cronkhite LW, Canada WJ. Generalized gastrointestinal polyposis: an unusual syndrome of polyposis, pigmentation, alopecia and onychontrophia. *N Engl J Med* 1955;22:1011-5.
4. Farooq A, Walker LJ, Bowling J, Audisio RA. Cowden syndrome. *Cancer Treat Rev* 2010;36:577-83.
5. Groden J, Thliveris A, Samowitz W, Carlson M, Gelbert L, Albertsen H, et al. Identification and characterization of the familial adenomatous polyposis coli gene. *Cell* 1991;66:589-600.
6. Hampel H, Frankel WL, Martin E, Arnold M, Khanduja K. Feasibility of screening for Lynch syndrome among patients with colorectal cancer. *J Clin Oncol* 2008;26:5783-8.
7. Hearle N, Schumacher V, Menko FH, Olschwang S, Boardman LA, Gille JJ. Frequency and spectrum of cancers in the Peutz-Jeghers syndrome. *Clin Cancer Res* 2006;12:3209-15.
8. Hutchinson J. Pigmentation of the lips and mouth in twin sisters. *Arch Surg (Lond)* 1896;7:290.

Scanned with OKEN Scanner

9. Jeghers H, McKusick VA, Katz KH. Generalized intestinal polyposis and melanin spots of the oral mucosa, lips and digits; a syndrome of diagnostic significance. *N Engl J Med* 1949;241:993.
10. Lloyd KM 2nd, Dennis M. Cowden's disease. A possible new symptom complex with multiple system involvement. *Ann Intern Med* 1963;58:136-42.
11. Lynch HT, Lynch PM, Lanspa SJ, Snyder CL, Lynch JF, Boland CR. Review of the Lynch syndrome: history, molecular genetics, screening, differential diagnosis, and medicolegal ramifications. *Clin Genet* 2009;76:1-18.
12. Lynch HT, Shaw MW, Magnuson CW, Larsen AL, Krush AJ. Hereditary factors in cancer. A study of two large Midwestern kindreds. *Arch Intern Med* 1966;117:206-12.
13. Muir EG, Bell AJ, Barlow KA. Multiple primary carcinomata of the colon, duodenum, and larynx associated with kerato-acanthomata of the face. *Br J Surg* 1967;54:191-5.
14. Nishisho I, Nakamura Y, Miyoshi Y, Miki Y, Ando H, Horii A, et al. Mutations of chromosome 5q21 genes in FAP and colorectal cancer patients. *Science* 1991;253:665-9.
15. Peutz JL. A Very remarkable case of familial polyposis of mucous membrane of intestinal tract and nasopharynx accompanied by peculiar pigmentations of skin and mucous membrane. *Nederl Maandische v Geneesk* 1921;10:134-46.
16. Ponti G, Ponz de Leon M. Muir-Torre syndrome. *Lancet Oncol* 2005;6:980-7.
17. Schreibman IR, Baker M, Amos C, McGarrity TJ. The hamartomatous polyposis syndromes: a clinical and molecular review. *Am J Gastroenterol* 2005;100:476-90.
18. Torre D. Multiple sebaceous tumors. *Arch Dermatol* 1968;98:549-51.
19. Tutluer S, Tanriover MD, Guven GS. Cowden syndrome: a major indication for extensive cancer surveillance. *Med Oncol* 2012;29:1365-8.
20. Ward EM, Wolfsen HC. Review article: the non-inherited gastrointestinal polyposis syndromes. *Aliment Pharmacol Ther* 2002;16:333-42.
21. Warthin AS. Classics in oncology: heredity with reference to carcinoma as shown by the study of the cases examined in the pathological laboratory of the University of Michigan, 1895-1913. *CA Cancer J Clin* 1985;35:348-59.
22. Wheeland RG, McGillis ST. Cowden's disease - treatment of cutaneous lesions using carbon dioxide laser vaporization: a comparison of conventional and superpulsed techniques. *J Dermatol Surg Oncol* 1989;15:1055-9.

Abrevieri

BRRS – sindromul Bannayan-Riley-Ruvalcaba
CCS – sindromul Cronkhite-Canada
CS – sindromul Cowden
FAP - polipoza adenomatoasă familială
GI – tractul gastro-intestinal
GS – sindromul Gardner
JPS – sindromul polipozei juvenile
LS – sindromul Lynch
MTS – sindromul Muir-Torre
PJS – sindromul Peutz-Jeghers
PTEN - phosphatase and tensin homolog
SNC – sistem nervos central

Scanned with OKEN Scanner

PROBLEME ACTUALE ALE INFECȚIILOR TRANSMISIBILE SEXUAL ÎN ROMÂNIA

Vasile Benea, Simona Roxana Georgescu, Mircea Tampa, Mihaela Anca Benea

Infecțiile (sau bolile) transmisibile sexual (ITS) constituie un grup de afecțiuni de etiologie infecțioasă (bacteriană, virală, fungică sau parazitară) care se transmit preponderent pe cale sexual şi ale căror manifestări primare apar mai ales la nivel ano-genital. Spectrul ITS se extinde continuu, ITS "clasice" sau majore (sifilis, gonoree, şancru moale, limfogranulomatoza venerianã benignă Nicolas-Favre, granulomul inghinal) adăugîndu-li-se afecțiuni noi, ca herpesul genital, vegetațiile veneriene, infecțiile genitale cu *Chlamydia trachomatis*, infecția HIV/SIDA etc. Se descriu cel puțin 50 de sindroame clinice distincte determinate de peste 25 de agenți infecțioşi. Pentru alte infecții, cum ar fi cele produse de *Salmonella* spp, *Shigella* spp, *Campilobacter* spp, *Citomegalovirus* (CMV), virusurile hepatitice B, C şi A, *Giardia lamblia, Amoeba* spp, calea sexuală este una dintre căile posibile de transmitere.

Prin afectarea preponderentă a tinerilor, complicațiile acute (boală inflamatorie pelvină, epididimită, prostatită etc.) sau tardive (sifilis nervos sau cardio-vascular, sterilitate, sarcină ectopică, neoplasme ano-genitale, stricturi uretrale etc.), dar şi prin posibila afectare a produsului de concepție (sifilis congenital, *ophtalmia neonatorum* etc.), ITS reprezintă o importantă problemă de sănătate publică. Se apreciază că, în țările dezvoltate reprezintă 1% din consultații, iar în țările în curs de dezvoltare se situează între primele cinci cauze de morbiditate, fiind cele mai răspândite boli transmisibile. Un studiu al Băncii Mondiale realizat în țările în curs de dezvoltare estimează că ITS (mai puțin infecția HIV/SIDA) reprezintă a doua cauză de morbiditate la femeile între 15 şi 45 de ani, fiind precedate de morbiditatea perinatală.

Incidența ITS a cunoscut o evoluție sinuoasă. Ca urmare a aplicării, după primul război mondial, a unor măsuri medicale şi legislative stricte (care însă au determinat şi marginalizarea socială a bolnavilor cu ITS) incidența lor a scăzut mult, pentru a creşte din nou în timpul celui de-al doilea război mondial. După război, în țările dezvoltate a continuat tendința generală de scădere a incidenței ITS "clasice"; în acelaşi timp, datorită progreselor în domeniul mijloacelor de diagnostic au fost identificați noi agenți etiologic, cărora li s-a adăugat, în anii '80, HIV. Totuşi, pe acest fond, s-au înregistrat alte două valuri de creştere a incidenței sifilisului şi gonoreei. Primul a fost înregistrat în anii '60, când creşterea nivelului de trai s-a însoțit şi de o revoltă împotriva constrângerilor politice, sociale, religioase şi sexuale ("revoluția sexuală"). Celălalt val de creştere a apărut în anii '80, cazurile noi apărând îndeosebi în rîndul imigranților. În prezent, în țările dezvoltate se înregistrează o nouă tendință de creştere uşoară a incidenței sifilisului şi gonoreei. În Statele Unite ale Americii această creştere este observată mai ales în zonele suburbane şi în mediile defavorizate, tendința epidemiologică fiind asemănătoare celei din țările în curs de dezvoltare. Creşterea incidenței este strâns legată de patologia medico-socială apărută la adolescenți şi care se caracterizează prin

Scanned with OKEN Scanner

dependenţa de droguri şi alcool, sexualitate precoce şi tendinţă la suicid; în plus, se constată o creştere în rândul comunităţilor de homosexuali [4,7,10-13,16,17]. În ţările în curs de dezvoltare se observă o creştere continuă a incidenţei ITS, legată în special de precaritatea serviciilor medicale şi sociale, consecinţă a nivelului socio-economic scăzut.

În anul 1995 pe glob au fost înregistrate peste 250 de milioane de cazuri de gonoree şi 50 de milioane de cazuri de sifilis. Cele mai răspândite ITS de etiologie bacteriană sunt însă infecţiile genitale cu *Chlamydia trachomatis*, care reprezintă principala cauză de sterilitate şi sarcină ectopică. Studiile de screenig efectuate la femeile active sexual au evidenţiat că între 8 şi 40% sunt infectate cu *Chl. trachomatis*; de asemenea, se apreciază că sunt infectaţi aproximativ 10% dintre bărbaţii activi sexual asimptomatici.

Vegetaţiile veneriene (*condyloma acuminata* – figura 1) sunt foarte frecvente, reprezentând cea mai importantă cauză de ITS de etiologie virală; se apreciază că pot afecta până la 10-30% din populaţia adultă activă sexual. Tipurile 16, 18, 31, 33 şi 35 de papilomavirusuri se asociază într-o proporţie mare cu neoplazia intraepitelială (carcinom spinocelular *in situ* - papuloza bowenoidă, eritroplazia Queyrat, boala Bowen genitală) şi cu cu cancerul de col uterin, penian sau ano-rectal. În ţările în care s-a realizat pe scară largă vaccinarea anti-HPV, cum ar fi Australia, s-a obsevat, pe lângă reducerea dramatică a numărului de cazuri de neoplazie intraepitelială şi de cancer de col uterin şi reducerea incidenţei HPV.

Se estimează că aproximativ 1.000.000 de persoane sunt infectate anual cu *Herpes simplex*. În Statele Unite ale Americii, la adulţi, prevalenţa herpesului genital determinat de *Herpes simplex virus*-2 (HSV-2) este de peste 20%; 80% dintre aceştia nu sunt diagnosticaţi (la 20% infecţia este asimptomatică, iar la 60% manifestările sunt atipice)[4,7,13].

Spre deosebire de ITS de etiologie bacteriană, în care scopurile tratamentului sunt bine definite (eliminarea manifestărilor clinice; prevenirea complicaţiilor şi a secheleelor; întreruperea transmiterii prin eradicarea infecţiei) şi realizabile, obiectivele tratamentului în ITS de etiologie virală sunt mai puţin clare; recidivele, frecvente chiar şi după tratamentul corect aplicat, complică şi mai mult situaţia[5,6,18,19].

Epidemiologia, tabloul clinic şi tratamentul ITS s-au modificat mult în ultimii ani sub impactul **infecţiei HIV/SIDA** [4,7,10,21]. Astfel, coinfecţia HIV/SIDA modifică manifestările clinice (aspecte atipice, evoluţie rapidă, forme grave etc.) şi răspunsul terapeutic (rată mare de eşecuri terapeutice) ale ITS (de exemplu în sifilis, herpes genital, scabie etc.). Pe de altă parte, ITS influenţează transmiterea şi evoluţia infecţiei HIV/SIDA, fapt ce subliniază importanţa depistării şi tratamentului precoce ale ITS.

Aceste tendinţe de evoluţie a incidenţei ITS se regăsesc în linii mari şi în România [1,3,14]. Ele se reflectă în evoluţia incidenţei sifilisului, pentru care datele epidemiologice sunt mai apropiate de cele reale (până în anul 2002, se raportau obligatoriu ITS majore, iar din acest an se raportează obligatoriu sifilisul, gonoreea şi infecţiile genitale cu *Chl. trachomatis*). O caracteristică importantă a evoluţiei ITS în România este reprezentată de creşterea incidenţei sifilisului în condiţiile scăderii incidenţei gonoreei; scăderea incidenţei gonoreei este artificială, cele mai multe cazuri nefiind raportate (în general se apreciază că unui caz de sifilis îi corespund 5-10 cazuri de gonoree).

Dacă în 1938 ***incidenţa sifilisului*** era de 216,3‰, aceasta a crescut după război, ajungând în anii '50 până la 842 ‰. Ca urmare a activităţilor antiepidemice desfăşurate de Centrul Dermato-venerologic sub conducerea academicianului Ştefan Gh. Nico-

Scanned with OKEN Scanner

lau, asistăm la o scădere importantă a incidenţei sifilisului, aceasta ajungând în anul 1962 până la 5,1‰. Ulterior, a mai fost înregistrat un vârf al incidenţei (35 ‰ în 1972), după care s-a menţinut la niveluri reduse până în 1986, de când se observă o creştere continuă. Un nou maximum a fost înregistrat în 2002 (12.702 cazuri noi de sifilis, cu 178,36% faţă de1989; acest număr de cazuri corespunde unei incidenţe de 58,53‰.). Ulterior, incidenţa sifilisului a scăzut încontinuu, astfel că în 2012 au fost raportate 1702 cazuri noi (7,93‰)[1,3]. Predomină bolnavii de sex masculin (50,3%) şi cei din mediul urban (54,6%). Majoritatea (37,5%) bolnavilor sunt necăsătoriţi; totuşi, dacă se are în vedere proporţia celor care trăiesc în cuplu (căsătoriţi – 34,5% şi concubini – 20,5%), aceştia reprezintă peste jumătate din îmbolnăviri (55%). Cei mai mulţi dintre bolnavi (58,7%) sunt depistaţi în stadiul de sifilis latent; doar 8,46% sunt diagnosticaţi în stadiul iniţial al bolii (figurile 2 şi 3), fapt ce indică un nivel scăzut al educaţiei pentru sănătate al bolnavilor. 64,2% dintre bolnavi au vârsta cuprinsă între 20 şi 40 de ani. 49,8% sunt fără ocupaţie, fiind urmaţi de muncitori (24,1%). Cel mai mare număr de cazuri a fost raportat în Constanţa (169 cazuri), Galaţi (106 cazuri), Bucureşti (101 cazuri, în scădere faţă de anii anteriori), Bacău (94 cazuri) şi Buzău (64 cazuri). Incidenţa cea mai mare se înregistrează în judeţul Constanţa (24,3‰), urmat de Galaţi (19,5‰), Bacău (17,8‰) şi Vaslui (177,4‰); incidenţa sifilisului în Bucureşti a fost în 2012 de 7,5‰, sub media pe România.

O problemă deosebită o reprezintă şi ***sifilisul congenital***. Dacă în 1986 nu se înregistra nici un caz, în 1989 se raportau 8 cazuri, pentru ca în 2002 să se ajungă la 423 de cazuri[1,3]. Totuşi, trebuie să se ţină seama de faptul că, dacă, în general ITS sunt subraportate, în cazul sifilisului congenital a existat o supraraportare. Astfel au fost raportate drept sifilis congenital şi cazurile în care anticorpii antitreponemici de tip IgG au fost transmişi pasiv de la mamă (care uneori a fost tratată corect anterior sarcinii, rămânând cu serologie reziduală). Pe de altă parte, numărul de cazuri de sifilis congenital este direct proporţional cu incidenţa sifilisului recent; ori, numărul cel mai mare de cazuri era înregistrat în 2002 în judeţe (Vrancea, Arad, Braşov, Bacău) în care incidenţa nu era mare, pe când în Constanţa era raportat un singur caz. De altfel, după introducerea unei noi definiţii de caz, ce presupune criterii riguroase (conforme CDC Atlanta), numărul cazurilor raportate de sifilis congenital a scăzut mult (2003 – 39 cazuri; 2012 – 6 cazuri).

În acelaşi timp, în Statele Unite au fost raportate în 2011 13.970 de cazuri (4.5 ‰ locuitori) de sifilisul primar şi secundar (în creştere cu 36% fata de 2006) şi 36 cazuri de sifilis congenital [4,7]. În Uniunea Europeană, în 2010 au fost înregistrate 17.884 cazuri (4.4 ‰ locuitori) de sifilis (scădere cu 9% fata de 2006) şi 59 cazuri de sifilis congenital (2,5 la 100.000 de naşteri) [9]. 60% din cazuri au provenit din Germania, Anglia, Spania şi România. Cea mai mare incidenţă a fost observată în Lituania (10,4 ‰), urmată de România (8,5 ‰).

În mod paradoxal, incidenţa ***gonoreei*** (figura 4) a scăzut, de la 57,4‰ în 1986, la 35,7 ‰ în 1989 şi 1,49‰ în 2012 (314 cazuri raportate); trebuie menţionat faptul că multe cazuri nu sunt raportate[1,3,14]. Principala problemă este reprezentată de tulpinile de gonococ rezistente la antibiotic[5,6,9,15,18-20]; într-un studiu efectuat în 2010-2011 la Spitalul Clinic de Dermatologie "Scarlat Longhin" Bucureşti şi Institutul Cantacuzino Bucureşti, 88.4% din tulpini au fost rezistente la cel puţin un antibiotic, gonococul rămânând sensibil doar la ceftriaxonă şi spectinomicină (care însă nu mai este disponibilă în România)[2].

Scanned with OKEN Scanner

În 2011 în Statele Unite au fost raportate în 321.849 cazuri de gonoree (104,2‰ locuitori), în scădere cu 26% faţă de 2006 [4,7], iar în Uniunea Europeană 31,983 cazuri (10,4 ‰ locuitori), în scădere cu 9% faţă de 2006 (60% provin din Anglia)[9].

În 2012 au fost raportate 57 de cazuri de **infecţii genitale cu *Chl. trachomatis*** (incidenţă de 0,62 ‰). Raportarea obligatorie a infecţiilor genitale cu *Chl. trachomatis* (figura 5) a fost introdusă în 2005, dar majoritatea cazurilor nu sunt raportate.

În 2011 în Statele Unite au fost raportate în 1.412.791 cazuri de infecţii genitale cu *Chl. trachomatis* (457‰ locuitori), în creştere cu 8% faţă de 2010 [4,7], iar în Uniunea Europeană 344.491 cazuri (186 ‰ locuitori), în creştere cu 42% faţă de 2006 (95% provin din Anglia, Suedia, Danemarca, Norvegia, Finlanda)[9].

Testarea sistematică pentru ***infecţia HIV*** a bolnavilor cu ITS efectuată la Centrul Dermato-venerologic Bucuresti începînd cu anul 1988 a evidenţiat o frecvenţă a cazurilor HIV-pozitive de aproximativ 0,29% (a variat între 0,0025% în 2006 şi 3,22% în 2011) [1,3].

În ciuda progreselor obţinute în domeniul diagnosticului şi tratamentului (care în cele mai multe cazuri vindecă boala şi/sau întrerup transmiterea infecţiei), în multe ţări (inclusiv în România) incidenţa ITS rămîne ridicată sau chiar este în creştere, acestea reprezentând o importantă ***problemă de sănătate publică***. Printre factorii care contribuie la acest fenomen se află:

– modificarea comportamentului sexual, care are drept rezultat creşterea promiscuităţii sexuale (sexualitate precoce şi mai liberă, societate mai permisivă, autonomia economică şi sexuală a adolescenţilor şi femeilor, impactul mass-media);

– un nivel scăzut de educaţie pentru sănătate (ignorarea pericolului ITS, nefolosirea mijloacelor de protecţie, prezentarea tardivă la medic etc.);

– prostituţia necontrolată;

– degradarea continuă a condiţiilor socio-economice (cei mai mulţi dintre bolnavii cu ITS sunt tineri aparţinând categoriilor sociale defavorizate);

– deteriorarea sistemului de sănătate publică, caracteristică pentru ţările foste comuniste;

– practicarea ilegală a medicinei;

– dezvoltarea comerţului şi a turismului, inclusiv cel "sexual" (care, de exemplu, au contribuit la răspîndirea rapidă a HIV din Africa în Europa şi America la sfîrşitul anilor '70) etc.

Diseminarea în toată lumea a tulpinilor bacteriene rezistente la antibiotice (de exemplu gonococi rezistenţi la peniciline sau fluorchinolone), favorizată de populaţiile mobile, refectă utilizarea necorespunzătoare a antibioticelor. În plus fondurile financiare alocate pentru profilaxia şi controlul ITS sunt inadecvate în majoritatea ţărilor.

Profilaxia şi controlul ITS depind de:

– crearea unei reţele accesibile de diagnostic şi tratament pentru ITS;

– identificarea şi tratamentul bolnavilor cu ITS şi a contacţilor acestora;

– urmărirea postterapeutică a bolnavilor pentru a verifica vindecarea acestora;

– evaluarea, tratamentul şi consilierea partenerilor sexuali ai bolnavilor cu ITS;

– promovarea măsurilor de educaţie pentru sănătate a populaţiei (avantajele unui comportament sexual sigur, utilizarea măsurilor de protecţie individuală, necesitatea prezentării la medic la primele semne de boală, avantajele tratamentului precoce etc.).

Măsurile profilactice, diagnosticul şi tratamentul precoce, aplicate consecvent, şi-

Scanned with OKEN Scanner

au dovedit eficienţa în reducerea morbidităţii şi a complicaţiilor şi costurilor medicale şi sociale datorate ITS. Cu excepţia HPV, hepatitei B şi A, pentru celelalte ITS nu sunt încă disponibile ***vaccinuri*** eficiente.

Cea mai importantă direcţie de acţiune pentru **profilaxia şi combaterea ITS** este reprezentată de măsurile de educaţie pentru sănătate în vederea formării unui comportament sexual sigur (monogamie sau un număr cît mai redus de parteneri sexuali, selectivitate în alegerea partenerilor sexuali, evitarea practicilor sexuale riscante, folosirea mijloacelor de protecţie etc.). Educaţia pentru sănătate va fi orientată în special spre grupele tinere de vîrstă şi spre cele cu risc crescut. Examenul unui bolnav cu ITS oferă oportunitatea efectuării consilierii; în cadrul consilierii se vor da explicaţii privind boala, investigaţiile de laborator necesare (inclusiv testarea pentru sifilis şi HIV), importanţa notificării şi tratării partenerilor sexuali, necesitatea modificării comportamentului sexual, utilitatea folosirii mijloacelor de protecţie individuală etc. Deoarece de multe ori la acelaşi bolnav pot coexista mai multe ITS, cei cu ITS se vor testa serologic şi pentru infecţia HIV şi sifilis. Administrarea profilactică a antibioticelor sau a chimioterapicelor antiretrovirale anterior sau după un posibil contact infectant poate fi utilă pentru unele ITS (sifilis, gonoree, infecţia HIV) şi în anumite situaţii (viol, contaminare accidentală – inclusiv profesională etc), dar creşte riscul selectării de tulpini rezistente şi poate încuraja un comportament sexual riscant.

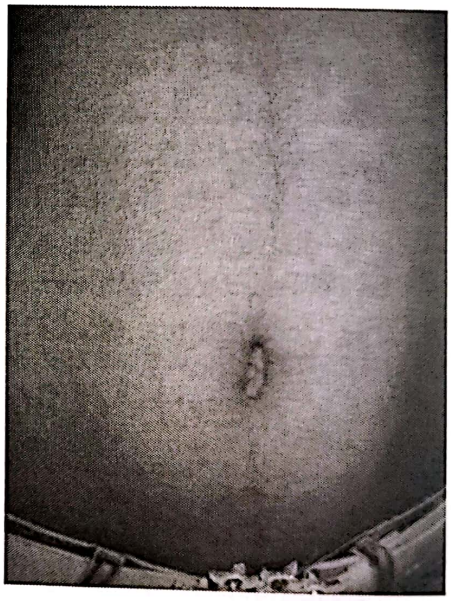

Scanned with OKEN Scanner

Scanned with OKEN Scanner

Bibliografie selectivă

1. Benea V, Georgescu SR, Gheorghiu V, Tampa M, Malin-Benea MA. The Evolution of Sexually Transmitted Infections in Romania. BMC Infectious Diseases 2013, 13 (Suppl 1): O36.
2. Benea V, Georgescu SR, Ionescu D, Benea EO, Tampa M, Malin-Benea MA, Leahu D. The Scientific Days Of The National Institute Of Infectious Diseases "Matei Bals" 2012. Antibiotic Resistance of *Neisseria gonorrhoeae*. Journal of Gastrointestinal and Liver Diseases 2012; 21 (suppl 4): 20-1.
3. Benea V, Georgescu SR, Tampa M, Malin-Benea MA, Gheorghiu V, Benea EO. The Evolution of Sexually Transmitted Infections in Romania. *Sex Transm Infect* July 2013 Vol 89 (Suppl 1): A226.
4. CDC. Sexually transmitted disease surveillance 2011. Atlanta, GA: US Department of Health and Human Services; 2012. Available at http://www.cdc.gov/std/stats11/surv2011.pdf.
5. CDC. Sexually transmitted diseases treatment guidelines, 2010. MMWR 2010;59(No. RR-12).
6. CDC. Update to CDC's sexually transmitted diseases treatment 2010 guidelines: oral cephalosporins no longer a recommended treatment for gonococcal infections. MMWR 2012;61:590–4.
7. CDC: *Sexually Transmitted Disease Surveillance, 2009*. Atlanta, GA, U.S. Department of Health and Human Services, 2010.
8. Cephalosporin susceptibility among *Neisseria gonorrhoeae* Isolates — United States, 2000–2010. MMWR Morb Mortal Wkly Rep 2011;60:873-7.
9. European Centre for Disease Prevention and Control. Annual Epidemiological Report 2012. Reporting on 2010 surveillance data and 2011 epidemic intelligence data. Stockholm: ECDC; 2013
10. Fenton KA. A multilevel approach to understanding the resurgence and evolution of infectious syphilis in western Europe. *Euro Surveill.*9(12),3–4 (2004).
11. Golden MR, Marra CM, Holmes KK: Update on syphilis: Resurgence of an old problem. *JAMA* 290:1510-1514, 2003
12. Ho EL, Lukehart SA. Syphilis: using modern approaches to understand an old disease. *J. Clin. Invest.*121(12),4584–4592 (2011)
13. Morbidity and Mortality Weekly Report. 2013;62(6):103-106. © 2013 Centers for Disease Control and Prevention (CDC)
14. Nachtnebel M, Haar K, Jansen K, Bremer V, Steffan E, Chudomirova K, Benea V, Hamouda O. High rates of STIs in Romania and Bulgaria: first results from the BORDERNETwork project. XVIII International AIDS Conference (Vienna, 2010).
15. Ohnishi M, Golparian D, Shimuta K, et al. Is *Neisseria gonorrhoeae* initiating a future era of untreatable gonorrhea?: detailed characterization of the first strain with high-level resistance to ceftriaxone. Antimicrob Agents Chemother 2011;55:3538–45.
16. Peterman TA, Furness BW: The resurgence of syphilis among men who have sex with men. *Curr Opin Infect Dis* 20:54-59, 2007.
17. Rothschild BM: History of syphilis. *Clin Infect Dis* 40:1454-1463, 2005.
18. Sexually transmitted disease treatment guidelines. MMWR Recomm Rep 2010; 59(RR-12):1-110.
19. Workowski KA, Berman S. Sexually transmitted diseases treatment guidelines, 2010. *MMWR Recomm. Rep.*59(RR-12),1–110 (2010).
20. Workowski KA, Berman SM, Douglas JM Jr. Emerging antimicrobial resistance in Neisseria gonorrhoeae: urgent need to strengthen prevention strategies. Ann Intern Med 2008; 148:606-13. [Erratum, Ann Intern Med 2008; 148:888.]
21. Zetola NM, Klausner JD: Syphilis and HIV infection: An update. *Clin Infect Dis* 44:1222-1228, 2007.

MASTOCITOZELE CUTANATE

Daniel Boda, Adriana Diaconeasa

1. Introducere

Mastocitozele cutanate sunt manifestări care apar secundar acumulării patologice în țesuturi a unor celule ce aparțin sistemului reticulo-endotelial, mastocitele. Acestea își altereaza imunofenotipul, cu expresia somatică a mutației receptorului pentru *Stem cell factor* [13]. Acumularea de mastocite se produce în special la nivel cutanat, dar poate afecta şi alte țesuturi, în special măduva osoasă şi tractul gastro-intestinal. 95% din totalul mastocitozelor sunt reprezentate de mastocitozele cutanate; în mai puțin de 10% din cazuri apărând afectarea viscerală [19].

2. Epidemiologie

Incidența mastocitozelor a fost cuantificată la cca 1:100.000 cazuri. Ca atare sunt afecțiuni rare, cu două vârfuri de incidență: la copil, în special în primul an de viață (80% din cazuri), afecțiunea putând fi prezentă chiar de la naştere si la adultul tânăr (20% dintre cazuri) [13]. Boala are predominență egală la ambele sexe şi poate afecta toate rasele, dar cu uşoară predilecție pentru rasa albă. Nu există asociere pozitivă cu atopia [22]. Se citează aglomerări familiale, cu transmitere autozomal dominantă [9], dar nu sunt considerate boli cu transmitere genetică.

3. Etiopatogenie

Mastocitele sunt celule care au originea în celula STEM pluripotentă. Ele sunt prezente la nivelul măduvei osoase, iar de aici vor fi distribuite la nivelul țesutului conjunctiv din diferite organe, în special perivascular, adiacent nervilor şi anexelor cutanate. Aceste celule fuziforme conțin granule acidofile cu metacromazie în colorația albastru-toluidină sau Giemsa. Histochimic pot fi identificate prin intermediul reacției cloroacetat-esterazei. Ele răspund în mod caracteristic la injurie (stimuli imunologici sau non-imunologici) prin degranulare şi eliberarea mediatorilor în spațiul extracelular si ca atare reprezintă o primă linie de apărare a organismului. [5]

În mastocitoze cantitatea de mediatori eliberați de mastocitele acumulate si nu modificările calitative, fragilitatea crescută sau reactivitatea crescută caracterizează răspunsul exagerat la stimuli.

Studii de biologie moleculară, utilizând tehnica PCR, efectuate de Krober si colab. au identificat în mastocitoze atât monoclonalitate cât şi policlonalitate, ca atare nu se ştie dacă diferitele forme de mastocitoze implică proliferare clonală sau dacă ele sunt reactive (hiperplazice). [18]

Numeroase citokine influențează diferențierea şi proliferarea mastocitelor, dintre care se menționează:

- rolul *Stem-cell factor* (SCF), implicat şi în stimularea producerii de melanină în melanocite, [1]

Scanned with OKEN Scanner

- receptorul mastocitar pentru SCF, tirozin-kinaza CD117 care este codificat de protooncogena c-kit si care este exprimată şi de alte celule hematopoetice sau non-hematopoetice, [12]
- legarea SCF pe receptorul CD117, care induce dimerizarea sa şi producerea unor semnale intracelulare de proliferare şi activare. [12]

S-au identificat în mastocitoze numeroase mutaţii la nivelul c-kit:

- Asp-816-Val asociată în special cu mastocitozele sistemice;
- Gly-839-Lys asociată în special cu mastocitoze la copil [6].

Aceste mutaţii pot apare în celula progenitoare si afectează numai mastocitele, deşi ea este purtată şi de alte celule: mielomonocite, limfocitele T şi B. Ca urmare a faptului că aceste celule exprimă la suprafaţă receptorul codificat de c-kit ele sunt mai puţin susceptibile la efectele mutaţiei. Mutaţia la nivelul c-kit poate potenţa abilitatea SCF de a iniţia semnalele de proliferare [12]. Aceste studii sprijină teoria naturii clonale (neoplazice) a mastocitozelor. Totuşi, mutaţiile c-kit nu pot fi determinate în unele cazuri de mastocitoze la copil [8], precum şi în cazurile de mastocitoză familială [25].

Factorul de creştere SCF a fost identificat imunohistochimic liber în derm şi în spaţiul extracelular dintre keratinocite la pacienţii cu mastocitoză, atât la nivelul leziunilor cutanate, cât şi în pielea sănătoasă. Aceste studii sugerează existenţa unei forme solubile a SCF. Producţia anormală a formei solubile a acestui factor determină acumularea mastocitelor şi hiperpigmentare, rezultând că unele forme de mastocitoze sunt hiperplazii reactive [23,1].

4. Diagnostic

Clasificarea actuală [21] defineăte mastocitozele drept sindroame complexe, cu manifestări cutanate şi hematologice. Marea majoritate a formelor de mastocitoze sunt cele cutanate sau cele sistemice indolente. Acestea din urmă asociază manifestări cutanate cu afectare a măduvei osoase, dar de cele mai multe ori fără răsunet clinic şi fără evoluţie spre o afecţiune hematologică asociată. Mastocitoza agresivă şi leucemia mastocitară sunt afecţiuni extrem de rare. [5]

Clasificare:

1. Mastocitoză cutanată
   - I. Urticaria pigmentosa
   - II. Telangiectazia macularis eruptiva perstans
   - II. Mastocitoză cutanată eruptivă
   - IV. Mastocitom
2. Mastocitoză sistemică (cu acumulare mastocitelor în cel puţin un alt organ)
   - I. Mastocitoză sistemică indolentă
   - II. Mastocitoză asociată cu o afecţine hematologică (mieloproliferativă sau mielodisplastică)
   - III. Mastocitoză agresivă
   - IV. Leucemia mastocitară

Cea mai frecventă formă de mastocitoză cutanată este urticaria pigmentosa, (Fig. 1), care are incidenţa maximă de la naştere până la vârsta de 2 ani [3].

Scanned with OKEN Scanner

Clinic boala se manifestă printr-o erupţie cu dispoziţie în special pe trunchi şi coapse, cu generalizare ulterioară şi respectarea feţei, palmelor, tălpilor. Caracterul acestei eruptii este monomorf: maculo-papuloasă sau nodulară, pigmentată,. Frecvent afecţiunea este asimptomatică sau se manifestă prin prurit, de obicei agravat prin grataj. [5]

In cazul leziunilor vechi poate apare prezenta hiperpigmentaţiei reziduale, datorită acumulării de melanină. Caracteristic bolii este apariţia semnului Darier, reprezentat de inducerea de eritem, prurit, edem prin gratarea fină a leziunilor. Acesta este pozitiv atât în leziuni cât şi în tegumentele sănătoase. Semnul Darier apare datorita eliberarii locale de histamină, secundar gratajului si el este patognomonic pentru mastocitoze (Fig 2). S-a raportat semn Darier pozitiv şi în alte boli de exemplu în unele cazuri de histiocitoze şi de limfoame nonhodgkiniene [26].

Leziunile pot prezenta bule, fără să asocieze un prognostic mai prost decât leziunile non-buloase. Aceste leziuni buleloase se pot remite de obicei în 2-3 săptămâni. Urticaria pigmentosa poate asocia anetodermie, echimoze, sindrom Sjogren [26].

Până la 15% din cazurile de mastocitoză cutanată sunt reprezentate de mastocitom.

Acesta se prezinta clinic drept un nodul solitar de culoare roşu-gălbuie, de 3-4 cm diametru. Frecvent debutează la sugar. Copii mici cu mastocitom prezintă semne asociate: în special flushing la grataj. Semnul Darier este pozitiv [16].

Teleangectazia macularis eruptiva perstans reprezintă o formă de mastocitoză cutanată manifestată prin macule teleangectazice, de culoare roşie, cu pigmentare minimă. Leziunile sunt de obicei persistente şi nu răspund la tratament [10].

Mastocitoza cutanată difuză este o formă rară de mastocitoză. Ea apare caracteristic la copil şi adolescentul tânăr şi este caracterizată prin infiltrare difuză mastocitară, cu piele de culoare galbenă şi consistenţă crescută. În cazul mastocitozei pseudoxantomatoase pot aparea leziuni papuloase de culoarea pielii. De obicei pigmentaţia este absentă, cadrilajul cutanat exagerat, iar leziunile dispuse predominent axilar şi inghinal. În cazuri extreme apare aspect pahidermic cu leziuni nodulo-tumorale. Pruritul este intens. Spontan sau la traume minore pot apare leziuni buloase [27].

Se pot asocia manifestări sistemice, chiar si în absenţa afectării organelor interne, în special fenomene de flushing, care apar în special secundar ingestiei de alcool sau administrării de medicamente cu efect de degranulare mastocitară. De asemenea pot aparea: cefalee, dispnee, wheezing, palpitaţii, dureri abdominale, diaree, sincope, fenomene similare celor din sindromul carcinoid, precum şi simptome neuropsihice [15]. De asemenea, urticaria pigmentosa se poate asocia cu rozacee.

Aparitia acestor simptome se poate datora eliberării unor substante cu efect puternic vasodilatator de genul PGD2, sau a metabolitului său. Acest fenomen explică efectul benefic al antiinflamatoarelor nesteroidiene în asociere cu antihistmanicele H1 în tratamentul mastocitozelor. Deşi heparina este un mediator mastocitar important, numai rareori s-au descris modificări de coagulare.

Manifestări sistemice în mastocitoze şi substanţele responsabile [5] :

1.Histamina

- urticarie
- simptome gastro-intestinale (diaree, greţuri, vărsături, malabsorbţie, HTP)

2.Pg.D2

Scanned with OKEN Scanner

- flush
- simptome cardio-vasculare (tahicardie, hipotensiune arterială, sincopă)
- simptome gastro-intestinale
- bronhoconstricţie
- rinoree

3.Heparina
- sângerare la locul de biopsie
- purpură şi hemoragii

4. Proteaze neutre şi hidrolaze acide:
- fibroză hepatică
- leziuni osoase (osteoporoză, mielofibroză)
- anetodermii

Confirmarea diagnosticului clinic de mastocitoză cutanată se face prin biopsie cutanată şi examen histo-patologic. Recoltarea biopsiei trebuie efectuata cu minima traumatizare a ţesutului. Administrarea epinefrinei în anestezia locală trebuie evitată pentru prevenirea degranulării mastocitelor şi surprinderea în probă a numărului real de mastocite puse în evidenţă prin colorațiile speciale. [5]

Aspectul histo-patologic în toate formele de mastocitoze se caracterizează prin aglomerarea în dermul superficial şi profund a mastocitelor morfologic normale. Epidermul este normal sau cu hiperpigmentare bazală prin creşterea concentrației de melanină. Infiltratul mastocitar se evidenţează prin colorarea metacromatică cu albastru de toluidină, prin coloraţia Giemsa sau reacţia cloroacetat-esterazei. [5]

Dispoziţia infiltratului mastocitar diferă în funcţie de tipul mastocitozei. (Fig 3). Astfel în urticaria pigmentosa se poate observa un infiltrat predominant în jurul vaselor de sânge şi a anexelor cutanate, spre deosebire de mastocitom în care apare un infiltrat inflamator în bandă alcătuit din mastocite şi eventual eozinofile, sau de telangiectazia macularis eruptiva în care mastocitele sunt aglomerate pe lângă capilarele superficiale şi venulele dilatate. Formele tumorale de mastocitoză cutanată se prezintă sub forma unei proliferări relativ nodulare la nivel dermic, eventual extinsă hipodermic, alcătuită din plaje de celule de talie medie cel mai adesea poligonale, rareori alungite, cu nuclei rotunzi-ovalari, situaţi central într-o cantitate moderată de citoplasmă palidă, vag granulară (aspect de "ţintă", "ou prăjit"). [5]

Nucleii mastocitelor se caracterizează prin cromatină grosolan granulara şi nucleoli mici, cel mai adesea absenţi. (Fig. 4) Granulele citoplasmatice sunt mici, bazofile sau amfofile, greu de identificat în colorații de rutină dar metacromatice în coloraţia Giemsa (Fig 5) sau albastru de toluidină. Uneori, peritumoral se poate identifica fibroplazie dermică şi/sau edem interstiţial. [13]

Edemul la nivelul dermului papilar poate fi atât de important încât să genereze apariţia unei bule subepidermice. În telangiectazia maculară eruptivă persistentă (forma netumorală de mastocitoză cutanată) se constată prezenţă de mastocite predominant perivascular cu densitate mai mare de 10 mastocite/câmp cu obiectiv mare 40x [2, 14].

Testele imunohistochimice relevă în mastocitele tumorale exprimarea markerilor mastocitari clasici (comuni altor celule cu origine în măduva hematogenă – CD45/CLA, HLA-DR; markeri specifici mastocitari – triptază (Fig 6), chimază, heparină; markeri particulari – CD117/c-KIT) precum şi markeri cu expresie aberantă (CD2, CD25). [8]

Scanned with OKEN Scanner

Diagnosticul diferenţial histopatologic diferă în funcţie de forma de mastocitoză cutanată. Telangiectazia maculară eruptivă persistentă (care nu îmbracă aspect franc tumoral) trebuie diferenţiată de procese cutanate reactive. În procesele reactive mastocitele sunt distribuite uniform în toată grosimea dermului. Mastocitele în mastocitoze sunt agregate în mici grupuri (nu sunt izolate, cu dispoziţie predominant perivasculară aşa cum se observă în procesele reactive) şi de regulă se aglomerează în dermul papilar, excepţional de rar putându-se identifica mastocite izolate în dermul reticular. Prezenta eozinofilelor orientează diagnosticul mai degrabă în favoarea unui proces reactiv (înţepătură de insectă, infestare parazitară etc) decât a unei mastocitoze. Formele tumorale pot mima histiocitoze, infiltrate leucemice sau limfomatoase precum şi nevi nevocelulari. Desi de obicei aspectul mastocitozelor este suficient de specific să permită identificarea corectă a naturii leziunii, în cazurile in care aspectul histopatologic este incert, coloraţii speciale (Giemsa) sau chiar IHC stabilesc diagnosticul. Având în vedere frecvenţa implicării în procesele lezionale cutanate a mastocitelor, recomandăm efectuarea de rutină a unei coloraţii Giemsa pe toate biopsiile cutanate. [5]

La nivelul măduvei osoase, infiltratul cu mastocite poate fi focal sau difuz, fiind însoţit de creşterea numărului de neutrofile imature, macrofage, eozinofile şi limfocite, iar uneori se asociază fibroză [11].

Analizele standard de efectuat în mastocitozele cutanate includ hemoleucograma, examinări biochimice sangvine uzuale, ionogramă sangvină, sideremie, timp Howell, timp Quick, timp coagulare, triptaza mastocitară în ser.

Cresterea nivelului triptazei serice peste 20 ng/ml are valoare diagnostică pentru afectarea sistemică mai ales la adulţi, în timp ce la copiii mici nu poate fi considerată un criteriu de boală, mai ales în lipsa altor manifestări clinice [29].

Aspectul paraclinic de anemie, leucocitoză, eozinofilie marcată, dureri osoase, hepatosplenomegalie sau limfadenopatie indică necesitatea efectuării biopsiei de măduvă osoasă. Dacă exista suspiciunea vreunei atingeri sistemice examinarile paraclinice trebuie completate cu: ecografie abdominală, CT de abdomen, gastroscopie cu biopsie de mucoasă intestinală, radiografie de craniu şi oase lungi, scintigrafie osoasă, teste alergologice. În urma diagnosticului, pacienţii trebuie să între în protocol adecvat de tratament şi monitorizare. [5]

5. Tratament

Un rol important în managementul mastocitozelor cutanate sau sistemice indolente constă în evitarea trigger-ilor declanşatori ai degranulării mastocitelor, controlul simptomelor şi detecţia precoce a eventualelor afectări sistemice.[13]

Pacienţii trebuie avizaţi să evite stimuli ai degranulării mastocitare, care duc la apariţia şi agravarea simptomelor. Cei mai frecvenţi dintre aceştia sunt [4]:

- Medicamente: AINS (inclusiv aspirină şi diclofenac), opiacee (inclusiv codeină şi morfina), dextran, agenţi de radiocontrast (în special cei pe bază de iod), substanţe anti-colinergice şi alţi agenţi anestezici, polimixina B, colimicină, neomicină, rezerpină, hidralazină, tiamina, etc.
- Factori psihici
- Alimente: brânză, alimente şi băuturi fermentate, căpşuni, roşii, ouă, banane, peşte, crustacee, conserve, etc.
- Factori fizici: traumatisme, masaj, condiţii termice extreme (cald, frig)
- Veninuri de insecte sau şarpe

Scanned with OKEN Scanner

Vaccinările nu sunt contraindicate. Este necesară prudenţa în cazul anesteziilor generale. Pacienţii cu istoric de anafilaxie trebuie sfătuiţi să poarte asupra lor medicaţia de urgenţă (ex. pen cu epinefrină, cortizonice sistemice cu acţiune rapidă, antihistaminice H1).

Tratamentul simptomatic constă în special în antihistaminice H1, administrate pe termen lung, eventual în asociere cu antihistaminice H2 sau inhibitori de pompă de protoni, utili pentru efectele pe tractul gastro-intestinal. De utilitate este şi Doxepinul.

Formele ce asociază manifestări gastro-intestinale pot beneficia de tratament cu cromoglicat disodic, citat cu efecte benefice.

Acidul acetilsalicilic, prin efectul anti-Pg2, se poate utiliza cu prudenţă pentru tratarea flushing-ului, hipotensiunii arteriale, sincopei. La 5-10% din pacienţi această substanţă poate duce la degranulare masivă a mastocitelor şi şoc anafilactic. Se utilizează în combinaţie cu antihistaminice H1. [13]

Kolde si colab au studiat si dovedit eficienta PUVA terapiei ce poate avea efecte benefice în mastocitozele cutanate, probabil prin reducerea infiltrării cu mastocite de la nivelul dermului papilar. [17] Totuşi, ameliorările sunt tranzitorii şi trebuie avute în vedere riscurile pe termen lung pentru apariţia de cancere cutanate. UVB cu bandă îngustă pot avea efecte benefice pentru tratamentul pruritului.

Dermatocorticoizii potenţi sau ultrapotenţi, precum şi injecţiile intralezionale cu corticosteroizi, asigură o bună ameliorare a leziunilor, până la remisiune completă pe perioadă de peste un an [4]. Reactiile adverse limiteaza utilizarea a la long ale dermatocorticoizilor: riscul de atrofie şi absorbţie sistemică cu supresie adrenocorticală. Corticoterapia orală poate fi utilizată pe termen scurt, în tratamentul simptomelor agresive de mastocitoză sistemică.

Manifestările sistemice au fost tratate cu succes cu interferon-α, dar leziunile cutanate au fost refractare la acest tratament. Mastocitozele sistemice agresive beneficiază de tratament cu ciclosporină, în asociere cu doze mici de metilprednisolon. O serie de noi agenţi terapeutici, cum ar fi inhibitorii de tirozin-kinază [24] se află înca în curs de investigaţii.

6. Evoluţie şi prognostic

Azana şi colaboratorii au arătat că mastocitozele cutanate apărute în copilărie se rezolvă spontan până la vârsta adolescenţei în cca 50% din cazuri.[3]

La adulţi la aproximativ 10% dintre cazuri se întâlneşte rezoluţia spontană a mastocitozei cutanate [7].

Toate formele indolente de boală, precum şi cazurile de mastocitoze cutanate care nu au remisiune spontană trebuie să intre în proces de monitorizare. De-a lungul vieţii, trebuie avut în vedere riscul de anafilaxie şi de apariţie a ulceraţiilor peptice. Nu există factori de predicţie pentru apariţia complicaţiilor hematologice sau ale unei afectări familiale.

Un prognostic sever asociază mastocitoza cutanată difuză. Aceasta forma de boala asociază frecvent hepato-splenomegalie prin infiltrare sistemică cu mastocite, afectare reticulo-endotelială, gastrointestinală şi hematogenă.

În cazul mastocitozelor sisemice indolente, riscul de a dezvolta o afecţiune hematologică semnificativă clinic, o formă agresivă sau malignă, este considerat minim, chiar dacă există afectare a măduvei osoase [28]. Prognosticul în formele agesive şi maligne este întotdeauna sever şi depinde în primul rând de caracterul afectării hematologice.

Scanned with OKEN Scanner

Fig. 1. Urticaria pigmentosa [5]

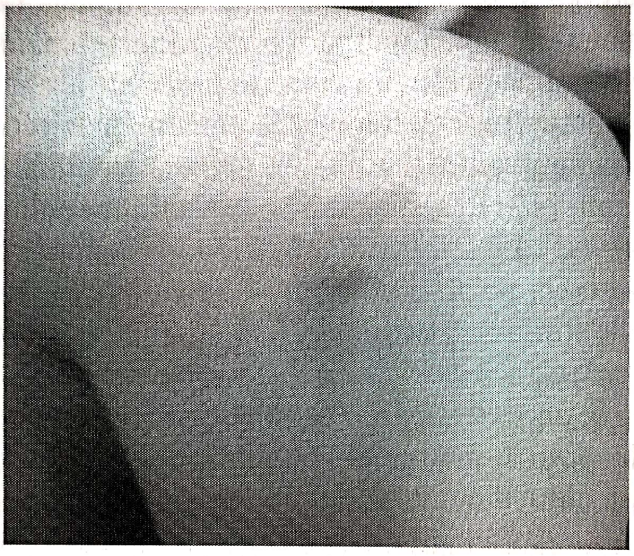

Fig. 2. Semn Darrier [5]

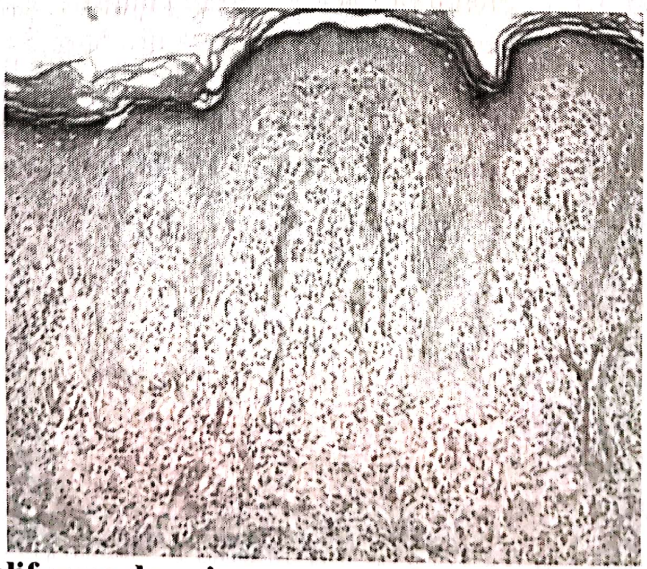

Fig. 3. HEx100 Proliferare dermica monomorfa cu vase turgescente dispuse perpendicular pe jonctiunea dermo-epidermica [5]

Scanned with OKEN Scanner

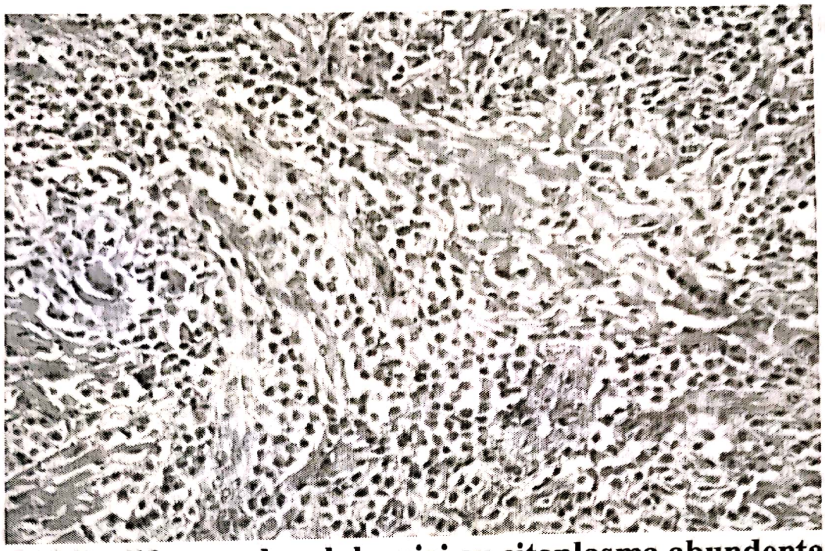

Fig. 4. HEx200 Proliferare de celule mici cu citoplasma abundenta (aspect de tinta) între care se identifica rare eozinofile [5]

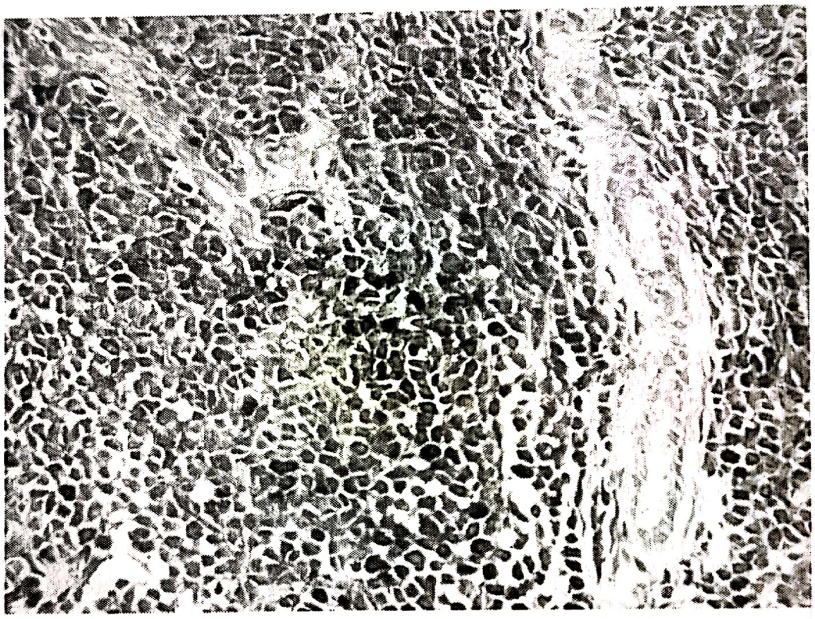

Fig. 5. Giemsa x200 Plaje de celule mici cu granulatii metacromatice [5]

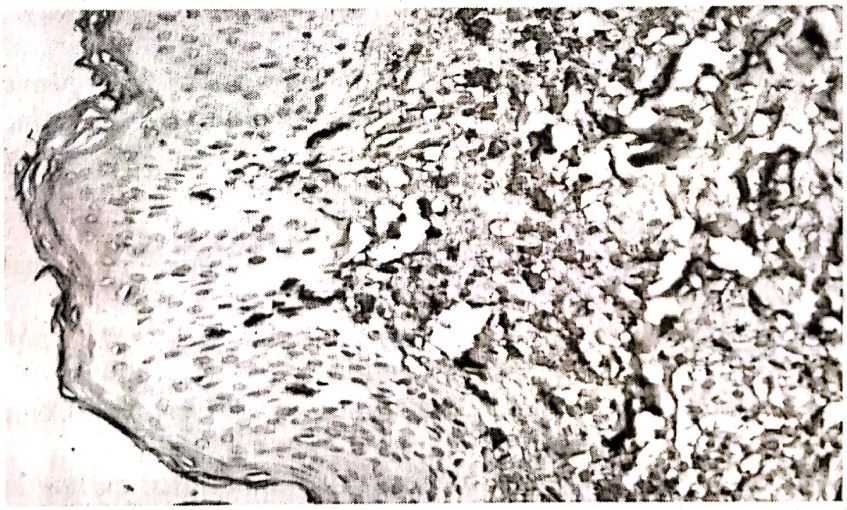

Fig. 6. Triptaza x200 [5]

Scanned with OKEN Scanner

Bibliografie:

1. Akin C, Schwartz LB, Kitoh T et al. *Soluble stem cell factor receptor (CD117) and IL-2 receptor alpha chain (CD25) levels in the plasma of patients with mastocytosis: relationships to disease severity and bone marrow pathology.* Blood 96(4):1267-73 (2000).
2. Arock M, Valent P. *Pathogenesis, classification and treatment of mastocytosis: state of the art in 2010 and future perspectives.* Expert Rev Hematol. 2010;3:497-516
3. Azana JM, Torrelo A, Mediero IG, Zambrano A. *Urticaria pigmentosa: a review of 67 pediatric cases.* Pediatr Dermatol. 11:102-6 (1994).
4. Barton J, Lavker RM, Schechter NM et al. *Treatment of urticaria pigmentosa with corticosteroids.* Arch Dermatol. 121:1516-23 (1985).
5. Boda D et al. Tratat de Dermato-Oncologie Vol. 1,Editura Universitară „Carol Davila" Bucureşti 2011, ISBN: 978-973-708-542-9
6. Boissan M, Feger F, Guillosson JJ. *c-Kit and c-kit mutations in mastocytosis and other hematological diseases.* Journal of Leukocyte Biology. 67(2):135-48 (2000).
7. Brockow K, Scott LM, Worobec AS et al. *Regression of urticaria pigmentosa in adult patients with systemic mastocytosis. Correlation with clinical patterns of disease.* Arch Dermatol. 138:785-90 (2002).
8. Buttner C, Henz BM, Welker P et al. *Identification of activating c-kit mutations in adult but not in childhood onset indolent mastocytosis: a possible explanation for divergent clinical behavior.* J Invest Dermatol. 111:1227-31 (1998).
9. Chang A,Tung RC, Schlesinger T et al. *Familial cutaneous mastocytosis.* Pediatr Dermatol. 18:271-6 (2001).
10. Cohn MS, Mahon MJ. *Telangiectasia macularis eruptiva perstans.* Journal of the American Osteopathic Association. 94(3):246-8 (1994).
11. Czarnetzki BM, Kolde G, Schoemann A et al. *Bone marrow findings in adult patients with urticaria pigmentosa.* J Am Acad Dermatol. 18:45-51 (1988).
12. Dror Y, Leaker M, Caruana G et al. *Mastocytosis cells bearing a c-kit activating point mutation are characterized by hypersensitivity to stem cell factor and increased apoptosis.* British Journal of Haematology. 108(4):729-36 (2000).
13. Hartmann K, Henz BM, *Mastocytosis: recent advances in defining the disease.* Br J Dermatol. 144:682-95 (2001)
14. Harvell JD, Barnhill RL. *Nodular and Diffuse Cutaneous Infiltrates* in Barnhill RL, Crowson AN, Magro CM, Piepkon MW. Dermathopathology, Mac Graw-Hill Companies, 3rd ed 2010,p. 98-135
15. Horny HP, Ruck P, Krober S. *Systemic mast cell disease (mastocytosis). General aspects and histopathological diagnosis.* Histology & Histopathology. 12(4):1081-9 (1997).
16. Johnson EC, Helwig EB. *Solitary mastocytosis (urticaria pigmentosa).* Arch Dermatol. 84:806-15 (1961).
17. Kolde G, Frosch PJ, Czarnetzki BM. *Response to cutaneous mast cell to PUVA in patients with urticaria pigmentosa: histomorphometric, ultrastructural and biochemical investigations.* J Invest Dermatol. 83:175-8 (1984).
18. Krober SM, Horny HP, Ruck P et al. *Mastocytosis: reactive or neoplastic?* Journal of Clinical Pathology. 50(6):525-7 (1997).
19. Lazarus GS. *Mastocytosis: new understandings in cutaneous pathophysiology.* Journal of Dermatology. 23(11):769-72 (1996).
20. Magro CM, Piepkon MW. *Dermathopathology*, Mac Graw-Hill Companies, 3rd ed 2010,p. 98-135
21. Metcalfe DD. *Classification and diagnosis of mastocytosis: current status.* J Invest Dermatol. 96:2S-4S (1991).

Scanned with OKEN Scanner

ERITEMUL POLIMORF

Dana Andreea Molodoi

Introducere

Eritemul polimorf se încadrează în rândul manifestărilor cutaneo-mucoase de hipersensibilitate, fiind o afecțiune cu multipli agenți etiologici, cu manifestări clinice tipice sau atipice, întotdeauna cu caracter autolimitant şi uneori cu episoade de recurență.

Inițial eritemul polimorf (EP) a fost descris de către Ferdinand von Hebra, în anul 1860 ca o manifestare acută, cu leziuni eritemato-papuloase caracteristice, fiind localizat mai ales la nivelul extremităților. În evoluție, leziunile îmbracă un aspect patognomonic de ”țintă'' sau ''cocardă''.

În literatura de specialitate EP este frecvent confundat cu sindromul Stevens-Johnson (SSJ) sau cu sindromul Lyell (necroliză epidermică toxică - NET).

SSJ a fost descris în 1922 de către Stevens şi Johnson drept o afecțiune mucocutanată, caracterizată prin stomatită erozivă, conjunctivită severă şi erupții cutanate diseminate. Leziunile inițiale sunt atipice (macule purpurice neregulate, doar ocazional fiind prezente vezicule/bule) şi apar la nivelul feței şi trunchiului. Cei mai mulți dintre pacienți prezintă afectare mucoasă severă. Etiologia este în principal medicamentoasă.

Confuzia dintre aceste 2 entități clinice a început în anul 1950 când Thomas a introdus termenii de EP minor şi EP major. Forma minoră de boală corespundea de fapt cu cea descrisă de von Hebra, iar forma majoră se regăsea în descrierile lui Stevens şi Johnson. (16)

Având în vedere faptul că cele două afecțiuni au factori precipitanți diferiți şi manifestări clinice diferite s-a renunțat la clasificarea de mai sus, EP şi SJS fiind privite acum ca 2 entități medicale distincte. (4)

Descrierea NET a fost realizată de Lyell în 1956, însă nu era diferită cu mult de patologia descrisă de Stevens şi Johnson in anii '20. Mult timp NET a fost considerată o formă severă de EP, însă cu timpul s-a dovedit a fi o patologie de sine stătătoare, fiind considerată cea mai gravă erupție cutanată de cauză medicamentoasă. (9)

Abia în anul 1993 s-a ajuns la un consens în ceea ce priveşte clasificarea acestor 3 patologii: SJS a fost separat net de EP, iar SJS şi TEN au fost considerate variante ale aceleiaşi boli. Când este afectată <10% din suprafața corporală totală intră în discuție SJS, iar când leziunile cutanate cuprind >30% este vorba de NET. (4,5)

Manifestările clinice sunt variate, mergând de la forma comună, simplă, maculo-papuloasă, cu leziuni tipice ''în țintă'' sau ''în cocardă'' dispuse acral şi întotdeauna simetric la formele moderate eritemato-veziculo-buloase, cu leziuni de tip ”herpes iris” şi până la forma buloasă gravă, obligatoriu cu afectare severă a mucoaselor. Forma maculo-papuloasă mai este numită EP minor, iar celelalte 2 forme, cea eritemato-veziculo-buloasă şi cea buloasă severă sunt incluse în forma majoră de boală. (9)

Cu toate acestea, diagnosticul de EP, mai ales al formelor severe de boală, cu implicare mucoasă este unul dificil. Patogenia bolii, încă incomplet elucidată precum şi

Scanned with OKEN Scanner

multitudinea de agenţi etiologici posibili implicaţi sunt alţi factori ce fac importantă cunoaşterea acestei patologii, mai ales în practica medicală curentă.

Epidemiologie

Incidenţa EP a fost estimată între 0.01 şi 1%. Dintre cele 2 forme clinice de EP, cea minoră este mai frecvent întâlnită (>1% din consultaţiile dermatologice, ~ 80% din cazurile de EP).

EP nu este asociat cu mortalitatea. Majoritatea cazurilor sunt auto-limitante, cu rezoluţie fără sechele în ~ 2-4 săptămâni.

Sunt afectaţi mai frecvent bărbaţii decât femeile, cu un raport de la 3:2 la 2:1. Nu există o predilecţie rasială.

Toate vârstele pot fi afectate de boală, cu un vârf de incidenţă între decada a 2-a şi a 4-a de viaţă, 20% din cazuri întâlnindu-se la copii şi adolescenţi. Această patologie este rară sub vârsta de 3 ani şi peste 50 de ani.

Etiologie

Din multitudinea de factori trigger ce pot cauza EP, cel mai frecvent implicaţi sunt agenţii infecţioşi şi medicamentele. Cu toate acestea, în ~ 50% din cazuri cauza declanşatoare nu a putut fi identificată. Factorii infecţioşi în general, sunt mai des întâlniţi la copii. La adulţi cauza cea mai frecventă o constituie infecţia cu virusul herpes simplex (VHS) şi obişnuit este o formă recurentă de boală. Medicamentele sunt responsabile mai ales de formele severe de EP. Dintre acestea, sulfonamidele (inclusiv sulfamidele hipoglicemiante) sunt încă considerate cea mai comună cauză medicamentoasă. Antibioticele implicate mai des în declanşarea bolii sunt tetraciclinele, ampicilina şi amoxicilina. Un impediment în cunoaşterea exactă a etiologiei EP îl reprezintă faptul că în multe patologii de origine infecţioasă se administrează antibiotice, fiind astfel greu de determinat dacă infecţia în sine sau antibioticul administrat cu scop curativ a fost responsabil de apariţia leziunilor de EP.

<u>Factorii infecţioşi</u> (35)

- Factori virali:
  - virus herpes simplex tip I /II;
  - virus Ebstein-Barr;
  - virus citomegalic; (30)
  - adenovirusuri;
  - virus coxsackie B5;
  - echovirusuri;
  - enterovirusuri;
  - virus hepatitic A;
  - virus hepatitic B;
  - virus varicelo-zosterian;
  - virusuri gripale;
  - virus urlian;
  - virus rujeolic;
  - virus vaccinia;
  - virus orf;
  - virusuri poliomielitice.

Scanned with OKEN Scanner

- Factori de origine bacteriană:
  - Mycoplasme; (28, 37)
  - Chlamydii;
  - specii Proteus;
  - specii Salmonella;
  - specii Brucella;
  - Mycobacterii;
  - Stafilococi;
  - Neisserii;
  - *Corynebacterium diphtheriae*;
  - *Francisella tularensis*;
  - *Vibrio parahaemolyticus*;
  - *Yersinia enterocolitica*;
  - *Bartonella henselae*;
  - *Treponema pallidum*;
  - *Borrelia burgdorferi.*
- Infecţii fungice:
  - specii Candida;
  - dermatofiţi;
  - specii Coccidioides;
  - *Histoplasma capsulatum.*
- Infecţii cu protozoare:
  - *Plasmodium spp.*;
  - *Toxoplasma gondii*;
  - *Trichomonas vaginalis.*
- Post-vaccinări:
  - bacil Calmette – Guérin (BCG);
  - vaccin anti-polio;
  - vaccin anti-vaccinia;
  - vaccin anti-tetanos/anti-difteric.

<u>Alti factori implicaţi</u>

- Factori medicamentoşi:
  - sulfonamide, inclusiv cele hipoglicemiante;
  - AINS;
  - anticonvulsivante; (39)
  - antibiotice;
  - agenţi anti-tuberculoşi;
  - antifungice;
  - antihelmintice;
  - betablocante;
  - blocante ale canalelor de calciu;
  - inhibitori ai secreţiei gastrice de HCl.
- Factori fizici si mecanici:
  - lumina soarelui;
  - frigul;
  - radioterapia;
  - tatuajele;
  - reacţii de contact.

Scanned with OKEN Scanner

- Cauze hormonale:
  - sarcina;
  - sindrom premenstrual.
- Alimente:
  - *Rubus spectabilis*, o specie din categoria fructelor de pădure;
  - consumul de bere;
  - alune;
  - fructe de mare;
  - margarina;
  - scorţişoară.
- Tumori maligne:
  - leucemii;
  - limfoame non-Hodgkin;
  - mielom multiplu;
  - carcinoame ale organelor interne.
- Alte afecţiuni:
  - sarcoidoză;
  - afecţiuni imunologice (deficienţa tranzitorie si selectivă de C4 în copilărie);
  - boli de colagen şi vasculite.

Patofiziologie (35)

Patofiziologia EP este încă incomplet elucidată, dar se pare că este implicată o reacţie de hipersensibilitate provocată de o varietate de stimuli (bacterieni, virali, chimici etc.).

Din punct de vedere histopatologic:

- infiltrat inflamator la nivelul joncţiunii dermo-epidermice (macrofage şi limfocite T) şi perivascular (limfocite T);
- edem dermic;
- necroză keratinocitară (keratinocitele necrotice se prezintă la microscop ca nişte corpi eosinofilici, de formă rotundă, denşi);
- bule subepidermice.

La periferia leziunii "ţintă", tipice de EP se observă o inflamaţie mai puţin intensă şi un edem mai puţin pronunţat, cu un proces de vacuolizare subtil faţă de centrul leziunii, unde, există un proces mult mai intens de vacuolizare şi chiar zone care prezintă un aspect necrotic. (11)

În EP s-a observat o frecvenţă crescută a HLA – B15, HLA – B35, HLA – B62, HLA – A33, HLA – DR53, HLA DQB1*0301, comparativ cu loturi martor. În EP recurent s-a confirmat asocierea puternică cu HLA – DQ3, HLA – B62 şi HLA – B35. HLA-DQ3 s-a dovedit a fi totodată şi un marker de ajutor în diferenţierea EP postherpetic de alte boli cu leziuni cutanate EP-like. (22, 25)

Unele cercetări au evidenţiat existenţa unor depozite de IgM, complement şi fibrină în jurul vaselor dermice, ceea ce sugerează implicarea unor mecanisme de hipersensibilitate tip III, prin intermediul complexelor imune. Rezultatele nu au fost totuşi concludente, deoarece aceste depozite sunt variabile şi nespecifice.

În EP indus medicamentos se presupune că substanţele chimice conţinute în medicamente ar exercita un efect toxic la nivel cutanat şi/sau mucos, responsabil de producerea leziunilor.

Scanned with OKEN Scanner

În cazul EP persistent datorat în principal factorilor infecţioşi, mai ales virali (VEB, VHB, VHC etc.) dar şi eventualelor comorbidităţi (neoplazii) se presupune că există o stimulare persistentă antigenică.

Patogenia EP cauzat de infecţia cu VHS a fost în schimb studiată în amănunt. Este vorba de o reacţie mediată imun, în care rolurile principale le revin keratinocitului şi antigenului virusului herpetic. Prin diverse tehnici (imunofluorescenţă, PCR) s-a demonstrat existenţa VHS în leziunile de EP tipic, maculo-papulos. Prezenţa sa la acest nivel declanşează un răspuns celular imun ce duce la distrugerea celulelor infectate. Astfel, sub influenţa limfocitelor citotoxice, se realizează apoptoza keratinocitelor. (3, 14)

S-a observat că un rol favorizant îl deţine şi expunerea solară, manifestările de EP fiind mai frecvente primăvara şi toamna (88% din cazurile de boală).

Manifestări clinice

În diagnosticul pozitiv de EP un rol important îl deţine anamneza pacientului, cât mai corect condusă, concretă şi concisă. Din discuţia cu pacientul trebuie să se afle dacă:

- Pacientul prezintă antecedente de infecţie cu HSV? Deoarece etiologia herpetică e suspectată într-un număr mare de cazuri de EP, pentru a evalua mai bine o eventuală infecţie cu VHS se poate folosi scorul lui Assier. Acest scor (0-4) se calculează însumând următoarele criterii (1 punct pentru fiecare): istoric de infecţie herpetică recurentă, manifestare clinică recentă de herpes (precedând cu maxim 3 săptămâni EP), documentarea unei infecţii cu VHS (izolare de virus, imunofluorescenţă pozitivă sau seroconversie), EP recurent.

EP se poate atribui infecţiei cu HSV pentru un scor ≥ 2, atunci când nu este suspectată per primam altă etiologie. (12)

- Pacientul urmează un tratament medicamentos? Plecând de la ipoteza că o substanţă nu poate provoca o reacţie atunci când nu mai este prezentă în corp trebuie luat în calcul timpul de înjumătăţire al medicamentelor administrate, putând fi relevantă o expunere la medicament, cu maxim o săptămână înainte de declanşarea bolii. Excepţie fac substanţele cu timp de înjumătăţire prelunjit, caz în care o expunere cu 2 - 3 săptămâni înainte poate fi semnificativă.
- A existat simptomatologie specifică recentă? Prodromul bolii poate varia ca intensitate de la asimptomatic sau simptome uşoare până la manifestări zgomotoase (febră, cefalee, astenie, rinoree, tuse, dureri de gât, senzaţie de greaţă, vărsături, diaree, artralgii, mialgii).

În formele uşoare, comune de EP simptomele debutează cu câteva zile înaintea apariţiei leziunilor specifice cutanate. În forma severă de boală simptomatologia poate debuta chiar şi cu 2 săptămâni înainte.

În 50% din cazuri debutul este sub forma unei viroze respiratorii. Febra este prezentă doar în ~ 30% din cazurile de EP sever. (40)

- Leziunile au apărut rapid, progresiv şi simetric?
- Extinderea leziunilor s-a produs centripet?
- A existat senzaţie de prurit sau arsură asociate? În EP pruritul este de obicei absent. (40)

Atingerea cutanată poate fi specifică, cu leziuni tipice sau nespecifică, cu leziuni atipice.

Leziunile specifice sunt reprezentate de: maculă eritematoasă (care reprezintă leziunea iniţială), papulă de mici dimensiuni, veziculă sau bulă situată în centrul maculei

Scanned with OKEN Scanner

(uneori cu aspect cianotic/necrotic), inel edematos intermediar, iar la periferie un inel eritematos, bine delimitat ce îşi poate vira culoarea devenind violaceu, această dispune-re caracteristică realizând leziunea patognomonică ''în ţintă'' sau ''în cocardă''. As-pectul de ''herpes iris'' constă dintr-o bulă centrală, o periferie cu vezicule şi o zonă intermediară eritematoasă şi/sau purpurică.

Leziunile nespecifice se pot prezenta sub diferite forme, de la leziuni policiclice, purpurice, până la plăci urticaria-like.

Extinderea leziunilor se face în mod centripet, este progresivă, existând concomi-tent leziuni iniţiale şi leziuni în curs de cicatrizare. Leziunile sunt multiple, uneori pot conflua şi devin policiclice.

Distribuţia leziunilor este acrală şi simetrică. Regiunile afectate cu predilecţie sunt: palmele şi plantele, faţa dorsală a mâinilor, feţele de extensie ale membrelor, faţa, urechile. Uneori se poate observa o hiperpigmentare sau o hipopigmentare reziduală postinflamatorie. (35)

Membranele mucoase sunt afectate în ~ 25% din cazuri, în general este interesată cavitatea orală, iar lezarea este minimă. În ordinea frecvenţei mai pot fi atinse mucoasa conjunctivală, cea genitală şi mai rar respiratorie sau digestivă. Au fost raportate cazuri de EP major cu atingere esofagiană, de obicei forme autolimitante, dar au existat oca-zional copii sau adolescenţi cu disfagie cauzată de existenţa stricturilor esofagiene.

Afectarea mucoasei orale se prezintă sub formă de eritem şi bule, care în evoluţia lor se transformă în eroziuni postbuloase, dureroase, acoperite de fibrină. Leziunile sunt localizate cu predilecţie pe palat, limbă şi mucoasa jugală. (6) La nivelul buzelor se mai pot observa fisuri şi cruste hematice. Important este diagnosticul diferenţial între leziunile de EP şi cele de herpes simplex, putând de multe ori coexista manifesta-rea cutaneo-mucoasă din EP cu herpesul labial.

Afectarea mucoasei conjunctive se produce în 10% din cazuri, cel mai frecvent sub forma unei conjunctivite purulente bilaterale cu hipersecreţie lacrimală. Cazurile severe se pot asocia cu manifestări mult mai grave (keratită, uveită, irită). Evoluţia leziunilor este benignă, cu vindecare fără sechele.

Mucoasa genitală poate fi atinsă, mai rar decât cea bucală şi conjunctivală, prezentându-se ca o balanită sau vulvo-vaginită.

Forme clinice (35)

EP-forma minoră (32)

Etiologia acestei forme este predominant virală, infecţia cu HSV fiind de cele mai multe ori responsabilă de apariţia acestei patologii (în circa 90% din cazuri).

Forma minoră prezintă doar atingere cutanată, are o evoluţie favorabilă, autolimi-tantă, cu vindecarea fără sechele în aproximativ 2-4 săptămâni. Din punct de vedere clinic se prezintă ca o *formă eritemato-papuloasă*, leziunile tipice fiind papule eritema-toase. În evoluţia lor aceste papule cresc în diametru ajungând până la 2-3 cm, iar la nivel central îşi schimbă culoarea, devenind cianotice sau violacee. Prin confluenţa lor pot duce la formarea de plăci sau pot evolua spre leziuni caracteristice ''în ţintă'' sau ''în cocardă''. Cele mai frecvent afectate zone sunt palmele, tălpile, feţele dorsale ale mâinilor şi picioarelor, antebraţele, coatele, genunchii şi mai rar faţa, urechile, gâtul şi decolteul.

EP-forma majoră

În forma majoră de boală este atinsă cel puţin o membrană mucoasă.

Scanned with OKEN Scanner

Forma veziculo-buloasă

Leziunile sunt reprezentate de plăci eritematoase rotunde sau ovalare, bine delimitate, de 1-2 cm sau mai mult în diametru, centrate de o veziculă/bulă. Mai multe cercuri concentrice eritematoase şi lichidiene pot realiza aspectul tipic ''în ţintă'', ''în cocardă'' sau "iris-like". Atingerea mucoasă este frecventă, în aproximativ 25-70% din cazuri, fiind afectată mai ales mucoasa bucală, şi mai rar genitală sau oculară. Pot fi observate fenomenul Köbner şi fotoaccentuarea.

Forma buloasă severă

Această formă de boală are cel mai frecvent etiologie medicamentoasă şi de cele mai multe ori sunt afectate minim 2 membrane mucoase. Sunt frecvent atinse mucoasa bucală, apoi mucoasa genitală şi mucoasa conjunctivală. Leziunile cutanate prezintă extindere variabilă, de la un caz la altul. În unele forme, cum ar fi ectodermoza erozivă pluriorificială, atingerea cutanată poate fi minimă sau chiar absentă. Simptomatologia este de obicei zgomotoasă, starea generală putând fi moderat influenţată. Rar, vindecarea se poate produce cu unele sechele.

EP recurent (38)

Când EP evoluează în pusee se poate vorbi de forma recurentă de boală. Pacienţii prezintă mai multe episoade de EP pe an (în medie 6), uneori mai mulţi ani la rând. Aceasta se explică prin faptul că uneori EP poate fi asociat cu o stimulare antigenică persistentă ce duce la manifestări repetate ale bolii. Cei mai mulţi dintre pacienţi prezintă doar 1-2 recurenţe/an. (41)

Recurenţele sunt mai frecvente primăvara, după expunerea solară, fiind adesea precedate de un herpes labial. Cauza principală este infecţia cu VHS. În literatura de specialitate se vorbeşte tot mai mult despre o asociere puternică între EP şi VHS, mai ales în forma recurentă de boală (HAEM - Herpes Associated Erythema Multiforme). (23, 33)

EP persistent (34)

Este o formă rară, caracterizată prin recăderi continue care se pot prelungi uneori mai mult de 1 an. Primul caz de EP recurent a fost raportat în anul 1977 la o femeie cu boală inflamatorie intestinală. Leziunile cutanate au apărut odată cu evoluţia bolii intestinale. În anul 1985 Leigh şi colaboratorii au raportat 3 pacienţi cu leziuni persistente de boală, definind caracteristicile EP persistent şi deosebindu-l de forma recurentă.

Astfel, au fost descrise 2 subgrupe de EP în funcţie de tipul de recădere:

- EP recurent în care multiplele recăderi au loc în fiecare an, atingerea mucoasă e prezentă doar la un procent mic de bolnavi şi fiecare episod durează 1-2 săptămâni ca în cazul EP formă comună. (41)
- EP persistent sau continuu, cu apariţia neîntreuptă a leziunilor tipice papulo-veziculo-buloase sau a leziunilor atipice necrotice. Atingerea mucoasă lipseşte.

Ca etiologie sunt reţinute responsabile de producerea EP persistent: infecţiile virale (virusul Epstein Barr, virusul hepatitei B, virusul hepatitei C, (1) virusul Influenza), bolile inflamatorii intestinale şi neoplaziile. Eradicarea cauzei declanşatoare se poate solda cu o evoluţie ulterioară favorabilă a bolii.

EP la femeia însărcinată (2)

EP la femeia însărcinată prezintă câteva particularităţi. De obicei sunt întâlnite forma eritemato-papuloasă şi cea eritemato-veziculo-buloasă. Localizarea leziunilor

Scanned with OKEN Scanner

este inversată, fiind afectate suprafeţele de flexie şi nu cele de extensie ale membrelor. În principal leziunile sunt diseminate pe trunchi şi la nivelul membrelor superioare.

Erupţia poate să apară oricând în cursul sarcinii sau în perioada post-partum, cel mai frecvent apărând în ultimul trimestru de sarcină. Durata erupţiei este variabilă, uneori putând să dispară pâna la naştere.

Cauza apariţiei EP în timpul sarcinii rămâne încă necunoscută. Există o serie de ipoteze dar nu au fost confirmate încă. Se presupune că terenul gravidic este cel ce furnizează antigenul responsabil de manifestarea bolii la femeile predispuse. Unii autori incriminează ca factor antigenic progesteronul endogen. O altă ipoteză sugerează tot infecţia cu VHS ca fiind responsabilă de EP gravidic.

Simptomatologia este în general discretă dar întotdeauna leziunile sunt intens pruriginoase. Datorită gratajului imperios intervin irascibilitatea, insomniile şi oboseala. Boala nu afectează mama sau fătul în sens negativ, sarcina evoluând perfect normal. Dacă ne confruntăm cu o formă comună, uşoară de EP este necesar doar un tratament simptomatic. În cazul formelor severe de boală se poate recurge la administrearea de prednison, doza zilnică de 20 mg fiind suficientă pentru stoparea evoluţiei bolii. (19)

Diagnosticul pozitiv

Diagnosticul pozitiv este în primul rând clinic, bazându-se pe:

- anamneza corect condusă
- aspectul tipic al leziunilor (leziuni ''în ţintă'' sau ''în cocardă'' sau ''iris-like''). Iniţial leziunile se prezintă ca papule eritematoase, mărindu-se până la 2-3 cm în diametru, cu un centru cianotic, o zonă intermediară palidă, edematoasă şi o margine eritematoasă. În zona centrală pot fi prezente vezicule, bule sau cruste. Pot fi însoţite de senzaţia de arsură sau mult mai rar de prurit;
- topografia tipică a leziunilor (dispoziţie acrală şi simetrică);
- evoluţia leziunilor (debutul acut, rezoluţia spontană sau recurenţa bolii reprezintă indicii importante în stabilirea formei clinice de EP);

Diagnosticul pozitiv paraclinic:

- nu există teste de laborator specifice pentru EP;
- analizele hematologice şi biochimice sunt indicate mai mult în formele severe de boală;
- culturile (sânge, spută, leziuni mucoase) sunt de asemenea necesare în cazurile grave;
- imunofluorescenţa poate fi folositoare pentru detectarea antigenelor VHS la nivel keratinocitar;
- PCR (polymerase chain reaction) se foloseşte pentru detectarea ADN-ului viral (VHS), în special la nivelul keratinocitelor; (3, 14)
- biopsia cutanată este utilă, mai ales în cazurile dificile, în care lipsesc leziunile caracteristice ''în ţintă''.

În concluzie, dacă anamneza şi examenul clinic pledează pentru un diagnostic de EP, dacă este observată o erupţie simetrică, fixă, eritemato-papuloasă/eritemato-papulo-veziculoasă cu leziuni tipice ''în ţintă'', ce durează între 1-6 săptămâni şi este autolimitantă, putem efectua biopsie cutanată pentru confirmarea diagnosticului clinic suspectat. Ulterior trebuie aproape obligatoriu de identificat şi eradicat cauza declan-

Scanned with OKEN Scanner

şatoare a bolii. De asemenea trebuie stabilită şi forma clinică de boală, lucru extrem de important în stabilirea terapiei, evoluţiei şi prognosticului bolii.

Diagnosticul diferenţial (35)

Diagnosticul diferenţial trebuie făcut atât pentru leziunile cutanate cât şi pentru cele mucoase. În cazul în care atingerea cutanată lipseşte se impune un diagnostic diferenţial cât mai amănunţit. Manifestările clinice care trebuie remarcate în acest caz sunt eroziunile extinse de la nivelul palatului, limbii, mucoasei jugale, a gingiilor şi crustele hemoragice de la nivelul buzelor. Aceste caracteristici ar trebui să ajute la diferenţierea de ulceraţiile aftoase. Asocierea cu consumul de medicamente sau cu o infecţie microbiană poate folosi de asemenea la stabilirea diagnosticului. Prevalenţa pe vârstă şi sex este diferită de cea din pemfigoidul bulos, iar biopsia de mucoasă ajută la diferenţierea de alte patologii cum ar fi pemfigusul şi lichenul plan eroziv.

Pentru un diagnostic diferenţial cât mai precis trebuie luate în considerare o multitudine de patologii cu atingeri cutanate şi/sau mucoase:

- urticaria;
- herpes simplex;
- pityriasis rosea;
- sindromul Stevens-Johnson; (16)
- sindromul Lyell;
- sindromul Behçet;
- ulceraţii aftoase recurente;
- erupţii medicamentoase; (7)
- erupţia fixă medicamentoasă;
- dermatita herpetiformă;
- pemfigoid bulos;
- pemfigoid gestaţional;
- lichen plan;
- granulom anular;
- eritem anular centrifug;
- meningococcemie;
- vasculită necrotizantă;
- boli vasculare de colagen;
- sindromul Churg-Strauss.

Maladii asociate cu EP (13)

Eritemul nodos sau alte hipodermite ale gambelor intră în discuţie când EP asociază leziuni purpurice sau nodozităţi.

Sindromul de oboseală cronică poate însoţi un EP produs de virusul Epstein-Barr şi constă în oboseală prelungită, incapacitate de concentrare, cefalee, hipertensiune, limfadenopatii, mialgii difuze, disfagie. (18)

Enterita inflamatorie cronică

Sindromul Rowell (descris de Rowell şi colab. în 1963) asociază lupusul eritematos cronic discoid cu o erupţie de tipul EP. Iniţial pacientul este diagnosticat cu lupus eritematos cronic discoid, afecţiune pe fondul căreia apar erupţii în pusee cu leziuni tipice "în cocardă" de EP, cel mai frecvent veziculo-buloase. Aceste pusee intervin periodic avînd o durată ce variază între 14-30 zile. Ele pot fi întâlnite şi la bolnavii cu

Scanned with OKEN Scanner

lupus eritematos acut/subacut, dar mai puţin obişnuit. Nu sunt cunoscute până în prezent cauza bolii şi mecanismele ei de apariţie. (36)

Procesele neoplazice

Leziunile de EP se ameliorează după rezecţia cancerului şi se remit complet în interval de aproximativ 30 de zile de la intervenţie. Clinic această formă de boală este extinsă şi leziunile îmbracă frecvent un aspect papulo-necrotic sau bulos.

Sindromul de oboseală cronică, enterita inflamatorie cronică, sindromul Rowell şi neoplaziile se asociază frecvent formelor persistente de EP.

Afecţiunile infecţioase (tuberculoză, boala Nicolas-Favre, gripă, hepatite, septicemii, angine streptococice, infecţii de focar - dentare sau genito-urinare)

Este discutat în literatură cazul unui pacient de 28 ani, infectat cu VHC, la care, timp de mai mult de 18 luni leziunile cutanate au evoluat în mod permanent, fără perioade de remisiune, cu leziuni numeroase în stadii diferite de evoluţie şi cu pigmentare reziduală (premieră în literatura de specialitate).

Un alt caz de EP a fost raportat în asociere cu o hepatită posttransfuzională cu virus C, dar era vorba despre un EP acut care s-a vindecat într-o lună, fără recidive ulterioare.

În concluzie, o infecţie cronică cu VHC ar trebui întotdeauna cercetată la un pacient cu EP persistent, pentru a putea preciza legătura existentă între aceste două afecţiuni. (1)

Evoluţie şi prognostic

În general leziunile de EP se vindecă fără dificultate şi fără sechele în ~ 2 - 4 săptămâni. Formele severe necesită mai mult timp pentru vindecare, foarte rar starea generală a pacientului putând fi gravă (manifestări respiratorii, renale, gastro-intestinale, hepatice, cardiace).

Cu toate acestea prognosticul este favorabil, EP nefiind asociat cu mortalitate.

Recurenţa este frecvent întâlnită, în aproximativ 1/3 din cazuri, în medie 6 episoade pe an, mai ales primăvara, legată şi de expunerea la soare.

Complicaţii

Printre complicaţii pot fi enumerate hipo- şi hiperpigmentarea, deshidratarea şi dezechilibrele hidro-electrolitice, infecţiile bacteriene secundare, complicaţiile oculare (ulceraţii corneene, uveită anterioară, opacităţi corneene etc). Mai rar se poate înregistra apariţia de cicatrici (mai ales la nivelul leziunilor mucoase), stricturi (esofagiene, la nivelul aparatului respirator inferior, uretrale, vaginale, anale). În cazurile severe şi în mod excepţional se poate ajunge la insuficienţă renală, insuficienţă respiratorie şi hemoragie gastro-intestinală.

Tratament şi profilaxie

Obiective terapeutice:

- tratament etiologic;
- tratament patogenic;
- tratament simptomatic;
- monitorizarea terapiei;
- profilaxie.

Scanned with OKEN Scanner

Un prim pas ar fi identificarea cauzei responsabile de apariţia acestei patologii şi înlăturarea sa. În unele situaţii factorul declanşator poate fi evident, frecvent fiind vorba de un agent infecţios (viral, microbian, fungic, parazitar) sau de un medicament. În alte situaţii însă identificarea factorului declanşator nu este atât de evidentă.

Scopul este de a elimina unul câte unul agenţii etiologici posibil incriminaţi, cu ajutorul unei anamneze corecte şi a investigaţiilor paraclinice, până ce se ajunge la cel responsabil de declanşarea bolii.

Un al doilea pas ce trebuie parcurs îl reprezintă alegerea terapiei optime în raport cu forma clinică de boală. Această decizie îi revine medicului dermatolog, în unele cazuri complicate colaborând şi oftalmologul, ginecologul, gastroenterologul, iar în cazuri rare şi extreme specialistul în medicină de urgenţă sau în ATI, chirurgul plastician.

Formele uşoare de EP se tratează în ambulatoriul de specialitate, frecvent fiind asimptomatice şi, în consecinţă, neavând nevoie de un tratament specific. În general leziunile comune de EP se vindecă fără dificultate şi fără sechele în 2-4 săptamâni. În cazul în care eruţtiile sunt limitate şi nu există manifestări generale importante, unii autori recomandă doar tratament simptomatic care poate include analgezice sau AINS, antihistaminice, calciu+D3, vitamina C, comprese reci cu soluţii antiseptice, steroizi topici şi tratamente orale calmante cum ar fi gargară cu soluţie salină, lidocaină, difenhidramină elixir.

O situaţie aparte o reprezintă EP cauzat de infecţia cu virusul herpetic, când la tratamentul simptomatic se poate adăuga şi tratamentul specific antiviral. Acesta este cu atât mai eficient cu cât este administrat cât mai precoce dupa apariţia leziunilor. Scopul folosirii antiviralelor este de a scurta perioada de evoluţie a bolii, a preveni complicaţiile, a preveni dezvoltarea latenţei şi/sau a recurenţelor, a scade transmiterea şi a elimina latenţa în cazul în care este deja instalată. Pacienţii cărora li se administrează aciclovir au dureri mai puţin intense şi prezintă o vindecare mai rapidă a leziunilor cutanate. Rolul terapiei antivirale în EP este un subiect dezbătut, unii autori sugerând că tratamentul antiviral profilactic pe termen lung (atât topic (20) cât şi sistemic) este folositor şi justificabil.

Formele severe şi cazurile complicate necesită internare în serviciul de dermatologie, iar formele grave în unitatea de primire a urgenţelor. În cazul formelor moderat severe alături de terapia simptomatică şi cea etiologică, potrivit unora dintre autori trebuie instituită corticoterapia generală, în doze moderate sau mari (prednison până la 1mg/kg/zi sau puls terapia cu metilprednisolon – 20 mg/kg/zi, 3 zile) (27) cu scăderea treptată a dozelor, sub protecţie antimicrobiană şi gastrică. Apelarea la corticosteroizi este un subiect încă în dezbatere. Utilizarea lor în cazul formelor uşoare este contraindicată, iar folosirea lor în formele severe este controversată deoarece nu îmbunătăţesc prognosticul şi pot creşte riscul de complicaţii. Alegerea dermatocorticoizilor se face în funcţie de forma de EP, vârstă, complianţa pacientului la tratament, de medicaţia administrată concomitent. Se optează în special pentru dermatocorticoizii sub forma galenică de cremă, emulsie sau milk, câte 1-2 aplicaţii/zi, maxim 2 săptămâni, după care se vor rări treptat aplicaţiile pentru a evita apariţia fenomenului de rebound.

Formele complicate cu atingerea altor mucoase pot necesita participarea la evaluare şi tratament a altor discipline cum ar fi oftalmologia, ginecologia sau gastroenterologia în funcţie de atingerea mucoasei corespunzătoare.

Formele grave cu leziuni cutanate extinse şi atingere importantă a mucoaselor pot necesita internare în unităţile de primire a urgenţelor cu instituirea de urgenţă a trata-

Scanned with OKEN Scanner

mentului. Pe lângă tratamentul etiologic, patogenic şi simptomatic se va interveni pentru reechilibrarea hidro-electrolitică dacă este cazul. Se impune şi o igiena riguroasă pentru a evita suprainfectarea leziunilor, ariile tegumentare denudate fiind îngrijite ca arsurile termice. În cazurile extreme se poate apela şi la alte metode terapeutice, deşi rar utilizate, cum sunt oxigenoterapia, alimentaţia parenterală, drenaj postural sau se poate solicita transferul în serviciul de terapie intensivă sau în cadrul sectorului de arşi.

Pacientul va trebui să fie atent monitorizat, cu urmărirea atentă a evoluţiei sale atât din punct de vedere clinic cât şi paraclinic, pentru a putea trata şi eventual preveni eventualele complicaţii. În cazul în care se suspectează o infecţie secundară trebuie administrate antibiotice. De asemenea important e să se suprime orice medicaţie administrată anterior debutului bolii întrucât aceasta poate fi răspunzatoare de apariţia patologiei.

O ultimă categorie a manifestării clinice în EP o reprezintă formele recidivantă şi persistentă. Din cauza cunoaşterii insuficiente a etiologiei acestor forme de EP, tratamentul lor este uneori dificil de realizat. S-au propus numeroase terapii şi au fost raportate cazuri ce s-au soldat cu succese terapeutice în ceea ce priveşte folosirea dapsonei (26), plasmaferezei (29) terapeutice, interferonului alfa (10), imunoglobulinelor asociate cu terapia cu corticosteroizi, micofenolatului de mofetil (17), azatioprinei (100 mg/zi, pentu mai multe luni), ciclosporinei (8) sau PUVA- terapiei (31).

În cazul EP recurent cauzat de infecţia cu virusul herpetic se poate interveni terapeutic cu antivirale specifice, fiind necesar un tratament continuu cu doze joase pentru a preveni recurenţele. În acest caz profilaxia are un rol important, putându-se realiza cu aciclovir (10 mg/kg/zi – în doze divizate), valaciclovir (500-1000 mg/zi), (21) famciclovir (500 mg/zi, în 2 prize), isoprinosină şi nu în cele din urmă protecţie solară pentru a preveni puseele de herpes labial. (41)

Formele recidivante şi persistente pot fi tratate şi cu thalidomida în doze de 100 mg/zi, timp de 10-15 zile, cu un răspuns prompt al leziunilor bucale la acest tratament, pentru ca apoi să se continue cu o doza de întreţinere de 50 mg/zi. Din cauza efectelor adverse importante (teratogenitate, neuropatie periferică ireversibilă) administrarea thalidomidei trebuie să reprezinte o ultimă tentativă de tratament a EP recidivant sau persistent, după eşecul tuturor celorlalte terapii. (15)

În cazul EP persistent cauzat de VEB tratamentul se poate face cu aciclovir 4 g/zi, 2 săptămâni, apoi 2 g/zi, putându-se însă înregistra recidive în cursul terapiei, fiind nevoie să se prelungească tratamentul până la 1 an de zile. În cazul celorlalte forme de EP persistent cauzate de VHC, VHB sau de boala Crohn va trebui respectat cu stricteţe tratamentul bolii de fond (schema terapeutică de specialitate, regimul igieno-dietetic). Nu în ultimul rând, în cazul EP paraneoplazic, tratamentul constă în eliminarea cauzei, notându-se o evoluţie favorabilă a leziunilor dupa rezecţia tumorii. (24)

În ultimii ani a apărut ca alternativă tratamentul cu produse naturale, terapie indicată mai ales în formele minore de EP: Emutab şi Themitin. (32)

Principalele ingrediente din Emutab sunt:

- *Swertia Chirata;*
- *Fumaria Officinalis;*
- *Tephrosa Purpurea;*
- *Sphaeranthus Indicus;*
- *Artemisia Vulgaris;*
- *Zizyphus Vulgaris;*
- *Terminalia Chebula;*

Scanned with OKEN Scanner

- *Cassia Absus;*
- *Melia Azadirachta;*
- *Lycopodium Clavatum;*
- *Melia Azedarach;*
- *Barberis Aristata.*

Tratamentul cu Emutab se face pe o perioadă de 2 luni, 2 tablete de 2 ori pe zi, rezultatele fiind aşteptate să apară încă din primele 30 de zile de administrare.

Themitin-ul conţine:

- *Scabiosa;*
- *Bellis perennis;*
- *Viola tricolor TM;*
- *Camphora;*
- *Aresenicum ioda;*
- *Hydrastis;*
- *Dulcamara;*
- *Croton tiglium;*
- *Sambucus;*
- *Natrum phosph;*
- *Sulfur.*

Se administrează 20 de picături în apă puţină, de 2 ori pe zi, timp de 40 de zile.

Nu există din păcate studii care să ateste eficacitatea acestor produse.

Un alt pas în cadrul terapiei EP îl reprezintă supravegherea terapiei şi a evoluţiei bolii, după externare, de către medicul de familie. Acesta mai are un rol important şi anume de a identifica noile cazuri sau recidivele şi de a le îndruma către medicul specialist. Putem afirma astfel că tratamentul EP reprezintă un efort de echipă uneori, necesitând colaborarea mai multor specialişti pentru a putea ajunge la un succes deplin terapeutic.

Ultimul din seria de paşi necesari atingerii obiectivelor terapeutice îl reprezintă profilaxia EP. Aceasta se poate realiza pe mai multe planuri în funcţie de etapa evolutivă a bolii. Astfel, se poate face profilaxia apariţiei de noi leziuni prin folosirea de creme sau unguente cu sulfonamide. Pentru prevenirea EP premenstrual s-ar părea că ar fi util tamoxifenul. Profilaxia suprainfecţiilor se face prin spălarea tegumentelor cu soluţii antiseptice, comprese cu antiseptice, folosirea de creme/unguente care conţin antibiotice sau antibiotice asociate cu dermatocorticoizi şi nu în ultimul rând, în cazurile grave, izolarea pacientului. Profilaxia recidivelor herpetice la pacienţii cu mai mult de 6 atacuri/an se face cu doze mici de aciclovir (200 – 400 mg/zi) pe o perioadă de până la un an sau chiar mai mult. În cazul în care nu există răspuns terapeutic la aciclovir se poate folosi valaciclovir (500 mg/zi). (21) Un rol important îl are şi protecţia solară pentru a preveni manifestările herpetice labiale. Pentru persoanele alergice se recomandă evitarea atât a medicaţiei alergizante şi mai ales a automedicaţiei, cât şi a alimentelor ce conţin coloranţi, conservanţi, condimente, a crustaceelor, a fructelor de mare, alunelor, nucilor, brânzeturilor fermentate etc. La acestea se poate asocia vitaminoterapia si tratamentul imunostimulant.

Nu în ultimul rând, o mare importanţă trebuie acordată informării pacientului. El va şti că această patologie prezintă un risc înalt de recurenţă (1/3 din cazuri), va fi educat în acest sens pentru a putea fi capabil să recunoască un nou puseu şi să ştie la care tratament simptomatic să apeleze în urgenţă şi, nu în ultimul rând, să înţeleagă că tre-

Scanned with OKEN Scanner

buie evitat orice factor etiologic descoperit a fi responsabil de apariţia EP. De asemenea, pacientul trebuie asigurat că boala nu este una gravă, nu-i pune viaţa în pericol, este auto-limitantă, cu prognostic întotdeauana favorabil.

Leziuni palmare de eritem polimorf

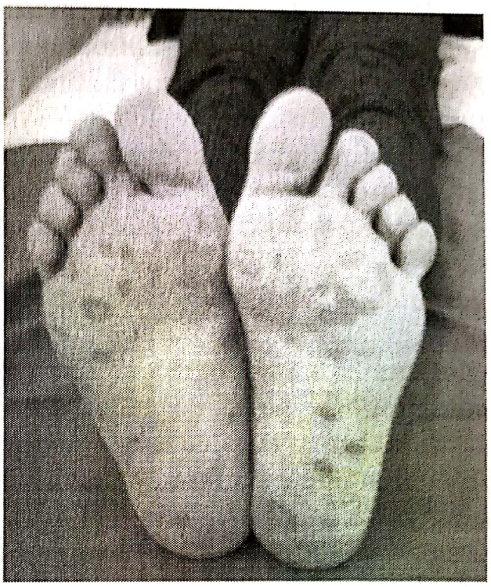

Leziuni plantare eritem polimorf

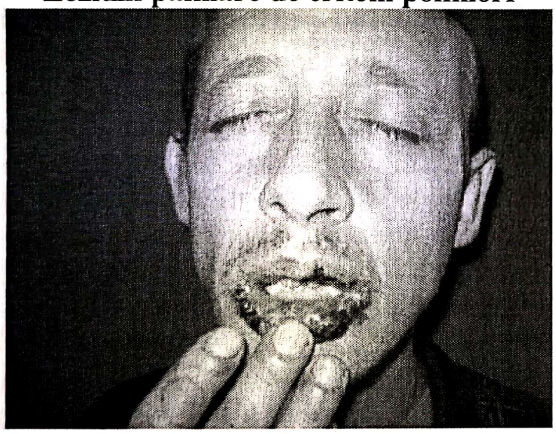

Leziuni de eritem polimorf la nivelul mucoasei



Leziuni in cocarda de eritem polimorf

Bibliografie

1. Antinori S, Esposito R, Aliprandi CA, Tadini G. Erythema multiforme and hepatitis C. *Lancet.* 1991;131:1268-72.

2. Anton M, Anton C. Fiziologia şi patologia cutanată la femeile gravide. Editura Cris Book Universal, Bucureşti, 1994;137-138.

3. Aslanzadeh J, Helm KF, Espy MJ, et al. Detection of HSV-specific DNA in biopsy tissue of patients with erythema multiforme by polymerase chain reaction. *Br J Dermatol.* 1992;126:19-23.

4. Assier H, Bastuji-Garin S, Revuz J, Roujeau JC. Erythema multiforme with mucous membrane involvement and Stevens-Johnson syndrome are clinically different disorders with distinct causes. *Arch Dermatol.* 1995;131:539-543.

5. Auquier-Dunant A, Mockenhaupt M, Naldi L. Correlations between clinical patterns and causes of erythema multiforme majus, Stevens-Johnson syndrome, and toxic epidermal necrolysis: results of an international prospective study. *Arch Dermatol.* 2002;138(8):1019-24.

Scanned with OKEN Scanner

6. Ayangco L, Rogers RS. Oral manifestations of erythema multiforme. *Dermatologic Clinics*, 2003; Vol. 21;1:195-205.

7. Bachot N, Roujeau JC. Differential diagnosis of severe cutaneous drug eruptions. *Am J Clin Dermatol.* 2003; 4:561-72.

8. Bakis S, Zagarella S. Intermittent oral cyclosporin for recurrent herpes simplex-associated erythema multiforme. *Australas J Dermatol.* 2005;46:18-20.

9. Bastuji-Garin S, Rzany B, Stern RS, et al. Clinical classification of cases of toxic epidermal necrolysis, Stevens-Johnson syndrome, and erythema multiforme. *Arch Dermatol.* 1993; 129:92-6.

10. Berard F, Pincemaille B, Charhon A, et al. Érythème polymrphe persistant associé à une infection chronique par le virus de l'hépatite C, efficacité de l'interféron alpha. *Ann Dermatol Venereol.* 1997; 329:331.

11. Brice SL, Huff JC, Weston WL. Erythema multiforme. *Curr Probl Dermatol.* 1990; II: 3-26.

12. Brice SL, Stockert SS, Bunker JD, et al. The herpes-specific immune response of individuals with herpes-associated erythema multiforme compared with that of individuals with recurrent herpes labialis. *Arch Dermatol Res.* 1993; 285: 193-6.

13. Bucur Gh, Opriş DA. Boli dermatovenerice-Enciclopedie. Editura Medicală Naţională, Bucureşti. 2002; 282- 284, 772.

14. Burnett JW, Laing JM, Aurelian L. Acute Skin Eruptions That Are Positive for Herpes Simplex Virus DNA Polymerase in Patients With Stem Cell Transplantation - A New Manifestation Within the Erythema Multiforme Reactive Dermatoses. *Arch Dermatol.* 2008;144(7):902-907.

15. Conejo-Mir JS, del Canto S, Munoz MA. Thalidomide as elective treatment in persistent erythema multiforme; report of two cases. *Journal of Drugs in Dermatology*. 2003.

16. Cote B, Wechsler J, Bastuji-Garin S, et al. Clinicopathologic correlation in erythema multiforme and Stevens-Johnson syndrome. *Arch Dermatol.* 1995;131:1268-1272.

17. Davis MD, Rogers RS, Pittelkow MR. Recurrent Erythema Multiforme / Stevens-Johnson Syndrome: Response to Mycophenolate Mofetil. *Arch Dermatol.* 2002;138:1547-1550.

18. Drago F, Romagnoli M, Loj A. Epstein-Barr virus related persistant erythema multiforme in chronic fatigue syndrome. *Arch Dermatol.* 1992; 128:217-22.

19. Greer Di IA, Nelson-Piercy C, Walters B. Maternal Medicine: Medical Problems in Pregnancy, Elsevier Health Sciences. 2007;275.

20. Juel-Jensen BE. Treatment of erythema multiforme secondary to herpes simplex by prophylactic topical acyclovir. *Br Med J (Clin Res Ed).* 1981;283:1544.

21. Kerob D, Assier BH, Esnault GP, et al. Recurrent erythema multiforme unresponsive to acyclovir prophylaxis and responsive to valacyclovir continous therapy. *Arch Dermatol.* 1998;134(7):876-7.

22. Khalil I, Lepage V, Douay C, et al. HLA DQB1*0301 allele is involved in the susceptibility to erythema multiforme. *J Invest Dermatol.* 1991; 97: 697-700.

23. Kokuba H, Aurelian L, Burnett J. Herpes simplex virus associated erythema multiforme (HAEM) is mechanistically distinct from drug-induced erythema multiforme: interferon-gamma is expressed in HAEM lesions and tumor necrosis factor-alpha in drug-induced erythema multiforme lesions. *J Invest Dermatol.* 1999;113:808-15.

24. Leaute-Labreze C, Lamireau T, Chawki D. Diagnosis, classification, and management of erythema multiforme and Stevens-Johnson syndrome. *Arch Dis Child.* 2000;83(4):347-52.

25. Lepage V, Douay C, Mallet C, et al. Erythema multiforme is associatede to HLA-Aw33 and DRw53. *Tissue Antigens.* 1988;32: 170-5.

26. Mahendran R, Grant JW, Norris PG. Dapsone-responsive persistent erythema multiforme. *Dermatology.* 2000;200:281-282.

Scanned with OKEN Scanner

PARTICULARITĂȚI ALE NEVILOR SPITZ ŞI REED LA ADULT

Mirela Cherciu, Claudia Artenie, Adelina Batog, Dan Ferariu

Nevii Spitz si Reed sunt proliferari melanocitare ce apartin unui grup special cu trasaturi clinice, dermatoscopice si histopatologice particulare.

De la prima lor descriere realizata de Sophie Spitz, exista inca discutii si controverse legate de incadrarea , evolutia si tratamentul acestora.

Cea mai mare provocare o constituie diferentierea lor de melanom, dificila mai ales in cazul nevilor atipici. Dermatoscopia a devenit in ultimii ani, un instrument de diagnostic foarte util, prin cresterea acuratetii si evitarea astfel a interventiilor excesive, legate de suspiciunea de melanom.

Leziunile de granita raman subiectul unor lungi dezbateri.

Lucrarea isi propune sa evidentieze aspectele dermatoscopice particulare, caracteristicile relevante ale acestor nevi , pentru o apreciere mai corecta a evolutiei lor sau a posibilitatilor de urmarire si tratament in cazul nevilor atipici.

Nevii Spitz si Reed au o prevalenta necunoscuta in populatia generala. , insa caracterele lor particulare ii diferentiaza printre celelalte formatiuni nevice . Aparitia lor cu predilectie la varsta tanara (~70% din cazuri pana la 20 ani), face ca descoperirea la varsta adulta sa constituie o provocare clinica, dermatoscopica si histopatologica . De la descrierea sa in 1948, nevul Spitz a fost un subiect permanent de controverse, si desi criteriile definitorii au fost reconsiderate in timp, nu exista intotdeauna un consens printre dermatopatologi. In 1970 a fost introdus termenul de nev Spitz atipic, pentru ca ulterior sa fie descrisa posibilitatea de metastazare. Astfel ca si dupa 50 ani exista inca dileme in fata cazurilor aflate intre cele doua extreme, ale benignitatii si malignitatii, situatii denumite de literatura nev Spitz atipic , nev Spitz cu atipii, tumora Spitz atipica, nev Spitz malign, tumora spitzoida cu potential malign incert.

Aspecte clinice

Desi timp indelungat nevul Spitz si Reed au desemnat acelasi tip de leziune, in ultimii ani se pare ca exista diferente histologice clare , ce individualizeaza cele doua entitati.

In mod caracteristic, nevul Spitz se prezinta clinic ca o leziune papulo-nodulara, bine circumscrisa, forma de dom, culoare variabila de la roz la brun inchis; marginile sunt bine delimitate, cu suprafata neteda (cel mai adesea) sau mai rar, verucoasa, polipoida sau pedunculata(fig 1); uneori suprafata poate fi erodata sau cu scuamocruste , iar mai rar aspectul poate mima chiar un dermatofibrom(cu consistenta ferma, prin scleroza asociata)

In general exista un istoric recent al aparitiei acestor leziuni si o localizare predilecta la nivelul capului si gatului. Sunt descrise in literatura (4) si **variante diseminate** ale acestor nevi, cu leziuni multiple sau chiar generalizate, cu afectarea tegumentului

Scanned with OKEN Scanner

in totalitate(exceptand palmele, plantele si mucoasele). Nu exista rapoarte de malignitate asociate acestor tipuri eruptive de nevi si se pare, aspectul involutiv, regresiv in timp, se pastreaza . Un alt aspect particular este reprezentat posibilitatea aparitiei celulelor melanocitare la nivelul ganglionilor limfatici , fara insa a se cunoaste cu exactitate semnificatia acestui lucru(4).

Aproximativ 10% din nevii Spitz sunt pigmentati, cu culori variind de la brun , brun inchis sau chiar negru.

Nevul Spitz atipic se refera la o leziune care imbraca cel mai adesea o constelatie de caractere derivate din forma clasica, conventionala. Se pare ca aceste forme atipice sunt mai comune la femei, in general peste varsta de 20 ani (9).

Nevii Spitz maligni sau metastazanti sunt leziuni extreme de rare , cu trasaturi de nevi Spitz atipic , cu metastazare intr-un singur nodul limfatic, dar fara progresie la distanta. Datorita raritatii extreme a acestor leziuni este greu de apreciat evolutia lor naturala si care sunt diferentele fata de melanom.

Nevul Reed are aspectul unei leziuni brun inchis sau negru, adesea localizat la nivelul membrelor inferioare la femei, in jurul varstei de 30 ani. De obicei este plan, mai mic decat nevul Spitz, cu crestere rapida; rareori, poate imbraca un aspect hipomelanotic sau amelanotic.

Aspecte dermatoscopice:

Nevul Spitz :

- Forma tipica prezinta pigmentatie redusa, aspect de vase punctiforme ("dotted vessels")
- Forma pigmentata: -"aspect starburst"- pigmentatie difuza neagra sau albastruie care se extinde in linii radiale spre periferie, ducand la o aparitie stelata. Zona centrala, pigmentata intens , poate prezenta si ceea ce se numeste " lamela neagra" , corespunzand regiunii cu hiperkeratoza intensa si prelungiri distribuite in jur, corespunzatoare cuiburilor celulare observate histopatologic. Exista si cazuri cu pigmentatie neagra albastruie, fara prelungirile radiare in periferie. Tendinta actuala este de a considera acest model ca fiind apanajul nevului Reed, nevul Spitz pigmentat avand mai ales un patern de "clods"(gramezi, puncte mai mari). Nevii Spitz si Reed in fazele lor initiale pot fi insa greu de diferentiat histopatologic si dermatoscopic.

-" aspect globular" pigmentatie bruna spre gri albastrui, cu un inel periferic de globule. Punctele si globulele pot fi distribuite si la nivel lezional, nu doar in periferie; vase mici, punctiforme " dotted vessels" pot fi observate de asemenea.

Leziunile pot prezenta un model evolutiv din globular spre starburst sau invers, in sensul pierderii aspectului de pigmentatie radiara spre pigmentatie omogena bruna-albastruie.

- Aspectul atipic: poate fi intalnit pana la 25 % din cazuri si este caracterizat prin distributie neunifroma a culorilor si structurilor, cu aparitia valului alb-albastrui(hiperplazia epidermului, prezenta de melanofage in derm(15), "black dots/blotches"(puncte sau arii negre), linii radiare periferice, vase punctiforme " dotted", arii depigmentate, prelungiri periferice neuniforme, structuri " rosette-like" (2), retea negativa (fig 2)

Scanned with OKEN Scanner

- Retea neagra superficiala se poate intalni in aproximativ 10 % din cazuri; structura similara retelei pigmentare este proeminenta, neagra, deasupra unei zone difuze blu-albastrui sau blu-negricios, avand ca si corespondent histopatologic arii focale de parakeratoza pigmentata. Aceasta retea neagra superficiala poate fi un indicator pretios in diagnosticul acestor nevi
- Retea pigmentara negativa este reprezentata de un aspect reticular albicios.

Nevul Reed:

- Aspect simetric, centru fara structura.
- Centru brun, fara structura si " clods"(puncte mari) centrale(mai comune in Spitz pigmentat decat in Reed)
- Centru negru,fara structura, linii radiare circumferentiale si chiar pseudopode reprezinta cel mai frecvent aspect(fig 3)

Exista situatii cand diagnosticul este greu de precizat, nu numai clinic, , dermatoscopic si chiar histopatologic. . Melanomul poate fi suspicionat atunci cand leziunea este asimetrica, reteaua pigmentara este atipica, sunt prezente pseudopode, zone gri-albicioase fara structura, pigmentatie variabila.

Asimetria este un caracter ce trebuie considerat atat histopatologic , dar si dermatoscopic (in functie de aspectul dermatoscopic, histopatologul poate fi orientat mai bine pentru evaluarea piesei)(7)

Histopatologic : aspectele histopatologice variate, au dus la clasificarea acestor structuri in benigne –nevul Spitz, nevul Reed, leziuni de granita –nevul Spitz atipic, maligne- melanomul spitzoid.Trasatura comuna citopatologica tipurilor de leziuni spitz sau spitzoide este reprezentata de melanocite epitelioide cu nuclei largi, citoplasma abundenta, forme ovale, rotunde, poligonale sau fuziforme (Spitz cells)

Nevul Spitz: este simetric,cu margini bine definite si pigmentatie redusa; in mod caracteristic, se poate descrie o forma de " pana" cu baza la epiderm; fasciculele sunt adesea grupate in tesutul conjunctiv din jurul tecilor foliculilor pilosi, iar melanocitele din aceste regiuni sunt mai mari si mai atipice; in afara fasciculelor, celulele sunt rotunde, epitelioide.Melanocitele se extind de obicei din epiderm in dermul reticular, sunt dispuse in cuiburi , iar epidermul este in mod caracteristic, hiperplazic ; se pot observa celule gigante mononucleare/ multinucleate relativ frecvent . Extensia celulara in dermul subiacent pote imbraca forme izolate, fascicule sau cuiburi; se descrie de asemenea, infiltrare ordonata a colagenului dermic , asa numita maturare, adica diminuare graduala a nucleului si dimensiunilor celulare. Celulele izolate au de obicei citoplasma abundenta care se coloreaza usor albastrui sau roz(4).Uneori, aspecte bizare si mitoze pot fi gasite si in cele mai banale leziuni, insa mitozele atipice sunt rare in tipurile obisnuite de nev, iar decelarea lor trebuie privita cu prudenta. Clivajul jonctional(clefting) este un alt caracter ce realizeaza diferenta fata de melanom; ocazional si in mod neobisnuit, se pot observa invazie epidermica de celule solitare, asociata cu hiperkeratoza .Celulele nevului Spitz pot fi epitelioide(largi, rotunde,ovale sau poligonale) si celule fuziforme(citoplasma eozinofilica); uneori, in aceeasi leziuni pot fi gasite ambele tipuri de celule. Corpii Kamino(corpi globulari eozinofilici) apar de obicei in nevul Spitz.

Scanned with OKEN Scanner

Nevul Spitz pigmentat si nevul Reed:

Considerat multa vreme echivalentul nevului Reed, tendinta actuala este de a diferentia si individualiza histopatologic aceste forme particulare de nevi. Cuiburile orientate orizontal corespund pseudopodelor sau liniilor radiare in dermatoscopie; aceste fascicule sunt, se pare , tipice nevului Reed si se diferentiaza de Spitz, care are o crestere mai verticala. Histopatologic , acest model a fost denumit " fascicular growth patern" (aspect fascicular de dezvoltare)si este deosebit de " nested growth patern" din Spitz(aspect in cuiburi). Spitz tinde sa ocupe dermul reticular, in timp de Reed nu face acest lucru, niciodata. Harald Kitller at al, evidentiaza ca modelul dermatoscopic caracteristic nevului Spitz este reprezentat de "clods"(puncte mari), iar pentru Reed modelul de linii radiare si pseudopode(3)

Dermatoscopic, Spitz pigmentat evidentiaza un aspect brun central, fara structura, sau zone brune(clods), suprapuse cu linii reticulare groase. Nevul Reed are linii periferice reticulare sau chiar pseudopode, ca trasatura dominanta.

Diferenta principala dintre cei doi este ca in cazul nevului Reed se remarca o productie abundenta de melanina, monomorfismul celulelor fuziforme este mai accentuat, melanocitele fuziforme sunt mai mici si mai uniforme, migrarea intraepidermica este rara(3). (Fig 4)

Nevul Spitz atipic se caracterizeaza prin:

- Atipii ce afecteaza epidermul, dermul sau chiar tesutul subcutanat
- Perturbari arhitecturale, atipie citologica in componenta intraepidermica
- Componenta dermica: se remarca cresterea celularitatii, atenuarea maturarii, activitate mitotica crescuta in baza leziunii, asimetrie
- Se pot evidentia ulceratii, mitoze la nivelul dermului (>2-3 mitoze/mm2), in special dermul profund, model pagetoid, confluenta si densitate crescuta a melanocitelor dermice , celule izolate in marginea laterala(6)

Diferentierea de melanom: poate fi dificila, mail ales in cazul formelor cu atipii multiple; diagnosticul final va depinde de o serie de caracteristici clinice , dermatoscopice, histopatologice, teste moleculare adjuvante si binenteles, de experienta histopatologului.

Nev Spitz si Reed versus Melanom

Aspectul clinic particular, de leziune obisnuit unica, proeminenta papulonodulara , de culoare roz- brun(in cazul nevului Spitz) sau plata, brun negricioasa (in cazul Spitz pigmentat sau Reed) poate fi un caracter adjuvant, insa nu intotdeauna. Atunci cand nici dermatoscopia nu poate furniza date certe pentru diagnostic, evaluarea histopatologica poate evidentia cateva caracteristici utile: nevul este o leziune bine demarcata , cu cuiburi jonctionale in periferie cu prezenta maturatiei , (reducerea densitatii celulare in profunzimea dermului ,dispersie uniforma si spatiere regulata a cuiburilor si celulelor printre benzile de colagen; cuiburile progresiv mai reduse pe masura avansarii in profunzime,, mai mici, cu melanocite unice la baza leziunii; celulele si nuclei diminueaza in marime cu adancimea . Exista situatii cand maturarea nevilor Spitz lipseste (in unele subtipuri) , ceea ce face diagnosticul diferential de melanom foarte dificil.. Aspectul pagetoid este mai putin frecvent decat in cazul melanomului, si atunci cand este evidentiat , are un caracter ordonat, de obicei in zona epidermica ce se

Scanned with OKEN Scanner

suprapune partii centrale a leziunii. Exista o uniformitate a aspectelor citologice in plan orizontal la nivel lezional, iar elementele mitotice de la nivel dermic sunt reduse, de obicei fara atipii(4)

Din punct de vedere citologic , celulele sunt epitelioide sau fuziforme; se remarca celule cu citoplasma opaca, poliangulare, romboidale; nuclei mai mari, cu cromatina uniform dispersata, nucleoli evidenti dar uniformi; uneori se descriu si forme bizare gigante, reniforme, multinucleate. Corpii Kamino sunt prezenti (zone eozinofilice la jonctiunea dermoepidermica).

In cazul melanomului, cel mai adesea demarcatia este slaba, terminandu-se intr-o singura celula; se remarca absenta maturarii, dezorganizare, spatii neregulate, cu extensie pagetoida frecventa, cu atingerea stratului granular, densitate celulara mare. Sunt caracteristice mitozele atipice ,cu localizare profunda in derm. Citoplasma poate fi insuficienta in celulele fusiforme, variabila, sau granulara, abundenta in formele epitelioide.

Sunt evidente, de asemenea, pleomorfism nuclear, raport nucleu/ citoplasma adesea crescut, hipercromatism, nucleoli multipli, membrana nucleara ingrosata

Evolutie , prognostic si tratament :

Evolutia propusa de Pizzicheta in 2002 intr-un studiu asupra nevilor Spitz si Reed (13)a fost aceea ca nevii sufera un process de transformare progresiva din modelul globular in cel cu prelungiri radiale , apoi intr-un model omogen,cu disparitia ulterioara a leziunii.Aceasta supozitie ar explica absenta sau raritatea extrema a acestor nevi la varstnici si tendinta lor de involutie graduala in timp.

In afara acestor leziuni cu aspect benign, ramane totusi problema cazurilor de granita, a formelor atipice, a erorilor de diagnosticare si lipsei unei conduite unitare in fata acestei patologii particulare. Exista rapoarte in literatura privind malignitatea asociata leziunilor Spitz sau Reed, dar pentru ca raritatea lor este extrema, se poate pune problema unei erori de interpretare si de fapt, leziunile sa fi fost melanoame. In cazurile in care totusi au fost depistate metastaze, acestea au fost localizate ganglionar si in contrast cu melanomul, pacientii au avut o evolutie benigna, fara aparitia altor metastaze la distanta. Evident, o perioada mai mare de monitorizare a acestor pacienti poate furniza informatii utile despre comportamentul in timp al acestor leziuni.

Pentru aceste situatii dubitative sunt de asemenea acceptati termenii de melanom cu deviatie minima sau neoplasm nevomelanocitar de granita, ca termeni si entitati diferite fata de melanom. Mai recent, tumorile melanocitare cu potential malign incert au fost incadrate intr-un grup separat, MELTUMP, cu trasaturi histopatologice distincte fata de entitatile benigne, dar si fata de grupul malign cert. Astfel, la momentul actual, exista situatii cand nici expertii nu pot preciza care poate fi evolutia grupului de tumori spitzoide. In evaluarea leziunilor incadrate in MELTUMP, se pare ca exista 3 criterii cu valoare predictiva: activitatea mitotica, mitoze in apropierea bazei, inflamatia. (11, 14) Chiar si asa suntem inca departe de definirea exacta a acestor forme intermediare si sunt necesare studii amanuntite, moleculare si date clinice mai complexe pentru a defini mai bine aceste leziuni.

In situatiile dubitative au fost propuse explorarile imunohistochimice (S100, Mart1/ Melan A, HMB45, tyrosinaza, p53, Mitf, Ki-67/MIB1, insa ele nu sunt specifice si necesita studii ulterioare pentru confirmare; orientativ, pot ajuta fiind intens pozitive in melanom si slab pozitive/ negative in leziunile nevice(15).

Scanned with OKEN Scanner

Conduita recomandata in cazul leziunilor atipice:

- Prezenta la adult a unei leziuni cu aspect Spitz sau Reed impune excizia chirurgicala si evaluare histopatologica
- Marginile de siguranta post excizionale nu sunt bine precizate in literatura, nu exista un consens,dar in situatiile incerte sau cu atipii marcate poate fi utila reexcizia in limite de siguranta.(12)
- Imaginea clinica si dermatoscopica pot ajuta histopatologul in alegerea zonei de studiu a piesei

Teste aditionale:

- Sunt utile in cazul situatiilor dubitative , pentru a ajuta diagnosticul diferential intre nev si melanom, fara e exista insa un panel sau un marker imunohistochimic cert diagnostic in spectrul leziunilor spitzoide
- Nevul Spitz comparativ cu melanomul exprima S100A6 puternic si difuz, HMB45 se exprima diferential ,mai proieminent in straturile superficial(persista in nivelurile dermice profunde in melanom), Ki67(index de proliferare atipica) se exprima in cateva celule(11)
- Analiza moleculara FISH (hibridizare fluorescenta in situ)a evidentiat aberatii cromozomiale in cromozomul 11p, arie care contine gena HRAS, ca o caracteristica a nevilor Spitz(8).Tumorile cu amplificari 11p au cateva caractere similare cu melanomul, incluzand marimea crescuta, desmoplazia, patern de crestere infiltrativ, componenta intradermica proieminenta, insa valoarea reala a acestui test in managementul cazurilor dificile necesita studii viitoare pentru precizare.

Desi mai usor de diagnosticat in ultimii ani datorita progresului dermatoscopiei , testelor genetice , imunohistochimice si moleculare, nevii Spitz, Reed, sau cu caractere de granite raman o provocare , mai ales in cazul leziunilor atipice; diagnosticul este de fapt, un cumul de date clinice, dermatoscopice, evolutive , impletite cu experienta histopatologului in evaluarea acestor tipuri speciale de leziuni. Melanomul, poate mima , prin aspectul sau clinic, un nev Spitz sau Reed, astfel ca un diagnosctic exact si un management adecvat, pot face diferenta intre benign si malign, intre viata si moarte.

Bibliografie:

1. Argenziano G., Scalvenzi M., Staibano S and al Dermatoscopic pitfalls in differentiating Spitz nevi from cutaneous melanoma. Br J Dermatol 1999 Nov ; 141(5): 788-93
2. Arps DP., Harms PW., Chan MP, Fullen DR. Rosette-like structures in the spectrum of spitzoid tumours . J Cutan Pathol .2013 Sep ; 40 (9): 788-95.doi: 10.1111/cup.12192. Epub 2013 Jun 29
3. Bar M., Tschandl P., Kittler H., Differentiation of pigmented Spitz nevi and Reed nevi by integration of dermatopathologic and dermatoscopic findings Dermatology Practical and Conceptual Jan 2012 vol 2, nr 1.
4. Bologna J. Spitz(spindle and epithelioid cell)nevus/tumor. ; Dermatology –Third Edition. Elsevier 2012 ;(1864-1866)
5. Dahlstrom E., Scolyer RA., Thomson J, Jain S. Spitz Naevus- diagnostic problems and their management implications. Pathology 2004 oct ; 36 (5): 452-7

Scanned with OKEN Scanner

6. Diaconeasa A, Boda D, Solovan C, Enescu DM, Vilcea AM, Zurac S. Histopathological features of Spitzoid lesions in different age groups. Rom J Morphol Embryol. 2013; 54(1):51-62
7. Ferrara G, Argenziano G., Soyer HP., Chimenti S and al.The spectrum of Spitz nevi: a clinicopathologic study of 83 cases. Arch Dermatol . 2005 Nov;141(11):1381-7.
8. Gerami P., Scolyer RA, Xu X and alRisk assessment for atypical spitzoid melanocytic neoplasm using FISH to identify chromosomal copy number aberrations. Am J Surg Pathol 2013 May;37(5):676-84.doi:10.1097/PAS.0b013e3182753de6
9. 9.Hafiji J., Rytina E, Burrows NP . The spectrum of spitzoid tumours . A clinical study. . Australas J Dermatol 2012 Aug;53(3):211-5. doi: 10.1111/j.1440-0960.2012.00902.x. Epub 2012 Jun 4.
10. Lazzeri D, Pieroni M., De Rosa M., Agostini T. J Atypical Spitz tumour with positive sentinel lymph node. J Plast Surg Hand Surg .2013 Jun ; 47(3):234-7.doi : 10.3109/2000656X.2012.730486.Epub 2012 Dec 4
11. Luo Su, Sepehr A., Tsao H. Spitz nevi and other Spitzoid lesions: Part I. Background and Diagnoses. J AM Acad Dermatol 2011 dec; 65 (6): 1073-84 doi: 10.1016/jaad 2011.04.040
12. Murphy ME, Boyer JD, Stashower ME, Zitelli JA. The surgical management of Spitz nevi. Murphy ME, Boyer JD, Stashower ME, Zitelli JA. Dermatol Surg. 2002 Nov;28(11):1065-9; discussion 1069.
13. Pizzichetta MA, Argenziano G., Grandi G,de Giacomi, Trevisan G, Soyer HP. Morphologic changes of a pigmented Spitz nevus assessed by dermoscopy. J AM Acad Dermatol. 2002 Jul;47(1):137-9.
14. Pusiol T, Morichetti D., Piscioli F, Zorzi MG Theory and practical application of superficial atypical melanocytic proliferations of uncertain significance (SAMPUS) and melanocytic tumours of uncertain malignant potential (MELTUMP) terminology: experience with second opinion consultation.Pathologica 2012 Apr;104(2):70-7.
15. Yoradjian A. and al .Spitz nevus and Reed nevus. An Bras Dermatol .2012; 87(3):349-59

Scanned with OKEN Scanner

Scanned with OKEN Scanner

Pentru vene fără complicații

detralex®

Micronizat fracțiune flavonoidică purificată micronizată

2 comprimate zilnic cronic

4 – 6 comprimate zilnic în criza hemoroidală

UIP Boston - 2013
XVII World Meeting of the International Union of Phlebology
September 8-13, 2013

"New international guidelines highlighted one treatment among all to relieve your patient from pain"
A. Nicolaides

„Noile ghiduri internaționale recomandă cel mai eficient tratament pentru reducerea durerii venoase la pacienții cu Boală Venoasă Cronică [1]"

1. Perrin M, Nicolaides A, The Updated International Guidelines on 'The Management of Chronic Venous Disorders of the Lower Limbs' and the Place of Venoactive Drugs, Int. Angiol 2013;32(suppl1):106–107

Denumirea comercială a medicamentului: DETRALEX 500 mg comprimate filmate. **Compoziția calitativă și cantitativă*:** Un comprimat filmat conține 500 mg fracțiune flavonoidică purificată micronizată, echivalent cu 450 mg diosmină (90%) și 50 mg hesperidină (10%). **Forma farmaceutică:** Comprimate filmate. Comprimate ovale, de culoarea somonului. **Indicații terapeutice:** DETRALEX este indicat la adulți. Tratamentul simptomelor legate de insuficiența veno-limfatică: senzație de greutate la nivelul picioarelor, durere, sindromul picioarelor neliniștite. Tratamentul simptomelor funcționale legate de criza hemoroidală. **Doze și mod de administrare*:** Doze: Adulți: În insuficiența veno-limfatică, doza recomandată este de 2 comprimate filmate DETRALEX pe zi, în două prize, la prânz și seara. În criza hemoroidală: 6 comprimate filmate DETRALEX pe zi, timp de 4 zile, apoi 4 comprimate filmate DETRALEX pe zi, timp de 3 zile. Copii și adolescenți: Siguranța și eficacitatea DETRALEX la copii și adolescenți cu vârsta sub 18 ani nu au fost încă stabilite. Mod de administrare: Se recomandă administrarea DETRALEX în timpul mesei. **Contraindicații*:** Hipersensibilitate la substanța activă sau la oricare dintre excipienți. **Atenționări și precauții speciale pentru utilizare*:** Administrarea acestui produs pentru tratamentul simptomatic al crizelor hemoroidale nu substituie tratamentul specific altor tulburări anale. Tratamentul trebuie să fie de scurtă durată. Dacă simptomele nu se ameliorează rapid, se impune examinarea proctologică, iar tratamentul trebuie revizuit. **Interacțiuni cu alte medicamente și alte forme de interactiune*:** Nu s-au efectuat studii privind interacțiunile. Cu toate acestea, luându-se în considerare experiența vastă după punerea pe piață a acestui produs, până la această dată nu au fost raportate interacțiuni cu alte medicamente. **Fertilitatea, sarcina și alăptarea*:** *Sarcina:* În diverse studii, nu au fost evidențiate efecte teratogene și nu s-au raportat reacții adverse la om. Medicamentul nu va fi prescris decât cu prudență la femeia gravidă. *Alăptarea:* Nu se cunoaște dacă fracțiunea flavonoidică este excretată în laptele matern. Decizia de continuare/întrerupere a alăptării sau de continuare/întrerupere a terapiei cu DETRALEX trebuie luată ținând cont de beneficiile alăptării pentru copil și de beneficiile terapiei cu DETRALEX pentru mamă. **Efecte asupra capacității de a conduce vehicule și de a folosi utilaje*:** Nu s-au efectuat studii privind efectele fracțiunii flavonoidice asupra capacității de a conduce vehicule și de a folosi utilaje. Cu toate acestea, datorită profilului de siguranță general al fracțiunii flavonoidice, DETRALEX nu are nici o influență sau are influență neglijabilă asupra capacității de a conduce vehicule sau de a folosi utilaje. **Reacții adverse*:** *Frecvente:* diaree, dispepsie, greață, vărsături. *Mai puțin frecvente:* colită. *Rare:* amețeală, cefalee, stare de indispozitie, erupții, prurit, urticarie. *Cu frecvență necunoscută:* edeme izolate ale feței, buzelor, pleoapelor. În mod excepțional: edem Quincke. **Supradozaj*:** Nu au fost raportate cazuri de supradozaj. Intervalul considerabil de dozaj terapeutic demonstrează faptul că riscul de intoxicație este practic nul. **Proprietăți*. Deținătorul autorizației de punere pe piață:** Les Laboratoires Servier, 50 rue Carnot, 92284 Surenes cedex, Franța. **Data reînnoirii autorizației:** Septembrie 2004. **Data revizuirii textului:** Februarie 2012. **Medicament eliberat pe bază de prescripție medicală P-6L.**

* Pentru informații complete, vă rugăm să consultați rezumatul caracteristicilor produsului. Acest material promoțional este destinat profesioniștilor din domeniul sănătății.

Servier Pharma
Str. Tipografilor nr.11-15, S-Park,
corpurile A1, LA. 1, A2. 1-LC. 1, etaj 3, sector 1, București
Tel: 021 528 52 80; Fax: 021 528 52 81; www.servier.ro

SERVIER
Life through Discovery

pellamar

Dr. Ionescu-Galineşti

Elimină coşurile
Calmează iritaţiile
Stabilizează excesul de sebum
Tonifică pielea
Efect antibacterian

Produse de specialitate pentru îngrijirea zilnică a tenului acneic

www.pellamar.com

Scanned with OKEN Scanner

HIDRADENITIS SUPPURATIVA. ABORDĂRI TERAPEUTICE, REZULTATE ŞI LIMITE

Gina Ticala

Hidradenitis supurativa(HS) se defineste ca o afectiune dermatologica cronica, inflamatorie, recurenta, debilitanta care intereseaza foliculul pilo-sebaceu, prezenta de obicei dupa pubertate. Se manifesta clinic prin leziuni profunde, dureroase in zonele cu glande apocrine, predominant axilare, inghinale, ano-genitale(First International HS Research Symposium, 2006, Dessau Germany).(10)

Incidenta HS se situeaza intre 1-4%, dar se considera a fi subestimata. Afectiunea apare mai frecvent la femei(raportul F/B=4/1) si 1/3 dintre pacienti prezinta istoric familial pentru HS.(1,10). Debutul bolii se situeaza de obicei intre 20-30 de ani.(10)

Simptomatologia subiectiva si obiectiva si evolutia recidivanta a leziunilor afecteaza semnificativ calitatea vietii pacientilor, mai mult ca psoriazisul sau dermatita atopica.(1)

Etiologia afectiunii nu este cunoscuta, dar exista o serie de ipoteze privind cauzele si factorii favorizanti ai bolii.

HS este o boala a foliculului pilar asociata cu inflamatie limfohistiocitara, reactie granulomatoasa, cu formarea de traiecte fistuloase si cicatrici. Glandele apocrine par sa fie afectate secundar.

Rolul factorilor genetici in aparitia bolii este sustinut de faptul ca aproximativ 1/3 dintre pacienti au antecedente familiale de HS, transmiterea fiind autosomal dominanta. Un studiu efectuat pe 6 familii de chinezi cu HS a demonstrat anomalii ale unei enzime transmembranare, gamma secretaza. (8)

Influenta factorilor hormonali poate fi luata in calcul avand in vedere ca HS apare mai frecvent la femei, mai frecvent cu ovar polichistic; se poate asocia cu hirsutism, cu accentuarea leziunilor premenstrual; in postmenopauza sau in sarcina simptomele se amelioreaza in cele mai multe cazuri. In unele cazuri s-au obtinut imbunatatiri cu tratamente antiandrogenice(ciproteron acetat, finestrid).(7,10)

Rolul factorului infectios este inca neclar. La nivelul leziunilor au fost evidentiati germeni ca Stafilococi si streptococi patogeni, Pseudomonas, Fusobacterii, Actinomicete, Chlamidia trachomatis, anaerobi sa.(8) Foarte frecvent, insa, se pune in evidenta doar flora comensala sau culturile raman sterile. O echipa de autori francezi a avansat teoria ca HS este o boala „autoinfectioasa" , declansata de flora comensala din pliuri, care devine patogena(oportunista), producand anomalii ale imunitatii locale.(8,9). Aceeasi autori ridica intrebarea daca nu cumva un astfel de mecanism nu ar fi valabil si in etiopatogenia unor afectiuni cu care HS se asociza uneori: boala Crohn, poliartrita reumatoida, spondilita anchilozanta, sindromul SAPHO, celulita disecanta a scalpului, pyoderma gangrenosum, boala Behcet.

Unele studii au adus date sugestive pentru o serie de disfunctii imunologice la nivelul foliculului pilo-sebaceu. S-a constatat, astfel, expresia crescuta a Toll-like 2

Scanned with OKEN Scanner

receptorilor in macrofage si celulele dendritice din derm(7), dar si niveluri scazute ale IL22, IL20, IL2, IL4, IL5, IFN, ICAM 1, IL6, ribonucleazei 7, betadefensinei 3 sau niveluri crescute ale IL10, TNF, IL1, IL12, IL 23.(8)

Ca factori favorizanti ai evolutiei si agravarii HS au fost mentionati obezitatea si fumatul.

Examenul **histopatologic** al leziunilor de HS arata aspecte de hiperkeratoza si ocluzie foliculara, hiperplazie epidermica, infiltrat inflamator subepidermic inter si perifolicular, formatiuni granulomatoase, abcese, fistule; in 1/3 din cazuri este prezenta inflamatia glandelor apocrine; in stadii avansate apare fibroza sau chiar necroza tesutului gras.

Aspectul clinic al HS este polimorf.

Criteriile de diagnostic cuprind 3 elemente(2):

1. Leziunile tipice: noduli profunzi, durerosi, abcese, fistule, cicatrici, bride, pliuri cutanate, chisturi
2. Topografia tipica: zone predilect afectate – pliurile axilare, inghinale, perineale si perianale, dar si regiunile intermamare, submamare, pubiana, ceafa, scalp, retorauricular(10)
3. Evolutia cronica recurenta

Stadializarea **Hurley** a HS pe criterii clinico-evolutive si de severitate cuprinde:

- Stadiul **Hurley 1**: unul sau mai multe abcese fara traiecte sinuoase sau cicatrici
- Stadiul **Hurley 2**: unul sau mai multe abcese separate cu formarea de traiecte sinuoase sau cicatrici
- Stadiul **Hurley 3**: multiple fistule si abcese interconectate

In evolutia cronica recidivanta si extensiva a HS pot sa apara **complicatii** sistemice cum ar fi septicemia, abcese peridurale, anemii sau complicatii locale ca cicatricile, stricturi uretrale, anale, limfedem, carcinoame spinocelulare, deformari ale regiunilor afectate.(10,2) Afectarea semnificativa a indicelui de calitate a vietii conduce la cresterea incidentiei depresiei la pacientii cu HS. Un studiu pe 211 pacienti cu HS comparativ cu 233 pacienti cu alte afectiuni dermatologice a aratat faptul ca la subiectii cu HS depresia a fost diagnosticata la 9% dintre acestia, fata de 6% in grupul de control si 4% in populatia generala. (6)

In studiile efectuate pentru evaluarea pacientilor cu HS a fost utilizat scorul Sartorius(10) care cuprinde urmatoarele elemente:

1. Numarul de regiuni afectate
2. Numarul de leziuni(noduli, fistule)/regiune
3. Cea mai lunga distanta dintre 2 leziuni relevante(<5cm, 5-10cm, >10cm)
4. Toate leziunile sunt separate de zone sanatoase(da/nu)

Tratamentul HS nu este bine standardizat. Raspunsul terapeutic al pacientilor la diferitele metode terapeutice este diferit si individualizat.

Masurile igieno-dietetice vor cuprinde scaderea in greutate si renuntarea la fumat.

Tratamentul local consta in aplicarea de clindamicina topic injectari cu triamcinolon acetonid, peelinguri cu rezorcinol 15% pentru leziunile ocluzive.(2) S-a comunicat un caz in care toxina botulinica s-a dovedit eficienta in tratametul leziunilor axilare.

Arsenalul de terapii generale este foarte larg, cuprinzand medicatii utilizate cu

Scanned with OKEN Scanner

mai mult sau mai putin succes pe grupuri de zeci de pacienti sau doar pe cate un pacient.

Antibioticele reprezinta o clasa mult utilizata in tratamentul HS, chiar daca implicarea infectiei bacteriene in etiologia bolii este controversata. Au fost utilizate:

- Clindamicina 300mg x2 /zi
- Rifampicina 300mg x 2/zi
- Asocierea clindamicina + rifampicina
- Minociclina 100mg/zi
- Ertapenem 1g/zi 6-8 saptamani in stadiul Hurley III(8)
- Ceftriaxone 1g/zi 3 saptamani, urmata de Rifampicina10mg/kgc/zi + Moxifloxacina 400mg/zi + Metronidazol 500mg x3/zi 3 saptamani, apoi Rifampicina + moxifloxacina 3-4 saptamani, apoi Bactrim 400/80mg/zi sau Doxiciclina 100mg/zi 1 an in stadiul Hurley II(8)
- Pyostacina 3g/zi 3saptamani +/- Metronidazol 1,5g/zi 4 saptamani in puseu acut de recidiva(8)

Un studiu efectuat pe 25 de pacienti cu HS tratati cu metformin pe o perioada de 24 de saptamani a evidentiat scaderea semnificativa a scorului DLQI si a scorului Sartorius la 19 dontre subiecti. Dozele de Metformin utilizate au fost de 500mg/zi in prima saptamana, 500mg x 2/zi in a doua saptamana si 500mg x 3/zi din saptamana a treia.(7)

Cu rezultate inconstante s-au mai utilizat: ciproteron acetat sau etinilestradiol, corticosteroizi, metotrexat, dapsone, azatioprina, ciclosporina, imunoglobulina umana, gluconat de zinc. Tratamentul cu isotretinoin nu s-a dovedit eficient.

S-au raportat rezultate terapeutice incurajatoare cu medicatia anti TNF alfa: infliximab, etanercept, adalimumab, ustekinumab.(3) Cresterea TNF alfa respectiv a IL12 si IL23 la pacientii cu HS explica ameliorarea simptomelor consecutiv taratmentelor biologice. Lipsa indicatiei specifice si pretul acestor terapii fac, insa, prohibita utilizarea lor la majoritatea pacientilor din tara noastra.

Tratamentul chirurgical se adreseaza fie leziunilor acutizate(incizii, drenaj) fie cicatricilor si traiectelor fistuloase(excizii limitate sau extinse la 1-3 cm in tesut sanatos care pot fi urmate de sutura sau grefa cutanata; marsupializarea fistulelor). Tratamentul chirurgical se poate dovedi eficient la 2/3 din cazuri. (4)

Laserele ablative CO2 se pot utiliza in tratamentul chirurgical al leziunilor din HS. Laserele nonablative ndYAG, dioda pot ameliora durerea, disconfortul si cicatricile din HS.

Sau mai folosit terapia cu radiofrecventa, lumina intens pulsata, terapia fotodinamica, crioterapia.

Ca o concuzie, HS reprezinta o afectiune dermatologica care are inca multe necunoscute. Tratamentul acestei boli trebuie sa fie individualizat si de multe ori necesita tatonari si schimbari ale strategiei terapeutice care pot pune la grea incercare rabdarea atat a bolnavului cat si a medicului. Dorinta de a imbunatati calitatea vietii pacientului cu HS trebuie sa ne sustina in efortul nostru de a persevera in cautarea solutiei optime de tratament.

Din aceasta dorinta am incercat sa expun datele gasite in literatura de specialitate despre caile de abordare terapeutica a HS.

Scanned with OKEN Scanner

Bibliografie:

1. Laser and light based treatments of Hidradenitis Suppurativa, Marjorie F Yang @all, Medscape CME Released 03/27/2012
2. Current and Future Treatments of Hidradenitis Suppurativa, Shiva Yazdanyar @all, Medscape 06/01/2010
3. Experience with Ustekinumab for the treatment of moderate to severe Hidradenitis suppurativa, W P Gulliver @all, JEADV vol 36, nr 7, July 2012
4. Mild to moderate Hidradenitis suppurativa treated with lacal incision and primary slosure, D C van Rappard @all, JEADV vol 36, nr 7, july 2012
5. Metformin in Dermatology: an overview, D Badr @all, JEADV vol 27, nr 11, nov 2013
6. Depression in patients with Hidradenitis suppurativa, A J Onderdijk @all, JEADV vol 27, nr 4, april 2013
7. Metformin for the Treatment of Hidradenitis suppurativa: a little help along the way, R Vendolini @all, Jeadv, vol 27, nr 9, sept 2013
8. Maladie Verneuil, quoi de neuf en mai 2012, Aude Nassif, Centre d"Infectiologie Necker-Pasteur(personal)
9. Efficacy of Rifampicine-Moxifloxacine-Metronidazol Combination Therapy in Hidradenitis suppurativa, Olivier Join-Lambert @all, Dermatology 2011, 223,4,349
10. Fitzpatrick's Dermatology in General Medicine, eight edition

Scanned with OKEN Scanner

MANIFESTĂRI CUTANATE SPECIFICE ÎN LIMFOAME ŞI LEUCEMII

Georgeta Dabija

Limfoamele maligne definesc un ansamblu heterogen de proliferări neoplazice limfoide. Se impart în două mari grupuri: boala Hodgkin şi limfoame maligne non-hodgkiniene. În raport cu tipul celular al proliferării maligne monoclonale, limfoamele maligne non- hodgkiniene se subîmpart în limfoame maligne cu celule B şi limfoame maligne cu celule T şi NK.

Limfoamele maligne non-hodkiniene sunt cele mai frecvente hemopatii maligne şi au o incidenţă în creştere constantă.

Spre deosebire de boala Hodgkin, limfoamele maligne non-hodgkiniene au o origine multicentrică, afectează mai multe teritorii ganglionare, cu implicarea relativ frecventă a ariilor extraganglionare, inclusiv a pielii.

Limfoamele cutanate primitive se caracterizează prin iniţierea proliferării la nivelul tegumentelor, ulterior procesul poate rămâne localizat sau se extinde la alte organe limfoide sau nelimfoide şi invadează sângele periferic.

Manifestările cutanate specifice sunt expresia infiltrării cu celule maligne a epidermului, dermului sau ţesutului gras subcutanat. În raport cu gradul şi profunzimea interesării tegumentului se descriu papule, plăci, noduli sau ulcere.

Leziunile cutanate specifice reprezintă modalitatea de debut în limfoamele cutanate primitive.

În limfoamele sistemice şi leucemii, leziunile cutanate sunt secundare, se instalează tardiv în evoluţia bolii şi au o frecvenţă redusă.

Excepţii:

- *Debut cutanat la 5% din totalul de 1800 de pacienţi raportaţi cu boala Hodgkin*[1].
- *Sindrom de leucemie cutanată aleucemică (leziunile cutanate preced faza leucemică) mai ales în leucemia acută mieloblastică, şi foarte rar în leucemia acută limfoblastică.*

Menţionăm:

- *Leziunile cutanate specifice, spre deosebire de cele secundare, deşi identice histopatologic, sunt complet diferite ca evoluţie clinică, prognostic şi abordare terapeutică.*

[1] Fernandez-Flores A. "The early reports on cutaneous involvement of Hodgkin lymphoma", American Journal Dermatopathology no. 31, 2009

Scanned with OKEN Scanner

Clasificarea limfoamelor[2]

Limfoame cutanate T primitive	**Limfoame cutanate B primitive**
Forme indolente (5 ani supravieţuire > 75%)	Forme indolente (5 ani supravieţuire > 95%)
➢ Mycosis fungoides ➢ Mycosis fungoides – variante ❖ Mycosis fungoides folicular (mucinoza foliculară) ❖ Reticuloza pagetoidă ❖ Piele laxă granulomatoasă ➢ Afecţiuni limfoproliferative cutanate CD30+ ❖ Limfom cutanat T cu celule mari CD30+ anaplastic, imunoblastic, pleomorf ❖ Papuloza limfomatiodă	➢ Limfomul cu celule centro-foliculare ➢ Limfomul cu celule din zona marginală B
Forme agresive (5 ani supravieţuire < 25%)	Forme intermediare (5 ani supravieţuire 50–65%)
➢ Sindromul Sezary ➢ Limfom malign non-hodgkinian T cu celule mari CD30- imunoblastic, pleomorfic	➢ Limfom malign non-hodgkinian cu celule mari B al piciorului
Forme provizorii	Forme provizorii
➢ Paniculita subcutanată ➢ Limfom malign non-hodgkinian T pleomorfic de volum mediu sau mic	➢ Limfom malign non-hodgkinian cu celule mari B intravascular ➢ Plasmocitom

După Molina A. şi col.

Limfoame cutanate T primitive
Forme indolente
❋ Mycosis fungoides

Definiţie: este cea mai frecventă formă de limfom cutanat primitv cu celule T.
- ✓ asociază în general o evoluţie clinică indolentă.
- ✓ reprezintă o proliferare malignă a limfocitelor T mature cu memorie Th, fenotip CD4+, CD45RO+[3]

Epidemiologie: incidenţă circa 1000 cazuri noi pe an - United States
- ✓ reprezintă 1,5% din totalul limfoamelor
- ✓ raportul bărbaţi / femei - 2 / 1
- ✓ vârsta medie 55 de ani, poate surveni la orice vârstă, inclusiv la copii

[2] European Organisation to Research of Treatment of Cancer
[3] Marshall A. Lichtmann & others "Williams Manual of Hematology", Eight Edition, 2010

Scanned with OKEN Scanner

Manifestări clinice:

I. Stadiu premicotic – durează luni sau ani (7 ani – 35 ani)

Se defineşte prin următoarele criterii:

♦ Anamnestic

o prurit constant – poate fi unica manifestare a bolii ce anticipează cu ani erupţia cutanată

o răspuns incomplet la corticosteroizii topici

o recurenţă la întreuperea tratamentului

♦ Morfologia leziunilor

Leziunile cutanate pot fi:

o eczematiforme – mimează o eczemă de contact, numulară, atopică, asteatotică sau fotoindusă

o psoriaziforme

o poikilodermice (atrofie în "foiţă de ţigară", hipo-hiperpigmentaţie, telangiectazii), expresia clinică a parapsoriazisului în plăci mari poikilodermic sau lichenoid (adaugă la poikilodermie papule lichenoide, cu dispoziţie în reţea)

Observaţie:

• *În poikilodermia din mycosisul fungoid predomină atrofia, în contrast cu poikilodemiile secundare (lupus eritematos, sclerodermie, dermatomiozită, lichen plan), unde frapează discromia*

♦ Numărul leziunilor

Se descriu leziuni multiple cu sedii diferite

Menţionăm:

• *Se citează o formă de mycosis fungoid unilezional, ce pretează la confuzii cu: eczemă numulară, lichen simplex cronic, eritem cronic migrator, tinea corporis.*

♦ Distribuţia leziunilor

Leziunile se dispun iniţial în zonele acoperite: pe trunchi, sub talie (fese, abdomen – în "costum de baie"), pe flancuri, sâni, feţete interne ale coapselor, braţelor, periaxilar, ulterior se generalizează

Menţionăm:

• *Persistenţa plăcilor poikilodermic în zonele acoperite, în special pe fese, sugerează clinic diagnosticul de mycosis fungoid, până la confirmarea bioptică ulterioară, indubitabilă.*

♦ Examenul histopatologic

Este dificil în stadiul premicotic, trebuie diferenţiat de alte afecţiuni inflamatorii şi/sau neoplazice.

Sunt necesare multiple biopsii din leziuni variate.

Vizualizează: infiltrat limfocitar superficial, epidermotropism fără spongioză, atipii limfocitare, celule cu nuclei măriţi de volum, hipercromi, contur neregulat, cerebriform (celule mycosis, sau Lutzner sau Sezary).

Observaţie:

• *Se opreşte tratamentul topic şi sistemic imunosupresor cu 2 – 4 săptămâni înaintea efectuării biopsiei cutanate.*

Scanned with OKEN Scanner

Algoritm pentru diagnosticul stadiului premicotic[4]

Sunt necesare 4 puncte pentru diagnostic, obţinute prin însumarea notării criteriilor clinice, histopatologice, de biologie moleculară şi imunopatologice.

Criteriu	Scor
Clinic	
✓ De bază Persistenţa şi/sau progresia petelor sau plăcilor	2 puncte pentru criteriu de bază şi două criterii adiţionale
✓ Adiţional 1. Localizare în zone acoperite 2. Forme şi mărimi variate 3. Poikilodermie	1 punct pentru criteriu de bază şi un criteriu adiţional
Histopatologie	
✓ De bază Infiltrat limfoid superficial	2 puncte pentru criteriu de bază şi două criterii adiţionale
✓ Adiţional 1. Epidermotropism fără spongioză 2. Atipii limfoide	1 punct pentru criteriu de bază şi un criteriu adiţional
Biologie moleculară (analiza rearanjării genelor receptorului celulelor T)	
1. Pattern-ul clonal al celulei T - analizat prin polymerase chain reaction	1 punct pentru clonalitate
Imunofenotipare	
1. < 50% CD2+, CD3+ şi/sau CD5+ cel. T 2. < 10% CD7+ cel. T 3. Discordanţă dermoepidermică CD2, CD3, CD5 sau CD7	1 punct pentru unul sau mai multe criterii

II. Stadiul în plăci

- prurit intens, intolerabil
- plăcile preexistente coexistă cu plăci noi, devin infiltrate, net delimitate, scuamoase, roşii-cafenii, confluează în placarde inelare, arciforme, serpiginoase cu tendinţă la vindecare centrală şi evoluţie periferică
- interesează zone limitate sau suprafeţe extinse ale corpului
- limfadenopatie superficială
- examenul histopatologic
  - epidermotropismul este mai accentuat ca în stadiul 1
  - microabcese Pautrier intraepidermice
  - infiltrat difuz în dermul superficial, în bandă sau insular în dermul profund

III. Stadiul tumoral

- tumorile se dezvoltă pe plăcile preexistente, pe fond eritrodermic sau pe tegument normal – de "novo"
- prezintă forme şi dimensiuni variate
- evoluţie spre necroză şi ulceraţie

[4] Habif P.Thomas "Clinical Dermathology Fifth Edition", 2010

Scanned with OKEN Scanner

– limfadenopatie profundă, metastaze tumorale viscerale – splină, plămâni, tract gastro-intestinal

– examenul histopatologic

– epidermotropismul se pierde odată cu evoluţia în stadiul tumoral

– infiltratul dermic devine difuz, profuz, mixt (limfocite, eozinofile, plasmocite, celule mycosis)

– atipii celulare, nucleare, mitoze, celule blastice cu nuclei proeminenţi şi forme intermediare

Observatie:

• *Nu există o demarcaţie strictă între cele 3 stadii, pacienţii având concomitent mai multe tipuri de leziuni.*

Mycosis fungoides – stadializare în funcţie de extensie[5]

– Stadiul I – boală limitată la piele – are o evoluţie lentă de până la 30 ani

– Stadiul II – prezenţa şi a limfadenopatiei, fără confirmare bioptică a implicării ganglionare

– Stadiul III – cu implicare ganglionară dovedită

– Stadiul IV – cu visceralizare

Clasificarea TNM a mycosis-ului fungoid[6]

TNMB	TNM
Tumora primitivă (T) Pete sau plăci limitate < 10% din suprafaţa corpului Pete şi plăci generalizate > 10% din suprafaţa corpului Tumori cutanate (una sau mai multe) Eritrodermie generalizată (cu sau fără pete, plăci sau tumori)	Stadiu IA T1, N0, M0 Stadiu IB T2, N0, M0 Stadiu IIA T1-T2, N1, M0 Stadiu IIB T3, N0-N1, M0 Stadiu IIIA T4, N0, M0 Stadiu IIIB T4, N1, M0 Stadiu IVA T1-T4, N2, M0 T1-T4, N3, M0 Stadiu IVB T1-T4, N0, M1 T1-T4, N1, M1 T1-T4, N2, M1 T1-T4, N3, M1
Adenopatii periferice (N) N0 Adenopatii periferice absente N1. Ganglioni măriţi clinic fără modificări histologice şi patologice sugestive pentru limfom N2. Ganglioni nemăriţi de volum clinic cu modificări histologice şi patologice pozitive pentru limfom N3. Ganglioni măriţi clinic cu interesare histologică şi patologică sugestive pentru limfom	
Metastază la distanţă (M) M0. Fără metastază M1. Metastază visceralăprezentă	
Interesarea circulaţiei (B) B0. Fără celule atipice circulante < 1000 celule Sezary CD4+/CD7-/ml B1. Celule circulante atipice <= 1000 celule Sezary CD4+/CD7-/ml B2. Interesare leucemică număr absolut de celule Sezary >= 1000 celule / ul (CD4/CD8 >= 10)	

The American Joint Committee on Cancer (AJCC) Fungoides

[5] Dănăilă Cătălin, Dăscălescu Angela "Hematologie Patologia Neoplazică Elemente de Dagnostic şi Tratament", Ed. Junimea, 2011

[6] Habif P.Thomas "Clinical Dermathology", 5'th Edition, 2010

Scanned with OKEN Scanner

❋ Mycosis fungoides folicular

Definiţie: reprezintă o formă distinctă de mycosis fungoides.
caracterizate prin papule şi plăci foliculare, alopecie.

Histopatologic: infiltrat folicular cu celule T atipice, degenerescenţă mucinoasă a foliculilor piloşi

Clasificare: se descriu două forme
- mycosis fungoides folicular
- alopecia mucinoasă – forma benignă inflamatorie

Tablou clinic: comun celor două variante
- prurit sever
- papule foliculare şi plăci eritematoase infiltrate, localizate pe faţă, scalp, trunchi, membre
- alopecie
- leziuni acneiforme, comedoane gigante, mucinoree – rareori

Mycosis fungoides folicular Alopecie mucinoasă

✓ Clinic – multiple leziuni	✓ Clinic – număr redus de leziuni
Adulţi > 40 ani	Tineri < 40 ani
✓ Histopatologic – infiltrat tumoral folicular, depuneri de mucină între celulele epiteliului folicular	✓ Histopatologic – infiltrat inflamator cu celule T fără atipii, depuneri de mucină înafara bulbului pilos
✓ Analiza imunofenotipică şi citogenetică – identică în ambele forme –limfocite T CD3+, CD4+, CD8- –rearanjare clonală a genelor TCR, *Observaţie: Limfocitele T CD30+/CD30- când sunt prezente acociază un prognostic rezevat*	
✓ Evoluţie - asemănătoare cu mycosis-ul fungoid - 5 ani spravieţuire 81% - 10 ani supravieţuire 36% (Rook)	✓ Evoluţie - benignă, remisiuni până la 1 an
✓ Tratament - local ca în stadiul premicotic - sistemic: interferon alfa, retinoizi, iradiere cu fascicul de electroni în cazurile rezistente	✓ Tratament - Dapsonă *Observaţie*: • *Alopecia mucinoasă se întâlneşte şi în alte dermatoze inflamatorii*

Menţionăm:

- *Mycosis-ul fungoides folicular şi alopecia mucinoasă reprezintă afecţiuni ce aparţin aceluiaşi spectru de boală – au aceeaşi expresie imunofenotipică şi citogenetică.*

Scanned with OKEN Scanner

❋ Reticuloza pagetoidă

Prezintă două forme:

– Forma localizată (Woringer – Kolopp)
- afectează adultul tânăr
- placă unică psoriaziformă sau keratozică, persistentă
- localizată acral
- asimptomatică
- evoluţie lent progresivă
- tratament: excizie chirurgicală, radioterapie locală

Observaţie:

• *Leziune singulară, nu prezintă alte determinări cutanate sau extracutanate.*

– Forma diseminată (Kettron – Goodman)
- multiple leziuni
- forma agresivă
- histopatologic epiderm acantotic, epidermotropism extensiv, infiltrat masiv cu celule mononucleare mari, palide
- imunofenotipaj, limfocite T CD8+
- citogenetică, rearanjare clonală a genelor TCR
- este asimilat cu un limfom cu celule T CD8+ epidermotropic

❋ Pielea laxă granulomatoasă
- este o formă rară
- piele eritematoasă laxă, dezvoltă falduri suplimentare, axilar, inghinal
- histopatologic: epidermotropism cu limfocite atipice asemănător mycosis-ului fungoid, infiltrat granulomatos dermic cu distrucţia ţesutului elastic – elastoliză
- infiltratul granulomatos poate fi găsit şi în ganglioni sau splină
- imunofenotipaj: limfocite CD3+, CD4+, CD8- (ca în mycosis fungoides)
- citogenetică, rearanjare clonală a genelor TCR
- tratament ineficient

❋ Limfom cutanat cu celule mari CD30+

Definiţie: se caracterizează prin celule mari CD30+

✓ antecedente negative de boli limfoproliferative maligne
✓ celularitatea variată (celule anaplastice, imunoblastice şi pleomorfe), are aceeaşi expresie clinică şi evolutivă

Clinic: leziune unică sau leziuni multiple grupate loco-regional

✓ noduli şi tumori roşii-brune ulcerate secundar
✓ afectarea ganglionilor locali
✓ interesează adulţii, rareori copiii

Histopatologic: infiltrat nodular epidermotropic cu celule mari atipice
Imunofenotipaj: celule mari CD30+ 75%
Citogenetică: rearanjarea clonală a genelor TCR

Scanned with OKEN Scanner

Tratament: leziune unică - radioterapie locală
leziuni multiple - PUVA + IFN alfa
- chimioterapie
Prognostic: 5 ani supravieţuire 90%

❋ Papuloza limfomatoidă
Definiţie: este o afecţiune cronică, diseminată, recurentă caracterizată prin leziuni papulo- eritematoase care evoluează cu necroză şi ulceraţie centrală.

Clinic: aminteşte de pitiriazis lichenoid şi varioliform acut.
- ✓ se vindecă spontan cu cicatrice atrofice.
- ✓ se localizează pe trunchi şi membre
- ✓ afectează mai ales adulţii
- ✓ evoluează în pusee, etalate în ani

Histopatologic: relativă pierdere a epidermotropismului şi a acceselor Pautrier
- ✓ derm infiltrat inflamator mixt cu numeroase atipii
- ✓ limfocite, eozinofile, neutrofile, hematii libere

Imunofenotipaj: 3 subtipuri
A. predomină celule mari, atipice CD30+ sau KI-1 ca în boala Hodgkin
B. celule mici atipice cu nuclei hiperconvulaţi, Sezary-like
C. cuiburi de celule mari sugerează un limfom anaplastic cu celule mari CD30+
Citogenetică: rearanjarea clonală a genelor TCR
Evoluţie: între 5 – 50% dintre pacienţi, dezvoltă un limfom malign
Tratament: deşi papuloza limfomatoidă este considerată un limfom indolent, tratamentul este intensiv; principalii agenţi terapeutici sunt: corticosteroizi topici, tetraciclină, eritromicină, fototerapie, metotrexat în doze mici

Observaţie:
- *Dimensiunile celulelor atipice au valoare predictivă asupra evoluţiei ulterioare. Celulele mici anticipează mycosis-ul fungoid, celulele mari boala Hodgkin ori limfom cu celule T mari anaplastice.*

Forme agresive
❋ Sindrom Sezary
Definiţie: reprezintă forma leucemică a mycosis-ului fungoid
- ✓ se caracterizează prin triada: eritrodermie + limfadenopatie + celule Sezary (celule mononucleare atipice, cu nuclei cerebriformi, circulante)

Clinic: prurit intens, poate conduce la ideaţie suicidară
- ✓ tegumente eritematoase, infiltrate, acoperite sau nu de scuame, cu zone întinse de
- ✓ lichenificare şi exfoliere
- ✓ interesează 80% din suprafaţa corpului
- ✓ se descriu insule simetrice de tegument aparent sănătos – pliurile abdominale,

Scanned with OKEN Scanner

- ✓ antecubitale, „semnul şezlongului"
- ✓ pot dezvolta tumori
- ✓ keratodermie palmo-plantară
- ✓ ectropion
- ✓ alopecie
- ✓ distrofii ungheale
- ✓ limfadenopatie generalizată

Histopatologic: infiltrat asemănător celui din mycosis fungoides
Imunofenotipic: raportul CD4/CD8 > 10, CD7 > 40%,celule Sezary CD3+,CD4+,CD7-,CD26-
Diagnostic pozitiv:
criteriu[7] > 5% celule Sezary dintre 100 limfocite, pe frotiu periferic
> 20% celule Sezary din totalul limfocitelor circulante
peste 1000 celule Sezary / mm^3 în valoare absolută

Menţionăm:
- *În sindromul Sezary formula leucocitară poate fi normală, analiza morfologică pe frotiul periferic semnează diagnosticul.*

Observaţie:
- *Celule mononucleare cerebriforme Sezary-like se întâlnesc şi în alte afecţiuni inflamatorii dar, în număr redus, reticuloid actinic, eritrodermii associate eczemei sau psoriazisului, reacţii severe la medicamente.*

❋ Limfom cutanat cu celule mari CD30-
Definiţie: este un limfom cu limfocite atipice CD30- caracterizat clinic prin plăci şi noduli

Evoluţie: severă
Prognostic: rezervat
5 ani supravieţuire 20 – 30%

Forme provizorii

❋ Paniculita subcutanată
Definiţie: limfom cu celule T citotoxice, reprezintă sub 1% din limfoamele non-hodgkiniene
afectează mai ales tinerii
repartiţie egală pe sexe

Clinic: plăci şi noduli subcutanaţi, interesează mai ales membrele inferioare, mai rar trunchiul, simptome B anamnestic (febră peste 38°C, transpiraţii nocturne sau vesperale, scădere ponderală > 10% din greutatea corpului, în mai puţin de 6 luni)

[7] Rook, Arthur "Rook's Textbook of Dermatology", Volumes 1-4, 2004

Scanned with OKEN Scanner

- ✓ sindromul hemofagocitic manifest, însoţeşte evoluţia bolii, febră înaltă, pancitopenie
- ✓ progresivă – pe minimum 2 linii celulare, hepato-splenomegalie

Histopatologic: infiltrat inflamator subcutanat mixt
dispunerea celulelor T neoplazice în jurul celulelor adipoase în cadru de ramă este patognomonică

Imunofenotipaj: celule T CD8+, enzime TIA-1, perforin, granzyme B şi αβ TCR
Citogenetică: în 25% din cazuri CD4-, CD8-, CD56+ şi γδ TCR

Tratament: radioterapie + chimioterapie, remisiune de scurtă durată
Prognostic: rezervat

❋ Limfom cutanat T pleomorfic de volum mic sau mediu
Definiţie: o proliferare neoplazică a celulelor T mici şi medii la nivel cutanat .
Clinic: papule sau noduli roşii purpurii şi poate afecta orice zonă

Histopatologic: infiltrat nodular dens difuz cu celule pleomorfe mici şi medii atât în derm cât şi
în ţesutul cutanat
absenţa celulelor cerebriforme exclude mycosis-ul fungoid
Imunofenotipaj: celule T-helper
celule CD8+ - varianta agresivă
Tratament: leziunile solitare – radioterapie locală
leziuni diseminate – PUVA – terapie + IFN – alfa
Prognostic: 5 ani supravieţuire 60 – 90 %

Limfoame cutanate primitive cu celule B
Forme indolente

❋ Limfom cu celule centro-foliculare
Definiţie: formă indolentă de limfom cutanat cu celule B
- ✓ proliferare neoplazică clonară a centrocitelor şi centroblastelor cu formare de centri germinativi

Clinic: papule solitare sau grupate, noduli sau tumori localizate pe cap, gât şi trunchi
Histopatologic: infiltrat nodular în dermul reticular şi ţesutul gras subcutanat (centrocite, centroblaşti şi multe celule T reactive)
Imunofenotipaj: CD19+, CD20+, CD22+, CD79A+
Citogenetică: rearanjare clonală a imunoglobulinelor cu lanţ greu
- ✓ bcl-6+ în celulele centrului folicular
- ✓ bcl-2 în număr redus

Tratament: radioterapie superficială în leziuni multiple recurente
- ✓ chimioterapie în boală extensivă cu determinări sistemice
- ✓ excizie chirurgicală + radioterapie locală preventivă în leziunea solitară

Scanned with OKEN Scanner

❋ Limfom cu celule din zona marginală B

Definiţie: o formă indolentă de limfom cutanat cu celule B caracterizat prin proliferare neoplazică cu celule mici, limfoplasmocitoide şi plasmocite din zona marginală a centrului folicular

Clinic: papule, plăci şi noduli roşii-violacee localizaţi pe trunchi şi pe membrele superioare

- ✓ vârsta 55 de ani
- ✓ incidenţa mai mare la femei

Histopatologic: infiltrat dens sau difuz fără epidermotropism
hiperplazia centrilor germinativi
Imunofenotipaj: CD20+, CD79A+, CD5-, CD10-, bcl-6-
Tratament: radioterapia (de primă intenţie)
agenţi biologici (interferon alfa, anticorpi monoclonali anti-CD20 care pot fi administraţi în boala diseminată)
Prognostic: 5 ani supravieţuire în 100% din cazuri

Forme intermediare

❋ Limfom cutanat cu celule mari B al piciorului
Definiţie: proliferare a celulelor mari B constituite din centroblaşti şi imunoblaşti
Clinic: afectează persoanele în vârstă
predomină la femei
sunt leziuni solitare sau multifocar
plăci şi tumori violacee localizate pe membrele inferioare ce ulcerează în timp
pretează la confuzie cu ulcerul venos

Observaţie:

- *Rareori leziunile cutanate pot interesa şi alte sedii.*

Histopatologic: infiltrat nonepidermotropic cu celule mari de
tip centroblaştilor şi imunoblaştilor, limfocite T reactive
Imunofenotipaj: CD19, CD20, CD22, CD79A+
Citogenetică: bcl-2+ cu rearanjarea clonală a imunoglobulinelor, bcl-6,mielom multiplu-1
şi interferon reglator factor-4
Tratament: radioterapie – leziuni izolate
chimioterapie + imunoterapie – leziuni multiple

Forme provizorii

❋ Limfom cutanat cu celule mari B intravasculare
Definiţie: proliferare a celulelor neoplazice dermice în vasele de sânge dermice subcutanate
Histopatologic: infiltrat atipic extravascular
Clinic: plăci îndurate violacee pe membrele inferioare sau trunchi

Scanned with OKEN Scanner

uneori mimează o paniculită
Tratament: polichimioterapie

❋ Plasmocitomul
Definiţie: o proliferare a plasmocitelor fără evidenţierea unui mielom multiplu.
Clinic: leziuni solitare sau multiple sub formă de noduli violacei
doar în 4% este afectată iniţial pielea
Histopatologic: infiltrat dermic cu plasmocite mature forme atipice şi, uneori, forme nucleate
Imunofenotipaj: celule CD38+, CD19- şi CD20-
Citogenetică: rearanjarea genelor cu imunoglobuline clonale cu lanţuri κ şi λ uşoare
Tratament: răspunde la excizie chirurgicală şi/sau radioterapie

Bilanţul de extensie
Odată diagnosticul pozitiv precizat, se impune efectuarea bilanţului de extensie al bolii, care
permite:
- stadializarea anatomo-clinică
- stabilirea factorilor prognostici
- elaborarea conduitei terapeutice

Acest lucru presupune o anamneză riguroasă, un examen clinic complet, teste biologice ţintite, examinări imagistice adaptate.

Anamneza permite identificarea factorilor de risc:
- infecţii cu HIV, antecedente infecţioase
- boli autoimune
- tratamente imunosupresoare
- prezenţa semnelor B:

a. febră peste 38°
b. transpiraţii nocturne sau vesperale
c. scădere ponderală peste 10% din greutatea corpului în ultimele 6 luni, atestă evolutivitate

Examenul clinic poate decela:
- adenopatii periferice
- splenomegalie
- hepatomegalie, şi/sau alte modificări patologice

Menţionăm[8]*:*

- *La pacienţii cu poliadenopatii periferice, adenopatiile supraclaviculare sunt cele mai semnificative*
- *Pentru biopsie ganglionară se preferă adenopatiile cervicale şi supraclaviculare. Biopsia inghinală este neconcludentă, datorită remanierilor inflama-*

[8] Dănăilă Cătălin, Dăscălescu Angela "Hematologie Patologia Neoplazică Elemente de Dagnostic şi Tratament", Ed. Junimea, 2011

Scanned with OKEN Scanner

torii, consecutive afecţiunilor perineale.

Teste biologice:

- VSH, fibrinogen, hiperalfa2globuline (sindrom inflamator), LDH, beta2microglobuline (indicator de masă tumorală), uricuzorie şi fosforemie crescute (sugerează liză tumorală), funcţia renală, electroforeza şi imunelectroforeza.
- examenele citologice ale eventualelor lichide din seroase: pleură, peritoneu
- puncţie lombară
- bilanţ viral anticorpi antiHIV, HTLD-1, VHC, EBV
- bilanţ medular
- mielogramă şi biopsie
- bilanţ imunologic

Examinări imagistice

- radiografii, ecografii, endoscopii, tomografii, tomografii cu emisie de pozitroni, rezonanţă magnetică nucleară, scintigrafie, etc. (după caz)

Factori prognostici

Identificarea şi analiza factorilor prognostici ne ajută la luarea unei decizii terapeutice

individualizate şi la estimarea evoluţieie clinice. Au fost propuse mai multe modele prognostice, nu toate însă şi-au demonstrat utilitatea. S-au luat în studiu parametrii tumorali, biologici, terapeutici şi ai pacientului.

Factori prognostici în LMNH[9]	
Parametrii tumorali	Stadiul I/II vs. III/IV Masă tumorală < 10cm vs. > 10cm Numărul situs-urilor extra-limfatice < 2 vs. > 2 Implicarea măduvei hematopoietice Histologia forme agresive vs. indolente Linia celulară B vs. T Indexul proliferant (Ki-67) Cariotipul (prezenţa anomaliilor cromozomiale) Genotipul
Parametrii biologici	Lactat dehidrogenaza (LDH) Beta2microglobulina Nivelul seric al receptorului pentru Interleukină-2 Nivelul seric al factorului de necroză tumorală
Parametrii pacientului	Vârsta < 60 vs. > 60 Simptome B Status-ul performant (ECOG: 0 – 1 vs. 2 – 4) Hipoalbuminemia (< 35 g/l)
Parametrii terapeutici	Numărul de cure pentru obţinerea remisiunii complete (<= 5 vs. > 5)

[9] Dănăilă Cătălin, Dăscălescu Angela "Hematologie Patologia Neoplazică Elemente de Dagnostic şi Tratament", Ed. Junimea, 2011

Scanned with OKEN Scanner

Indicele internaţional de prognostic[10]	
Factorul de prognostic	Grupe valorice
Vârsta	< 60 ani / >= 60 ani
Statusul general (ECOG)	0 – 1 / > 1
LDH	Normal / Crescut
Localizări extralimfatice	0 - 1 / > 1
Stadiul anatomo-clinic	I – II / III - IV
Categorii prognostice	
Grupul de risc	Numărul de factori prezenţi
Scăzut	0 - 1
Intermediar - scăzut	2

Statusul general (ECOG)[8]	
Gradul	Definirea
0	Capabil să depună o activitate normală, fără restricţii
1	Activitate fizică limitată, dar pacientul poate depune o activitate moderată
2	Pacientul se află în ambulator, capabil să-şi poarte de grijă, dar nu poate lucra; se mobilizeată peste 50% din timpul cât este treaz
3	Pacientul se poate ocupa de sine în mod limitat; peste 50% din timpul cât este treaz îl petrece în pat
4	Incapabil să-şi poarte de grijă; în permanenţă în pat sau scaun

Tratamentul limfoamelor cutanate cu celule T

Strategia terapeutică variază de la caz la caz, trebuie nuanţată în funcţie de o serie de date privind: subtipul histologic al limfomului, analiza imunofenotipică, citogenetică şi de biologie celulară, gradul de extensie, vârsta pacientului, sexul, statusul performant şi alţi factori de prognostic.

Obiectivul principal este obţionerea remisiunii complete, definite ca dispariţia oricărui semn de boală din toate teritoriile implicate în momentul diagnosticului.

Remisiunea completă este distinctă de vindecare. Se impune monitorizarea acestor pacienţi pe o perioadă de minimum de 5 ani de la încheierea tratamentului prin controale periodice ce se succed la intervale ce cresc progresiv[8].

Principii terapeutice:

- Pacienţii asimptomatici sau oligosimptomatici, la cei cu masă tumorală redusă, la persoanele vârstnice, tarate, la care terapia ar influenţa negativ evoluţia bolii, se recomandă atitudinea de abţinere terapeutică "watch and wait".
- Pacienţii cu leziuni localizate vor iniţia tratament topic.
- Pacienţii cu leziuni extensive vor recurge la terapie topică generalizată şi/sau la terapii biologice sistemice, în caz de boală refractară sau progresivă.
- Pacienţii cu mai multe tipuri de leziuni vor adopta tratamentul leziunii mai severe.
- Pacienţii cu prognostic rezervat vor primi mai precoce terapie biologică sistemică.

[10] Dănăilă Cătălin, Dăscălescu Angela "Hematologie Patologia Neoplazică Elemente de Dagnostic şi Tratament", Ed. Junimea, 2011

Scanned with OKEN Scanner

- Pacienţii rezistenţi la tratament, cu boală agresivă sau cu determinări extracutanate vor efectua chimioterapie.
- Prevenirea recăderilor incumbă minimizarea terapiei pentru a evita toxicitatea cumulativă pe keratinocit sau măduvă

A. Terapie topică localizată sau generalizată[11]

1. Corticoterapia topică
2. Chimioterapie topică

✓ derivaţi de azot muştar (mechloretamină) concentraţie 0,01% sau 0,02% în soluţie apoasă sau unguent

✓ carmustine (BCNU) soluţie alcoolică 10mg în 60ml alool 95%
unguent 20 – 40%

3. Retinoizi topici

✓ bexarotenum gel – foarte scump

4. Fototerapia

✓ UVB cu banda îngustă
✓ PUVA terapie

5. Radioterapia

✓ focalizată pe leziuni în formele localizate
✓ iradiere generalizată cu fascicul de electroni profunzime de 0,5 – 1 cm
✓ pentru formele extinse şi în formele tumorale

B. Terapia sistemică

1. Fotoforeză extracorporală
2. Interferonii
3. Retinoizii

✓ bexaroten capsule – 300 mg / m^2 / zi
✓ acitetrin
✓ isotretinoin, singure saua sociate cu PUVA sau interferon

4. Denileukin diftitox – reprezintă o proteină recombinată prin fuziunea IL2 cu toxina difterică

– aprobat FDA pentru formele persistente şi recurente ale căror celule exprimă CD25

5. Inhibitorii de histon deacetilază – vorinostat – capsule de 100 mg, boală progresivă refractară sau recurentă
6. Chimioterapia – numai în formele avansate ca primă intenţie, în formele refractare ca a doua intenţie

✓ monoterapie
- metotrexat 10mg / m^2 / săpt singur sau cu interferon
- gemcitabina 1g / m^2 în zilele 1, 8, 15 ale unei cure de 28 zile
- doxurubicina pegylată 20-40g / m^2
- pentostatin 20-50mg / m^2
- fludarabina
- chlaribine
- chlorambucil

✓ combinaţii

[11] Fitzpatrick E. James, Morelli G. Joseph "Dermatology Secrets Plus", 4'th Edition, 2011

Scanned with OKEN Scanner

- CMHOP (ciclofosfamidă+adriamicină+vincristină+prednison)
- ESHAP (etoposid+solumedrol+cytosar+cisplatin)
- EPOCH (etoposid+vincristină+adriamicină+ciclofosfamidă+prednison)

Tratamentul limfoamelor cutanate cu celule B

Sunt radio-sensibile aşa încât radioterapia este un tratament de primă intenţie.

Formele solitare – excizie oncologică (2 – 3 cm în piele sănătoasă) urmată de terapie complementară.

Formele extinse – radioterapie în doze de 30 – 35 Gy.

Recăderile – repetarea radioterapiei

Formele agresive sau cu extensie extracutanată – plolichimioterapie KHOP (ciclofosfamidă + oncovin + prednison) ori MACOP (metotrexat + leucovorin + adriamicină + ciclofosfamidă + oncovin + prednison).

Pentru stadiile 4 de boală chimioterapie, iradiere şi transplant autolog de măduvă.

După remisiunea completă menţinerea terapiei cu interferon alfa pentru o perioadă de 1 an.

Supravegherea post-terapeutică

Rezidă în controale periodice spaţiate în timp la intervale bine codificate şi incumbă pe lângă examenul clinic complet, teste biologice şi examinări imagistice.

– la 2 luni, respectiv la 3 luni (după radioterapie), pacienţii trebuie restadializaţi
– pacienţii cu remisiune completă sunt supravegheaţi la 3 luni în primele 24 de luni, la 6 luni în următoarele 36 de luni, conform protocolului existent

Concluzii:

1) Aspectul monoton al leziunilor cutanate specifice, expresia clinică a unui spectru morfologic limitat, comun şi altor afecţiuni cutanate maligne şi benigne, impune efectuarea biopsiei cutanate în vederea stabilirii diagnosticului.

2) Investigaţiile imunologice, analiza imunofenotipică, citogenetică, de biologie moleculară, profilul expresiei genice sunt indispensabile pentru precizarea cu acurateţe a diagnosticului, prognosticului şi conduitei terapeutice.

3) Limfoamele cu aceeaşi imagine clinică, histopatologică, dar cu altă expresie imunofenotipică şi citogenetică, prezintă evoluţie clinică, prognostic şi tratament complet diferite.

4) Alegerea unei terapii iniţiale cu iatrogenie minimă sau nulă, comportă riscul unui eşec terapeutic (criteriu prognostic), care impune o terapie agresivă.

5) Importanţa supravegherii post terapeutice, ce permite redefinirea diagnosticului şi implicit o nouă abordare terapeutică.

6) Tratamentul limfoamelor cutanate reprezintă o provocare continuă pentru medic. Acesta presupune o colaborare multidisciplinară, în echipă cu participarea dermatologului, chirurgului, hemato-oncologului, radioterapeutului şi a altor specialişti, în raport cu evoluţia şi complicaţiile bolii.

Scanned with OKEN Scanner

Mycosis Fungoides

Reticuloza pagetoidă

Scanned with OKEN Scanner

Limfom cutanat B cu celule mari

Bibliografie

1. Burns, Tony; Breathnach, Stephen; Cox, Neil; Griffiths, Christopher *Rook's Textbook of Dermatology, 7'th Edition,* Blackwell Publishing, 2004
2. Callen, Jeffrey P.; Jorizzo, Joseph L. *Dermatological Signs of Internal Disease, 4'th Edition,* Elsevier Inc., 2009
3. Dănăilă, Cătălin; Dăscălescu, Angela *Hematologie Patologia Neoplazică. Elemente de diagnostic şi tratament,* Ed. Junimea Iaşi, 2011
4. Elder, David E.; Elenitsas, Rosalie; Johnson, Bernett L.; Murphy, George F. *Lever's Histopathology of the Skin, 9th Edition,* Lippincott Williams & Wilkins, 2005
5. Fitzpatrick, E. James; Morelli, Joseph G. *Dermatology Secrets Plus, 4'th Edition,* Elsevier Inc., 2011
6. Habif, Thomas P. *Clinical Dermatology, 5'th Edition,* Elsevier Inc., 2010
7. Lebwohl, Mark G.; Heymann, Warren R.; Berth-Jones, John; Coulson, Ian *Treatment of Skin Disease, 3'th Edition,* Elsevier Inc., 2010
8. Lichtman, Marshall A.; Aushansky, Kenneth K; Kipps, Thomas J.; Prchal , Josef T.; Levi M. Marcel *Wiliams Manual of Hematology, 8'th Edition,* McGraw Hill, 2010
9. Wittekind, C.; Greene, F. L.; Hutter, R.V.P.; Klimpfinger, M.; Sobin, L.H. *TNM-Atlas, 5'th Edition,* Springer-Verlag Berlin, 2005
10. Wolff, Klaus; Lowell A. Goldsmith; Stephen I. Katz; Barbara A. Gilchrest; Amy S. Paller; David J. Leffell *Fitzpatrick's Dermatology in General Medicine, 7'th Edition,* McGraw Hill, 2008

Scanned with OKEN Scanner

DIAGNOSTICUL ŞI TRATAMENTUL ALERGOLOGIC AL LEZIUNILOR CUTANATE

Diana Deleanu

Bolile alergice sunt din ce în ce mai frecvente, în unele ţări, prevalenţa lor s-a dublat în ultimii 20 de ani. Se constată o creştere atât a manifestărilor alergice respiratorii, cât şi cutanate. Ca exemplu tipic pentru o boală alergică cutanată este dermatita atopică (fig. Nr. 1), numită şi eczemă atopică. Dar şi alte manifestări cutanate sunt condiţionate alergic: fie printr-o hipersensibilitate de tipul I, anafilactică, cum este urticaria şi angioedemul acut (fig. Nr. 2), fie printr-un mecanism de hipersensibilitate tardivă, de tipul IV, de tip celular, cum este dermatita (eczema) de contact (fig. Nr. 3).

Diagnosticul acestor manifestări cutanate se face începând cu examenul clinic şi este susţinut de investigaţiile alergologice specifice. Semnele tipice pentru afecţiunile cu o componenetă alergică sunt: pruritul, eritemul, edemul. Unele dintre afecţiunile cronice evoluează cu o piele uscată, alteori apar fisuri, cruste, leziuni umede (de regulă atunci când apare o suprainfecţie) sau scoame etc.

Anamneza simptomatologiei condiţionate alergic poate evidenţia încărcarea atopică a pacientului sau a familiei sale. Nu este de neglijat şi condiţionarea leziunilor de expunere, deşi această este, uneori extrem de dificil de observat, chiar şi de către cei mai analitici pacienţi.

Leziuni de dermatita atopica cu localizare tipica (zone flexorii) la vârsta copilului mare şi la adult

Este necesar să se acorde un timp mai îndelungat, pentru a putea avea o anamneză alergologică cât mai completă (mediul de locuit, activităţi de recreere, mediul profesional, condiţii de apariţie, exacerbare, ameliorare etc).

Diagnosticul alergologic trebuie însă susţinut prin evidenţierea sensibilizării şi a condiţionării dintre expunere şi simptomatologie.

Sensibilizarea se poate evidenţia fie *in vivo* (testare cutanată, teste de provocare), fie *in vitro* (dozarea de IgE specifice, teste de degranulare a bazofilelor etc).

Urticarie şi angioedem

Testarea cutanată prick (prin înţepătură)(skin prick test = SPT) se efectuează pentru a pune în evidenţă prezenţa terenului atopic (şi se face la alergeni de tip inhalator: acarieni, polenuri, extracte de insecte, de animale, mucegaiuri). Conform recomandărilor Academiei Europeene de Alergologie şi Imunolologie Clinică (EAACI) bateria standard minimă europeană trebuie să cuprindă 18 de alergeni inhalatori pentru SPT (1). Testarea SPT se poate extinde şi la alţi alergeni (alimentari, medicamente etc) (3). Obligatoriu se face cu martor negativ (pentru evidenţierea dermografismului) şi cu martor pozitiv (histamina sau codeină) pentru a depista existenţa unor factori ce blochează receptorii pentru histamina (consumul nerecunoscut de medicaţie antihistaminică, de inhibitori de amino-oxidază etc). Testarea pozitivă se consideră cea pentru care diametrul edemului (doar acesta are valoare diagnostică!) este de peste 3 mm (sau ju-

Scanned with OKEN Scanner

mătate din diametrul controlului pozitiv) (în absenţa unei reacţii la controlul negativ!). Există formule pentru calcularea şi a ariei (în care sunt incluse şi pseudopodele, la cei cu sensibilizare cutanată intensă). Trebuie subliniat însă, că un test cutanat pozitiv nu este un argument pentru condiţionarea alergologică, ci doar pentru sensibilizare! Nu orice pacient cu sensibilizare are o leziune cutanată produsă de acel alergen (3).

Testarea cutanată include şi testarea epicutanată (4), testare ce pune în evidenţă o sensibilizare tardivă, mediată de limfocitele T. Acest test mai este cunoscut şi ca patcht test. Se utilizează pentru diagnosticul dermatitelor/eczemelor de contact sau al unor leziuni cronice de tip eczemă. Există baterii standard (cu alergeni cunoscuţi ca inductori ai leziunilor de contact) sau se pot efectua patch teste cu produse (necorozive!) utilizate de pacient. Bateria standard europeană are 29 de alergeni. Testarea se citeşte după 72 de ore de aplicare pe piele (sănătoasă!). Un test pozitiv duce la apariţia unor leziuni de tip eritem, edem şi chiar vezicule (în cazul sensibilizării puternice) în zona de aplicare a alergenului. În ultimii ani s-au introdus pentru testarea epicutanată şi aeroalergenii (ca de ex. acarienii din praful de casă: un amestec de *Dermatophagoides pteronyssinus* şi *Dermatophagoides farinae*) sau alimentele (4).

Este extrem de utilă pentru identificarea unor agenţi cauzatori de leziuni de tip eczemă de contact, a căror tratament poate fi aplicat simplu doar prin evitarea expunerii. Dermatitele de contact pot fi produse practic de orice substanţă, totuşi unele dintre ele sunt mai frecvent implicate în declanşarea leziunilor. Metalele, dintre care nichelul (bijuterii, catarame, capse, brăţări de ceas, monede etc) produce frecvent leziuni cu anumite localizări (la nivelul lobului urechii, la abdomen, încheietura mâinii) (Fig. Nr. 2), dar şi generalizate. O altă cauză frecventă a dermatitelor de contact sunt parfumurile din cosmetice (creme, săpunuri etc). Coloranţii utilizaţi pentru vopsirea hainelor, colorarea unor produse cosmetice pot produce şi ele eczeme de contact. Lista este lungă şi conţine şi guma (de ex. latexul).

Dermatită de contact la nichel (din capsă, din cataramă) mănuşi, prezervative), aditivii, antibioticele (de ex. neomicina) din produsele pentru uz cutanat (creme, unguente etc). Uneori leziunile cutanate sunt favorizate de expunerea concomitentă la razele UV.

Evidenţierea sensibilizării *in vitro* se face prin dozarea IgE specifice faţă de diverşi alergeni inhalatori pentru terenul atopic (şi uneori şi pentru a constata cauza leziunilor) şi pentru o paletă largă de alergeni (alimentari, medicamentoşi). Valori semnificative pentru sensibilizare sunt cele peste 0,35 UI/ml. În funcţie de valorile IgE specifice, acestea se pot împărţi în 6 clase. Se poate evaluarea sensibilizarea bazofilelor prin testul de degranulare la diverşi alergeni, de regulă se foloseşte pentru a diagnostica alergia la medicamente.

Testele de provocare sunt o adevărată "cutie a Pandorei" prin problemele ridicate. Totuşi, ele constituie diagnosticul standard de aur pentru alergiile alimentare (1). Aceste teste de provocare utilizate în diagnosticul alergiei alimentare trebuie efectuate în servicii specializate, dotate cu terapie intensivă şi obligatoriu în sistemul dublu orb, controlat cu placebo. Aceasta duce la un timp îndelungat necesar efectuării testelor de provocare.

Evauarea unui pacient cu afecţiune cronică cutanată poate uneori să includă şi alte tipuri de teste: de ex. evaluarea sistemului complement (pentru diagnosticul angioedemului ereditar). Deficitul cantitativ sau funcţional al C1-INH, în prezenţa unui consum al componenetei C4 a complementului poate fi extrem de sugestivă (în

Scanned with OKEN Scanner

context clinic) pentru această formă particulară de angioedem recidivant. Alteori evaluarea răspunsului imunitar față de gluten (de ex. anticorpii anti-transglutaminază) în prezență unor atrofii a mucoasei intestinale pune diagnosticul de enteropatie glutenică (uneori manifestată preponderent prin urticarie cronică). În alte situații, dozarea anticorpilor anti-trichinella (în zona noastră geografică!) a pus diagnosticul de trichineloză la pacienți cu urticarie cronică, extrem de rezistentă la tratamentul standard. Adminsitrarea de antiparazitare a rezolvat urticaria severă, chinuitoare a pacienților. Dozarea IgE total poate ridica (la valori peste 2.000 UI/ml) problema sindromului de hiperIgE (sindromul Job). Deşi este extrem de rar, sindromul Job poate evolua cu leziuni cutanate severe datorate infecției cu stafilococi.

Nu este de neglijat nici rolul examinării bioptice, asociată sau nu cu tehnica de imunohistochimie pentru anumiți markeri imunologici (de ex. CD3, CD4, CD45RO – markeri pentru dermatita atopică).

Nici evaluarea genetică (gena pentru filagrină) nu poate fi uitată, deoarece este utilă evaluarii alergologice, dar pentru moment se foloseşte mai mult pentru cercetare.

În aceste condiții se poate pune problema cât de departe (de mult) să mergi cu investigațiile la unii pacienți cu leziuni cronice cutanate. Consider că trebuie să urmăm ghidurile publicate la momentul actual, dar de fiecare dată să încercăm ne adaptăm la pacientul pe care îl avem în față. Mă refer la situația în care pentru urticaria cronică, ghidurile internaționale (Tabel nr. 1) recomandă să nu efectuam numeroase investigații (5), dar în absența lor putem " pierde" un diagnostic salvator pentru suferința bolnavului.

Tabel nr. 1
Recomandari pentru investigații in cazul urticariei şi angiedemului (cu aprobarea WAO Journal pentru SRAIC pentru reproducerea tabelului) (5)

Types	Subtypes	Routine Diagnostic Tests (Recommended)	Extended Diagnostic Programme (Suggested) for Identification of Eliciting Factors and for Ruling Out Possible Differential Diagnoses if Indicated
Spontaneous urticaria	Acute spontaneous urticaria	None	None
	Chronic spontaneous urticaria	Differential blood count and ESR or CRP omission of suspected drugs (e.g. NSAID)	Test for (i) infectious diseases (e.g. Helicobacter pylon); (ii) type I allergy; (iii) functional autoantibodies; (iv) thyroid hormones and autoantibodies; (v) skin tests including physical tests; (vi) pseudoallergen-free diet for 3 weeks and tryptase, (vii) autologous serum skin test, lesional skin biopsy
Physical urticaria	Cold contact urticaria	Cold provocation and threshold test (ice cube, cold water, cold wind)	Differential blood count and ESR/CRP cryoproteins rule out other diseases, especially infections
	Delayed pressure urticaria	Pressure test (0.2–1.5 kg/cm² for 10 and 20 minutes)	None
	Heat contact urticaria	Heat provocation and threshold test (warm water)	None
	Solar urticaria	UV and visible light of different wave lengths	Rule out other light-induced dermatoses
	Demographic urticaria/ urticaria factitia	Elicit demographism	Differential blood count, ESR/CRP
Other urticaria types	Aquagenic urticaria	Wet cloths at body temperature applied for 20 minutes	None
	Cholinergic urticaria	Exercise and hot bath provocation	None
	Contact urticaria	Prick/patch test read after 20 minutes	None
	Exercise-induced anaphylaxis/urticaria	According to history exercise test with/without food but not after a hot bath	None

ESR, erythrocyte sedimentation rate; CRP, C-reactive protein; NSAID, nonsteroidal anti-inflammatory drugs.
Depending on suspected cause.
Unless strongly suggested by patient history, e.g. allergy.
As indication of severe systemic disease.

Scanned with OKEN Scanner

Odată stabilit diagnosticul, tratamentul pacientului se bazează pe următorii piloni: evitarea contactului, administrarea de antihistaminice H1 nesedative, tratamente topice cutanate şi în anumite situaţii terapii de imunomodulare (de tipul imunoterapiei specifice, anticorpilor monoclonali anti IgE, de suplinire a C1-INH).

Terapiile topice se bazează pe creme de întreţinere a pielii de tip emoliente (pentru pielea uscată) şi pe tratamente terapeutice din clasa cortizonicelor sau a inhibitorilor d ecalmodulină (tacrolimus, pimecrolimus) .

În anumite situaţii se pot asocia modificatorii de leukotriene (urticariile cronice), ciclosporina (Tabel nr. 2), antibioticele etc.

Tabel nr. 2

Tratamentul Urticariei cronice (ghidul international EAACI/GA2LEN)

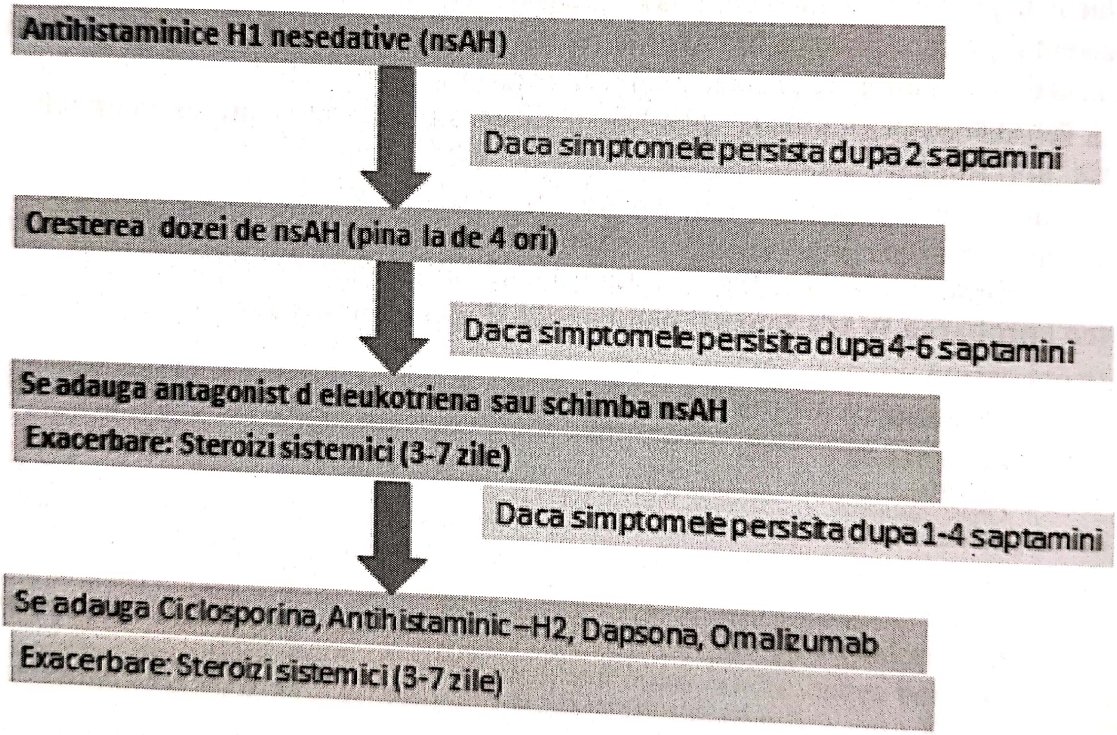

Diagnosticul şi tratamentul afecţiunilor citanate constituie o provocare atât pentru medicul dermatolog câtşi pentru medicul alergolog. Este necesară de multe ori o colaborare strânsă între cei doi specialişti pentru a putea descifra cât şi ce ţine de alergie. Această colaborare este de cele mai multe ori în beneficiul pacienţilor, a căror suferinţă cutanată este îndelungată.

Scanned with OKEN Scanner

Fig. 1

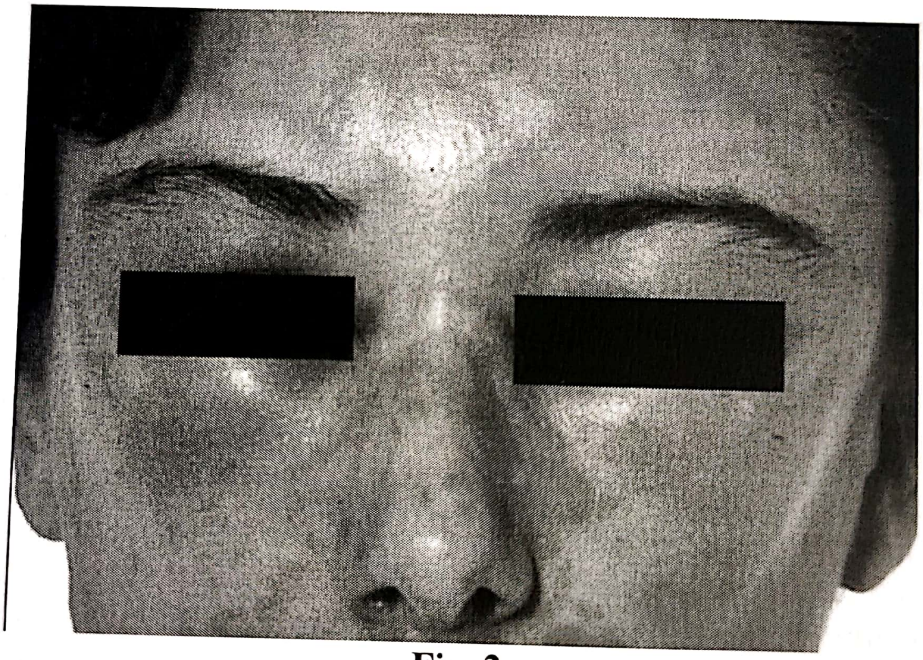

Fig. 2

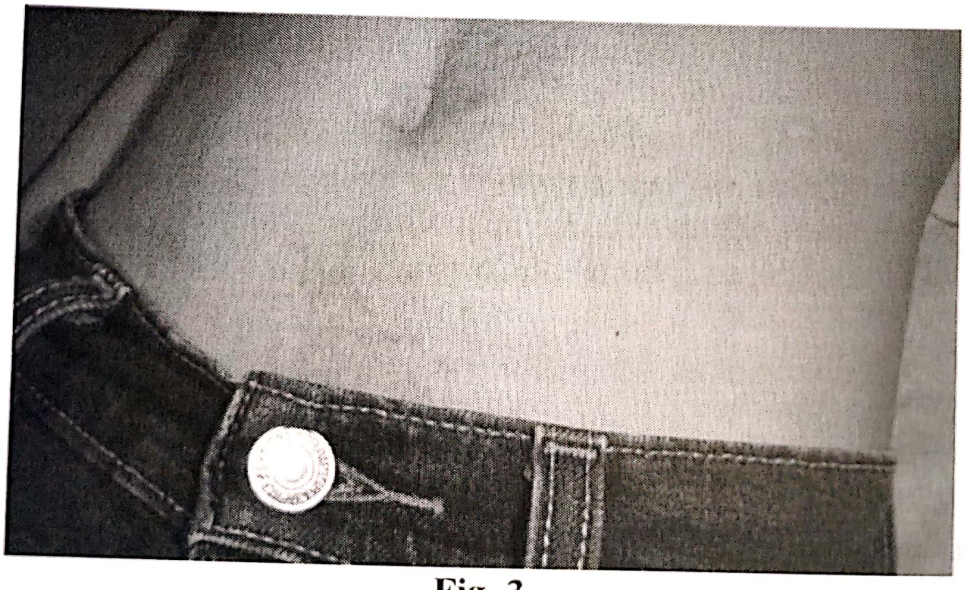

Fig. 3

Scanned with OKEN Scanner

Bibliografie

1. Bousquet P, Burbach G, Heinzeling LM et al. GA2LEN skin test study III: minimum battery of test inhalent allergens needed in epidemiological studies in patients. Allergy 2009; 64 (11): 1656-62.
2. Boyce JA, Assa' ad A, Burks AW et al. Guidelines for the Diagnosis and Management of FoodAllergy in the United States: Report of the NIAID-Sponsored. J Allergy Clin Immunol 2010; 126 (6): S1-S57.
3. Heinzerlin L, Mari A, Bergmann KC et al. The skin prick test – European standards. Clinical and Translatonal Allergy . 2013; 3; 3: 1-10.
4. Turjanmaa K, Darsow U, Rance F et al. EAACI/GA2LEN Position paper: Present status of the atopy patch test. Allergy 2006; 61; 12: 1377-1384
5. Zuberbier T. A summary of the New International EAACI/GA2LEN/EDF/WAO guideline in urticaria . World Allergy Organ J 2012; 5 (suppl 1) : S1-S5.

Scanned with OKEN Scanner

TESTE *IN VIVO* LA MEDICAMENTE, EXPERIENȚA UNUI CENTRU SPITALICESC REGIONAL UNIVERSITAR (C.H.R.U.) DIN NORDUL FRANȚEI

Claire Brzezinki, Damien Lannoy, Marine Pinturaud, Camille Scalbert, Nesrine Dabouz, Delphine Staumont-Sallé, Sonia Bădulici

Introducere

Conform definiției (OMS), efectele nedorite medicamentoase sunt descrise ca «o reacție nocivă și nedorită la un medicament, ce se produce la posologiile utilizate în mod normal la om pentru profilaxia, diagnosticul sau tratamentul unei boli sau pentru restaurarea, corectarea sau modificarea unei funcții fiziologice» [1, citat de 5]. Acestea sunt considerate grave atunci când conduc la spitalizare sau prelungesc o spitalizare, generează un handicap sau pun în joc prognosticul vital. În funcție de studii, incidența evenimentelor indezirabile ce au dus la moarte variază de la 0,14% la 5% [3, citat de 5]. Medicamentele cel mai frecvent implicate în acest tip de reacție sunt antibioticele și mai ales beta-lactaminele (BL), antiinflamatoarele nesteroidiene (AINS) și miorelaxantele utilizate în anestezie. Atingerea cutanată este cea mai frecventă [3, 6, citați de 5].

Toxidermiile sunt complicațiile cutaneomucoase consecutive administrării de medicamente pe cale orală, intravenoasă, subcutanată sau intramusculară. Este vorba de reacții de hipersensibilitate (HS) medicamentoasă, aparținând clasei evenimentelor indezirabile medicamentoase neașteptate și imprevizibile.

Un pacient ce prezintă reacții de alură alergică la medicamente este numit «hipersensibil» iar simptomele prezentate sunt grupate sub expresia «hipersensibilitate la medicamente». Este imposibil de a diferenția pe plan clinic o hipersensibilitate alergică de o hipersensibilitate nealergică, chiar dacă severitatea accidentelor este în favoarea unui mecanism alergic [2]. Identificarea medicamentului (medicamentelor) responsabil (responsabile) de toxidermie este astăzi bazată pe realizarea unui bilanț alergologic ce cuprinde efectuarea de teste cutanate (TC) urmată de un eventual Test de Provocare Orală (TPO) și asociată sau nu cu teste *in vitro* [5].

Scopul studiului

Scopul bilanțului alergologic, ce va fi descris mai jos, este de a permite nu doar stabilirea sau nu a realității unei alergii medicamentoase, dar și administrarea medicamentelor atunci când acestea sunt indispensabile sănătății pacientului [2].

Pacienți, metode

Cazul I (foto 1-1651, 2-1665, 3-1654)

- Pacient în vârstă de 31 de ani, se prezintă la consultație pentru o suspiciune de alergie la penicilina G
- Bucătar într-un Centru Spitalicesc Regional, în concediu medical din martie 2013; mod de viață: tabagism activ (15 pachete pe an), trăiește împreună cu partenerul

Scanned with OKEN Scanner

său, consum moderat de alcool; consumă droguri uşoare, fără droguri i.v.; relaţii sexuale cu risc

- Antecedente medicale: pericardită în 2006, într-un context de sindrom gripal; psoriasis; primoinfecţie cu citomegalovirus în aprilie 2013 complicată cu o miocardită şi o hepatită pentru care a primit un tratament cu Aspirină, Coversyl (Perindopril), Temerit (Nebivolol), Inexium (Ezomeprazol), Xanax (Alprazolam) şi Lovenox (Enoxaparine); descoperirea accidentală concomitentă a unui sifilis latent în aprilie 2013 (pozitivitatea VDRL, TPHA şi FTA). *Bilanţ hepatic* (aprilie 2013): TGO 124 UI/L, TGP 256 UI/L, LDH 404 UI/L, Gamma GT 102 UI/L, Fosfataza alcalină 134 UI/L, Bilirubina normală; *Microbiologie*: PCR Chlamydia trachomatis şi Neisseria gonorrhea negative; PCR CMV pozitivă; serologiile CMV IgM pozitivă, parvovirus IgM pozitivă, EBV IgM pozitivă, serologiile pentru adenovirusuri negative, serologiile HIV, VHB şi VHC negative
- Antecedente chirurgicale: apendicectomie
- Absenţa de antecedente atopice personale şi familiale
- Absenţa de accidente iatrogene cunoscute pe plan familial
- Accidentul cutanat: pentru sifilisul latent descoperit în aprilie 2013, pacientul a primit o injecţie de Extencilline (Benzathin benzilpenicilină) la data de 11 aprilie 2013, apoi a fost tratat timp de o săptămână cu penicilină i.v.; 19 aprilie 2013: apariţia unei erupţii maculo-papuloase predominând la nivelul trunchiului, membrelor superioare şi membrelor inferioare. Leziunile erau foarte pruriginoase şi nu erau asociate cu semne respiratorii, nici cu semne digestive. Fotografiile aduse în consultaţie de către pacient au obiectivat un rash maculo-papulos al trunchiului şi membrelor. A fost oprită penicilina G şi s-a menţinut tratamentul cu Aspirină, Perindopril, Nebivolol, Ezomeprazol, Enoxaparină şi Alprazolam. Vindecarea leziunilor s-a produs în 4 zile, fără descuamare.
- În timpul consultaţiei pacientul sesizând o nouă leziune a organelor genitale externe (o leziune papuloasă a penisului) s-a emis suspiciunea unui sifilis papulos secundar. Pacientul a beneficiat în continuarea consultaţiei de o spitalizare de zi pentru luare în evidenţă, bilanţ biologic complet şi instituirea unui tratament cu Doxiciclină.
- Realizarea de teste cutanate a fost necesară pentru a confirma sau infirma o alergie la penicilina G, datorită importanţei acesteia în tratamentul sifilisului.
- Bilanţ alergologic de programat: patch-teste, prick-teste şi IDR-uri la Benzathin benzilpenicilină şi la penicilina G; în caz de negativitate a testelor, continuarea bilanţului alergologic printr-un test de reintroducere la penicilina G. Programarea testelor: aplicarea patch-testelor la data de 5 februarie 2014, cu citire la 48 de ore şi 8 zile; spitalizare între 12 şi 14 februarie pentru prick-teste şi I.D.R.
- Bilanţ alergologic realizat: ***patch-teste***: *Benzathin benzilpenicilină*, formă injectabilă i.m. (1,2 mil. UI) în apă p.p.i., soluţie reconstituită în 4 ml de apă p.p.i., *Penicilină G*, formă injectabilă i.v. (1 mil. UI) în apă p.p.i., concentraţie 200.000 UI/ml, *martori negativi* cameră de test fără substanţă + apă p.p.i. + vaselină; **prick-teste** *Benzathin benzilpenicilină*, formă injectabilă i.m. (1,2 mil. UI) în apă p.p.i., soluţie reconstituită în 4 ml de apă p.p.i., *Penicilină G*, formă injectabilă i.v. (1 mil. UI) în apă p.p.i., concentraţie 200.000 UI/ml, *martor negativ* apă p.p.i.; **I.D.R.**-uri *Benzathin benzilpenicilină*, soluţia pentru prick în diluţiile 10^{-4}, 10^{-3}, 10^{-2}, 10^{-1}, *Penicilină G*, soluţia pentru prick în diluţiile 10^{-4} (20 UI/ml), 10^{-3}(200 UI/ml), 10^{-2}(2000 UI/ml), 10^{-}

Scanned with OKEN Scanner

[1](20000 UI/ml), *martor negativ* Na Cl 0,9%. Toate testele menţionate mai sus fiind negative (inclusiv lectura tardivă a I.D.R.-urilor, la 15 zile, fiind vorba despre o reacţie de hipersensibilitate întârziată), se va trece ulterior la reintroducere (direct doza C, doza terapeutică prevăzută în Sumarul Caracteristicilor Produsului *Vidal*, ţinând cont, de asemenea, de tipul reacţiei de hipersensibilitate).

Cazul II (foto 4-1676, 5-1678)

- Pacientă în vârstă de 24 ani, se prezintă la consultaţie pentru o suspiciune de alergie la Nicardipin
- Asistentă medicală într-un centru pentru persoane în vârstă
- Antecedente medicale: HTA gravidică în timpul celor două sarcini, tromboză venoasă superficială a membrului superior drept în iunie 2012
- Antecedente chirurgicale: cezariană sub anestezie generală în cadrul unei preeclampsii şi decolare de placentă
- Fără antecedent atopic personal
- Antecedente atopice familiale: astm la unul dintre fiii săi şi eczemă la cei doi copii
- Fără accident iatrogen cunoscut pe plan familial
- Tratament pe termen lung: Forcapil (tratament fitoterapic împotriva căderii părului), două drajeuri pe zi dimineaţa
- Accidentul cutanat: pacienta a fost spitalizată la data de 22 iunie 2012 pentru preclampsie; s-a introdus un tratament hipertensiv cu Nicardipin 50 mg cu eliberare prelungită de 2 ori pe zi şi Clonidină; cezariană sub anestezie generală la data de 23 iunie 2012; continuarea tratamentului cu Nicardipin după 23 iunie 2012; introducerea Enoxaparinei la data de 24 iunie 2012. Pacienta a ieşit din maternitate la data de 3 iulie 2012; în aceeaşi zi, a constatat apariţia unei erupţii cutanate ce a debutat la nivelul articulaţiei pumnului, bilateral, feţei şi decolteului. Leziunile, foarte pruriginoase, s-au extins progresiv în 24 ore pe ansamblul tegumentului cu apariţia unui edem difuz; fără manifestare respiratorie sau digestivă asociată. Consulataţia efectuată în dermatologie la 5 iulie 2012 a condus la diagnosticul de exantem maculo-papulos. S-a constatat rezoluţia completă a leziunilor în 3 zile fără descuamare.
- Episodul de erupţie cutanată ar putea efectiv să fie compatibil cu o reacţie alergică la Nicardipin; imputabilitatea Enoxaparinei a fost complet scoasă din discuţie pentru că pacienta şi-a urmat injecţiile de Enoxaparină timp de o lună după vindecarea erupţiei fără nicio problemă. De aici interesul de a realiza teste cutanate la Nicardipin pentru că această moleculă ar putea fi utilă în cazul unei eventuale viitoare sarcini.
- Bilanţ alergologic de programat: patch-teste, prick-teste şi I.D.R.-uri la Nicardipin sub supraveghere în spital, iar în caz de negativitate a testelor cutanate continuarea bilanţului alergologic printr-un test de reintroducere la Nicardipin. Programarea testelor: aplicarea patch-testelor la data de 5 martie 2014 cu citire la 48 de ore, 72 de ore şi 8 zile; spitalizare între 12 şi 14 martie 2014 pentru prick-teste şi I.D.R.
- Bilanţ alergologic realizat: ***patch-teste***: Loxen (Nicardipin), formă injectabilă i.v. 10 mg/10 ml utilizată ca atare, *martori negativi* cameră de test fără substanţă + apă p.p.i. + vaselină; **prick-teste** Loxen (Nicardipin), formă injectabilă i.v. 10 mg/10 ml utilizată ca atare, *martor negativ* apă p.p.i.; **I.D.R.**-uri Loxen (Nicardipin), soluţia pen-

Scanned with OKEN Scanner

tru prick în diluţiile 10^{-4}, 10^{-3}, 10^{-2}, 10^{-1}, martor negativ Na Cl 0,9%. Testele patch şi prick, precum şi I.D.R.-urile citite la 20 de minute (pentru fiecare diluţie) au fost negative; pacienta va reveni joi 13 martie pentru lectura la 24 de ore a I.D.R.-urilor, pentru încă o citire la 15 zile, iar dacă este cazul (teste negative) pentru testul de provocare orală.

Prepararea diluţiilor de medicamente pentru teste

Pentru efectuarea celor trei tipuri de teste prezentate mai sus, medicamentele sunt utilizate ca atare sau diluate în solventul de diluţie. Redăm în continuare etapele şi materialele necesare acestor operaţiuni, aşa cum sunt prezentate în Fişele de instruire ale Farmaciei Centrale ale C.H.R.U. din Lille.

FIŞĂ DE INSTRUIRE – PREPARAŢII NESTERILE PENTRU PATCH ŞI PRICK-TESTE

I – FORMULĂ: (conform prescripţiei)

Patch-uri : produsul activ pur sau diluat în solventul de diluţie (apă p.p.i. cel mai des, eventual alcool, ulei de măsline, acetonă, ulei de parafină…) sau în vaselină.

(Martor negativ: solvent de diluţie sau vaselină)

Prick-uri : P.A diluat în apă p.p.i.

(Martor negativ: apă p.p.i.)

NB : Pentru explorarea toxidermiilor, fără excepţie, diluţia plecând de la o formă uscată este următoarea:

- pentru patch-uri: 1 cp în 10 ml de apă ppi,
  30% în apă ppi,
  30% în vaselină.
- pentru prick-uri: 1 cp în 10 ml de apă ppi.

Pentru formele injectabile diluţia cerută este fără excepţie soluţia de concentraţie «pură».

II – FABRICAŢIE:

Diluţie şi condiţionare în flacoane brune de de 30 ml sau în tuburi de pomadă de 15 ml, în mod nesteril, în sectorul Fabricaţie.

1 – Fişă de fabricaţie:

- Încadrarea în prescripţia medicală
- Elaborarea fişei de fabricaţie
- Prepararea etichetelor

2 – Mod de operare:

- Prepararea materialului şi a materiilor prime
- Spălarea simplă a mâinilor
- Purtarea halatului, a măştii, a mânuşilor sterile
- Fabricaţie:

• Prepararea produsului activ

- Pudre: utilizare directă

Scanned with OKEN Scanner

- Comprimate: se strivesc şi se cern la nevoie
- Drajeuri: se utilizează pudra sau se strivesc microgranulele
- Lichide, soluţii injectabile: utilizare directă
- Liofilizate: utilizare directă a pudrei fără reconstituire

• Dacă este vorba de preparaţie lichidă (prick sau patch) :
- Se cântăreşte produsul activ direct într-un flacon brun de 30 ml
- Se adaugă solventul de diluţie
- Se omogenizează
- Se măsoară pH-ul
- Se închide flaconul

• Dacă este vorba de preparaţie lichidă plecând de la o formă injectabilă:
- Se reconstituie produsul activ cum este indicat pe fişa de fabricaţie
- Se transferă soluţia obţinută într-un flacon brun de 30 ml
- Se închide flaconul
- Se măsoară pH-ul plecând de la soluţia rămasă în seringă.

Remarcă: pH-ul trebuie să fie verificat pentru soluţiile lichide cu ajutorul hârtiei pH. pH-ul soluţiei trebuie să fie cuprins între 6 et 9. Dacă există o abatere de la acest interval, se informează medicul notând pH-ul pe fişa de fabricaţie şi punând o copie a acesteia alături de preparaţie.

• Dacă este vorba despre preparaţie sub formă de pastă plecând de la un produs activ solid sau lichid:
- Se cântăreşte produsul activ
- Se pune produsul activ într-un mojar
- Se adaugă excipientul
- Se amestecă până la obţinerea unui amestec omogen
- Se condiţionează în tub de 15 ml
- Curăţirea materialului
- Aranjare

III – ETICHETARE:
Etichete cu menţiunea «Alergologie»
Menţiuni eventuale: «LA RECE», «A SE AGITA», «LA ADĂPOST DE LUMINĂ»

IV – PERIMARE:
Fără dată de perimare, dar cu o dată de fabricaţie.
Cu menţiunea: «Fabricat la data de»
A se utiliza în ziua fabricaţiei sau în ziua următoare.

Scanned with OKEN Scanner

FIŞĂ DE INSTRUIRE – PREPARAŢII STERILE PENTRU I.D.R.-URI ŞI PRICK-TESTE

I – FORMULĂ: (conform prescripţiei)

Soluţie pură = dacă nu există indicaţie contrară, soluţie ale cărei concentraţie şi compoziţie sunt egale cu cele utilizate pe cale SC sau IM pentru medicamentul testat sau pe cale IV în absenţa de date pentru alte căi de administrare. Solubilitatea principiului activ în solventul de diluţie trebuie să fi fost studiată în prealabil ca şi toxicitatea sa în raport cu calea de administrare.

Diluţia A = 10^{-1} :
- Soluţie pură: 0,4ml
- Solvent diluţie qsp: 4 ml

Diluţie B = 10^{-2} :
- Diluţie A: 0,4ml
- Solvent diluţie: 4 ml

Diluţie C = 10^{-3} :
- Diluţie B: 0,4ml
- Solvent diluţie qsp: 4 ml

Diluţie D = 10^{-4} :
- Diluţie C: 0,4ml
- Solvent diluţie qsp: 4 ml

Remarcă: nicio IDR nu va fi realizată plecând de la o formă nesterilă.

II – FABRICAŢIE:

Diluţii succesive plecând de la o soluţie injectabilă pură (gata preparată sau reconstituită), în mod steril, în hotă cu flux de aer laminar.

1 – Fişă de fabricaţie:
- încadrarea în precrierea medicală
- elaborarea fişei de fabricaţie
- prepararea etichetelor

2 – Mod de operare:
- Intrarea personalului în sala de fabricaţie
- Introducerea materialului, a materiilor prime şi a consumabilelor în sala de fabricaţie

- **Soluţie pură (pentru IDR şi prick):**

1. Dacă este necesar, se reconstituie soluţia;
2. Se prelevează 4 ml din soluţia pură (gata preparată sau reconstituită)
3. Se filtrează 3 ml din soluţia pură în flaconul steril
4. Se închide flaconul
5. Se scoate filtrul
6. Se măsoară pH-ul
7. Se adaptează un nou ac

Scanned with OKEN Scanner

- **Diluția A de 10^{-1} (pentru IDR)*:**

1. Se păstrează în seringă 0.4 ml din soluția pură pentru IDR
2. Se completează până la 4 ml prelevând 3,6 ml de solvent de diluție
3. Se agită pentru omogenizare
4. Se filtrează 3 ml din soluția A în flaconul destinat serviciului
5. Se închide flaconul
6. Se scoate filtrul
7. Se măsoară pH-ul
8. Se adaptează un nou ac

* dacă este vorba despre o seringă preumplută, se transvazează cei 0,4 ml restanți în seringa de 5ml apoi se completează până la 4 ml.

- **Diluția B de 10^{-2} (pentru IDR):**

1. Se păstrează în seringă 0.4 ml din soluția A anterior reconstituită
2. Se completează până la 4 ml prelevând 3,6 ml de solvent de diluție
3. Se agită pentru omogenizare
4. Se filtrează 3 ml din soluția B în flaconul destinat serviciului

5, 6, 7, 8: la fel ca pentru diluția A

- **Diluția C de 10^{-3} (pentru IDR):**

1. Se păstrează în seringă 0.4 ml din soluția B anterior reconstituită
2. Se completează până la 4 ml prelevând 3,6 ml de solvent de diluție
3. Se agită pentru omogenizare
4. Se filtrează 3 ml din soluția C în flaconul destinat serviciului

5, 6, 7, 8: la fel ca pentru diluțiile A şi B

- **Diluția D de 10^{-4} (pour IDR) :**

1. Se păstrează în seringă 0.4 ml din soluția C anterior reconstituită
2. Se completează până la 4 ml prelevând 3,6ml de solvent de diluție
3. Se agită pentru omogenizare
4. Se filtrează 3 ml din soluția D în flaconul destinat serviciului

5, 6, 7, 8: la fel ca pentru diluțiile A, B şi C

III – ETICHETARE:

Etichete cu mențiunea «Alergologie»

Menţiuni eventuale: «LA RECE», «A SE AGITA», «LA ADĂPOST DE LUMINĂ»

IV – PERIMARE:

Fără dată de perimare, dar cu o dată de fabricație.

Cu mențiunea: «Fabricat la data de»

A se utiliza în ziua fabricației sau în ziua următoare.

Scanned with OKEN Scanner

TESTUL DE PROVOCARE ORALĂ (pentru pacienţii la care testele descrise mai sus au fost negative, dar cu accident cutanat evocator pentru o toxidermie postmedicamentoasă) se efectuează în mod diferit pentru reacţiile de hipersensibilitate de tip imediat (HSI) şi cele de hipersensibilitate de tip întârziat (HSÎ):

HSI Reintroducerea se face timp de o zi şi jumătate: în prima zi doza A (placebo) şi doza B (1/100 din doza C); în a doua zi doza C (cea mai mică doză din Sumarul Caracteristicilor Produsului *Vidal*).

HSÎ Se administrează direct doza C (doza terapeutică).

Discuţii

În cazul unei reacţii de hipersensibilitate, fie ea alergică sau nu, reluarea unui tratament depinde de medicamentul în cauză în accidentul cutanat. Dacă acest medicament are o activitate pe care o au şi alte molecule, pacientul va putea relua un tratament: printr-o moleculă de aceeaşi clasă, dar fără activitate încrucişată, sau printr-o moleculă de clasă diferită dar cu activitate similară [2].

Bilanţul imunoalergologic clinic (teste cutanate) şi biologic (teste imunobiologice) permit să se facă diagnosticul diferenţial între o hipersensibilitate alergică şi una nealergică [2], cu menţiunea, în cazul testelor cutanate, a posibilităţii unor reacţii fals pozitive: astfel, în cazul methotrexatului şi paracetamolului, reacţia iritantă indusă de medicamentul în sine nu trebuie confundată cu o reacţie alergică.

Diversitatea mecanismelor fiziopatologice în cauză explică marea variabilitate a manifestărilor clinice ale toxidermiilor. Se disting mecanismele de origine imunoalergică şi cele neimunoalergice. Într-adevăr, anumite reacţii de HS sunt complexe şi nu corespund mecanismelor imunologice descrise în general: este vorba despre reacţii toxice, idiosincrazice şi neimunologice şi reprezintă 12,5% dintre reacţii [7, citat de 5].

Diversele mecanisme imunologice ale alergiei medicamentoase se repartizează uşor în clasificarea lui Gell et Combs în care sunt descrise 4 tipuri de HS [5]:

- Reacţia de tipul I sau HS Imediată (HSI) reprezintă 40% din alergiile medicamentoase. Ea este legată de producţia de anticorpi de tip IgE care activează mastocitele şi bazofilele provocând astfel de granularea acestora şi eliberarea de mediatori responsabili de diverse reacţii cum sunt urticaria, angioedemul sau şocul anafilactic. Medicamentele cel mai des incriminate în acest tip de HS sunt beta-lactaminele, sulfamidele antibacteriene, anestezicele locale, miorelaxantele, curarele şi produsele de contrast iodate (PCI).
- Reacţia de tipul II, dependentă de anticorpi, reprezintă 15% dintre HS medicamentoase. Ea este legată de prezenţa de anticorpi dirijaţi împotriva membranelor şi antigenelor suprafeţei celulare. Diferite linii celulare sanguine pot fi implicate în mod specific: hematiile prin peniciline sau Antiinflamatoarele nesteroidiene (AINS) antrenând o anemie hemolitică, leucocitele prin sulfamide, AINS, antipaludicele sau antitiroidienele antrenând angine ulceronecrotice, plachetele prin heparine antrenând o trombopenie. Reacţia de tipul III, dependentă de complexe imune, reprezintă 2,5% din HS medicamentoase. Ea este cauzată de depozitul de complexe antigene /anticorpi în ţesuturi şi vase, susceptibile de a cauza o vascularită, care poate să atingă diferite organe (piele, rinichi, ...).

Scanned with OKEN Scanner

- Reacţia de tipul IV sau HS Întârziată (HSÎ) reprezintă 30% din HS medicamentoase şi se manifestă în general la mai mult de 24h după administrarea medicamentului. Ea depinde de limfocitele T (LcT) (CD4+), sensibilizate în prealabil de către antigene, care eliberează citokine inflamatorii responsabile de diverse reacţii cum sunt necroliza epidermică, eczema de contact sau exantemul maculo-papulos (EMP). O nouă clasificare a HSÎ la medicamente a fost propusă recent [8, citat de 5]:

1. Reacţia de tip IVa este mediată de limfocitele Th1. Ele secretă interferoni-γ (IFN- γ) care activează macrofagele, ceea ce conduce la producerea de anticorpi de tip IgG1 şi IgG3 acţionând ca şi costimulatori de răspunsuri proinflamatorii şi activatori de celule TCD8+ (exemplu de manifestare clinică: eczema de contact).

2. Reacţia de tipul IVb este mediată de limfocitele Th2. Ele secretă citokine ca IL-4, IL-5, IL-10 sau IL-13 care conduc la activarea polinuclearelor eozinofile (exemple de manifestation clinique : EMP).

3. Reacţia de tipul IVc este mediată de limfocitele T citotoxice. Ele activează limfocitele T CD8, care produc în acest caz (în acest moment?) perforine, serine proteaze (serin-proteaze?) (granzimă) ale TNFα şi distrug celule ţintă (hepatocite, keratinocite,...) (exemple de manifestari clinice: Necrolise Epidermică Toxică (NET), sindrom de tip Drug Reaction with Eosinophilia and Systemic Symptoms (DRESS).

4. Reacţia de tip IVd este mediată de limfocitele T care eliberează IL-8 şi GM-CSF activatori de polinucleare neutrofile (exemplu de manifestare clinică: Pustuloză Exantematică Acută Generalizată).

Concluzii

- Prima cauză de efect nedorit al medicamentelor, toxidermiile, au prezentări clinice variate şi pot pune în joc prognosticul vital. Explorările alergologice cu teste cutanate şi testul de provocare orală (TPO), ce permit confirmarea sau infirmarea responsabilităţii unuia sau mai multor medicamente, ameliorează urmărirea ulterioară a pacienţilor [4].
- În caz de alergie dovedită la un medicament, administrarea sa devine contraindicată în mod categoric pe viaţă. Dacă o alternativă terapeutică nu a fost cercetată în perioada testelor, aceasta trebuie să fie găsită în cazul când acest medicament are un loc important în tratamentul pacientului sau când evicţiunea sa este dificilă [4].
- Pacientul trebuie să fie informat de riscul automedicaţiei şi trebuie să prevină sistematic farmacistul sau medicul de alergia sa [4].
- Prepararea testelor într-o farmacie de uz intern permite standardizarea modalităţilor de preparare şi reducerea contaminărilor încrucişate şi microbiene [4].



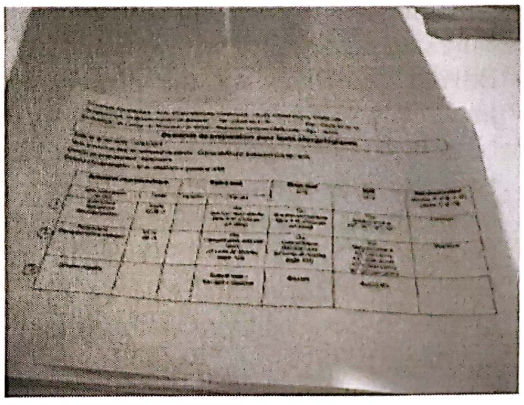

Scanned with OKEN Scanner

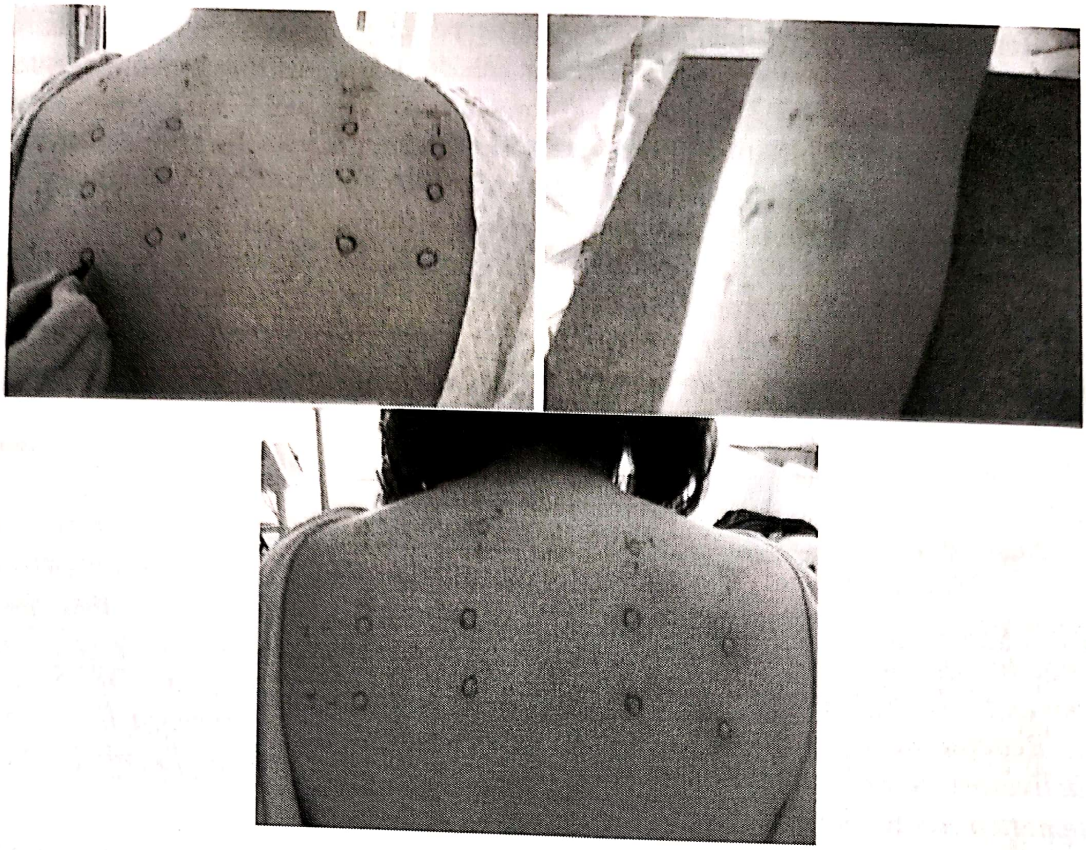

Bibliografie

1. Bedouch P., Allenet B, Calop J. L'iatrogénie médicamenteuse : quels enjeux pour la pharmacie clinique ? Pharmacie clinique et thérapeutique. 3ème éd. Paris: Masson; 2008. p. 9-18
2. Bensaïd B., Nosbaum A., Pralong P., Bérard F., Nicolas J.-F. Induction de la tolérance lors de l'hypersensibilité médicamenteuse. Progrès en Dermato-Allergologie, Besançon 2012, John Libbey Eurotext, 368 p.]
3. Bousquet P-J, Demoly P. Une synthèse sur l'épidémiologie des hypersensibilités médicamenteuses. Revue Française d'Allergologie et d'Immunologie Clinique. 2005 déc;45(8):626-32
4. Devos C., Beaussart H., Lannoy D., Staumont-Sallé D. Toxidermies et tests cutanés. Le moniteur HOSPITALIER n°252, janvier 2013
5. MATON G. Explorations allergologiques en dermatologie au CHRU de Lille : présentation de l'activité à 5 ans sur les plans clinique et pharmaceutique. THESE EN VUE DU DIPLOME D'ETAT DE DOCTEUR EN PHARMACIE, Soutenue publiquement le 22 octobre 2012
6. Mirakian R, Ewan PW, Durham SR, Youlten LJF, Dugué P, Friedmann PS, et al. BSACI guidelines for the management of drug allergy. Clin. Exp. Allergy. 2009 janv;39(1):43-61
7. Nicolas J-F, Guilloti, Cousin F, Saad N, Nosbaum A, Berthoux E, et al. Diagnostic de l'allergie aux médicaments : place des tests cutanés. Diagnostic de l'allergie aux médicaments : tests cutanés. John Libbey Eurotext. 2005. p. 1-10
8. Posadas SJ, Pichler WJ. Delayed drug hypersensitivity reactions – new concepts. Clinical & Experimental Allergy. 2007;37(7):989-99, Pichler WJ. Immune mechanism of drug hypersensitivity. Immunology and Allergy Clinics of North America. 2004 août;24(3):373-97

Scanned with OKEN Scanner

INTERACȚIUNI ÎNTRE MEDICAMENTE UTILIZATE ÎN DERMATOLOGIE ŞI MEDICAMENTE UTILIZATE ÎN TRATAMENTUL AFECȚIUNILOR CARDIO-VASCULARE

Robert Ancuceanu

Introducere

Conform Organizației Mondiale a Sănătății, bolile cardiovasculare sunt cea mai importantă cauză de mortalitate la nivel mondial, numărul anual al deceselor de cauze cardiovasculare fiind mai mare decât al deceselor de orice altă cauză [164]. Incidența şi prevalența considerabile ale acestei categorii de afecțiuni, fac ca statistic să existe o probabilitate ridicată ca pacientul cu afecțiuni dermatologice să sufere de co-morbidități cardiovasculare, ceea ce îl expune unui risc relativ crescut de interacțiuni medicamentoase. Mai mult, în cazul pacienților cu psoriazis, studii epidemiologice susțin existența unei morbidități cardiovasculare mărite (riscul acestora este cu ca. 25% mai mare față de populația generală) [25, 96, 103, 139] care trebuie avută în minte cu ocazia prescrierii tratamentului. De altfel, în cazul psoriazisului, un studiu pe 1200 de pacienți a evidențiat că numai o treime dintre aceştia nu foloseau co-medicație pentru alte afecțiuni cronice [18][1]. Dintre toți pacienții, 18,5% utilizau un medicament sistemic, 11,6% două medicamente sistemice, 30% trei sau mai multe medicamente sistemice, iar cca. 15% dintre toți pacienții, 5 medicamente sistemice sau mai multe (unele dintre acestea pentru tratamentul psoriazisului). Cele mai utilizate trei grupe de medicamente pentru tratamentul comorbidităților erau destinate afecțiunilor cardiovasculare: diuretice, inhibitori ai enzimei de conversie a angiotensinei şi anticoagulante orale [47]. Dintre acestea, în special anticoagulantele orale tind să prezinte interacțiuni farmacocinetice, mai rar farmacodinamice, cu numeroase medicamente. Psoriazisul nu reprezintă însă singura afecțiune dermatologică în care se utilizează medicație sistemică, ci doar cea mai importantă dintre acestea.

Cunoaşterea potențialelor interacțiuni medicamentoase este importantă, deoarece acestea contribuie cauzal la patologiile iatrogene, contribuția lor fiind estimată la 15-25% din totalul evenimentelor adverse cauzate de medicamente [100, 118]. Înțelegerea de către medicul prescriptor a potențialului de interacțiune dintre diferitele medicamente poate contribui la reducerea numărului de reacții adverse şi astfel la o mai bună siguranță a pacientului şi o mai bună calitate a actului medical [28]. În cele ce urmează ne-am propus sistematizarea, prin screening-ul informațiilor oficiale despre medicamente (rezumatul caracteristicilor produsului) şi al literaturii de specialitate, a principalelor interacțiuni între medicamentele utilizate sistemic în dermatologie şi cele din domeniul

[1] Am citat într-o manieră conservativă referirile din acest studiu, autorii menționând că numai un sfert nu foloseau co-medicație pentru alte afecțiuni cronice. Totuşi, citirea sursei primare (Gerdes S, Zahl VA, Knopf H, Weichenthal M, Mrowietz U. Comedication related to comorbidities: a study in 1203 hospitalized patients with severe psoriasis. Br J Dermatol. 2008;159(5):1116-23), la care am avut acces ulterior redactării rezumatului, sugerează că diferențele nu sunt atât de mari: 44% dintre pacienții cu psoriazis nu utilizează co-medicație pentru alte morbidități, față de 48% cât reprezintă populația generală).

Scanned with OKEN Scanner

afecţiunilor cardio-vasculare, pentru care există statistic o probabilitate crescută de a fi întâlnite în practica dermatologică.

1. Glucocorticoizi de uz sistemic

Deşi s-au realizat progrese considerabile în ultimele decenii, prin introducerea de noi medicamente imunosupresive şi mai recent, prin apariţia unei multitudini de agenţi biologici, glucocorticoizii de uz sistemic continuă să fie utilizaţi ca tratament de primă linie într-o gamă largă de afecţiuni dermatologice (dermatoză acută neutrofilică febrilă, epidermoliză buloasă, boala Behcet, hemangioame, dermatoză buloasă lineară cu IgA, lupus eritematos, pemfigoid, pemfigus etc)[2].

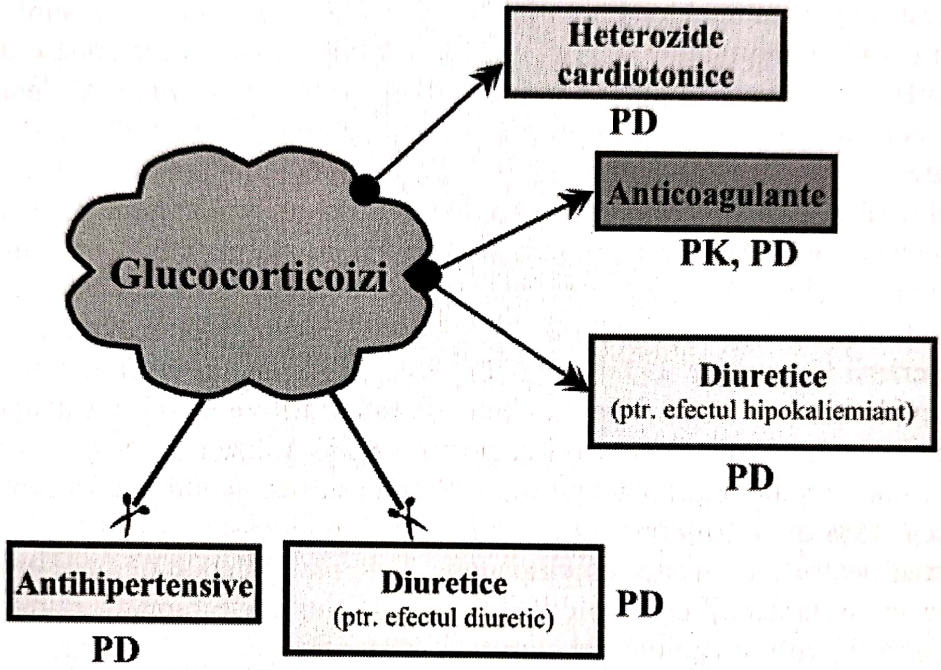

Conform Rezumatului Caracteristicilor Produsului (RCP), corticosteroizii pot diminua sau intensifica răspunsul la anticoagulantele orale (acenocumarol, warfarină). De aceea, la asocierea glucocorticoizilor cu anticoagulantele orale este necesară monitorizarea atentă a INR (RIN) sau a timpului de protrombină [37, 142] şi eventual, ajustarea dozei de anticoagulant. Literatura medicală tinde să arate că mult mai frecvent se manifestă riscul de sângerare, atât la adulţi (cel puţin în anumite afecţiuni, cum ar fi cele autoimune, amiloidoza primară, mielomul multiplu) [59, 138], cât şi la copii [128]. Un studiu retrospectiv a identificat 32 de pacienţi la care s-au asociat corticosteroizii cu anticoagulante cumarinice; la majoritatea acestora s-a observat creşterea INR, jumătate dintre pacienţi necesitând diminuarea dozei de anticoagulant în cursul tratamentului cu corticosteroizi sau în urma acestuia [58].

S-a speculat că mecanismul interacţiunii este dublu, de natură farmacocinetică şi farmacodinamică. Interacţiunea farmacocinetică se presupune a interveni la nivelul metabolismului hepatic al warfarinei, cu creşterea concentraţiei disponibile a anticoa-

[2] Pentru o listă mai mult sau mai puţin completă, a se vedea Jackson S, Gilchrist H, Nesbitt LT. Update on the dermatologic use of systemic glucocorticosteroids. Dermatologic Therapy, 2007; 20: 187–205, sau Lee M. The role of corticosteroids in dermatology. Australian Prescriber. 1998; 21 (1): 9-11

Scanned with OKEN Scanner

gulantului, dar mecanismul nu a fost clar caracterizat. Componenta farmacodinamică s-ar manifesta prin creşterea sângărării gastro-intestinale, favorizate de gastrotoxicitatea glucocorticoizilor. La doze mai mari, inhibitorii de pompă de protoni ar putea fi eficace în prevenirea gastrotoxicităţii [59, 138].

Corticosteroizii pot creşte toxicitatea *heterozidelor cardiotonice (digoxină)*. Se ştie că prin acţiunea lor mineralocorticoidă, glucocorticoizii determină diminuarea nivelurilor de potasiu, iar depleţia potasiului creşte toxicitatea heterozidelor cardiotonice, chiar şi când nivelul plasmatic al digoxinei se află în intervalul terapeutic normal sau chiar sub acesta (deoarece în mod normal, potasiul concurează cu digoxina pentru legarea la pompa Na+-K+-ATPazică) [22, 122]. De aceea, într-o asemenea situaţie se recomandă monitorizarea nivelurilor de potasiu şi urmărirea atentă a eventualelor semne de toxicitate cauzate de digoxină [78].

Efectul hipokaliemiant al *diureticelor tiazidice* (hidroclorotiazidă, indapamid) *şi de ansă* (furosemid) este potenţat de glucocorticoizi [37, 142], de aceea este important să fie avută în vedere compensarea pierderilor de potasiu, în special dacă pacientul utilizează şi heterozide cardiotonice. Hipokaliemia are următoarele implicaţii clinice majore:

a) determină hiperpolarizarea membranelor celulare manifestată clinic prin fatigabilitate;

b) poate cauza rabdomioliză;

c) poate cauza o formă specifică de nefropatie, nefropatia hipokaliemică sau kaliopenică;

d) pare să fie implicată în patogeneza diabetului indus de diureticele tiazidice [115].

În general se preferă adăugarea unui diuretic care economiseşte potasiul (ex. spironolactonă) şi nu utilizarea de săruri de potasiu pentru suplimentare [1]. Hipokaliemia uşoară poate fi prevenită şi prin consumul unor alimente de origine vegetală bogate în potasiu (fructe proaspete şi uscate, legume, nuci) sau carne [81].

Dacă efectul hipokaliemic al *diureticelor tiazidice sau de ansă* este potenţat (efect advers), efectul diuretic şi natriuretic al acestor medicamente (efect urmărit în terapie) este antagonizat de corticosteroizi, care tind să provoace retenţie apoasă şi edeme [37, 114].

Pe lângă diuretice, efectul terapeutic al multor medicamente *antihipertensive* sau *utilizate în tratamentul insuficienţei cardiace* tinde să fie antagonizat/diminuat de utilizarea corticosteroizilor, ca urmare a aceluiaşi mecanism de retenţie de apă şi sodiu. De aceea, în caz de asociere se recomandă monitorizarea frecventă, cel puţin o dată pe săptămână a tensiunii arteriale, până la stabilizarea acesteia [78]. Este bine să fie avut în vedere bine-cunoscutul principiu că steroizii trebuie utilizaţi la dozele cele mai mici eficace şi pentru durate cât mai scurte, având în vedere că în studii epidemiologice s-a raportat şi că utilizarea glucocorticoizilor se asociază cu un risc crescut al afecţiunilor cardiovasculare (printre care insuficienţa cardiacă şi infarctul de miocard) [143, 161]. În cazul metil-prednisolonului, s-a raportat o interacţiune cu diltiazemul (inhibitor CYP3A4) de natură farmacocinetică, având drept consecinţă creşterea considerabilă a expunerii la corticosteroid [156].

2. Antialergice antihistaminice

Majoritatea antihistaminicelor antialergice sunt relativ sigure din punctul de vede-

Scanned with OKEN Scanner

re al interacţiunilor cu alte medicamente, multe (ex. loratadină, desloratadină, cetirizină, levocetirizină, clorfeniramină, clemastină) neprezentând niciun fel de interacţiuni cu medicaţia utilizată în afecţiunile cardiovasculare. Numai două prezintă interacţiuni care pot avea relevanţă clinică şi este bine să fie cunoscute:

Prometazina (utilizată relativ puţin în prezent) prezintă o potenţială interacţiune la asocierea cu propranololul, care poate avea drept consecinţă hipotensiune, prelungirea intervalului QT sau alte aritmii cardiace. Această interacţiune are un substrat farmacocinetic. Prometazina, ca şi alte molecule din grupa fenotiazinelor, este metabolizată în principal de fracţiunea microzomială hepatică CYP2D6; aceeaşi fracţiune este implicată şi în metabolizarea propranololului. Cum substanţa antihistaminică determină inhibiţia enzimatică a fracţiunii metabolizante, la asociere pot creşte atât nivelurile plasmatice ale prometazinei, cât şi cele ale propranololului. Asocierea nu este contraindicată (RCP-ul naţional menţionează interacţiunea, în Marea Britanie nici măcar nu este menţionată), dar este necesară precauţia în cazul asocierii [165].

Bilastina (antihistaminic H1 de a doua generaţie, comercializat sub denumirea Borenar 20 mg) interacţionează farmacocinetic cu diltiazemul (inhibitor CYP3A4), acesta din urmă determinând creşterea concentraţiei plasmatice maxime a antialergicului cu cca. 50%. Interacţiunea pare să aibă loc la nivelul transportorilor de eflux de la nivel intestinal şi nu pare să afecteze profilul de siguranţă al produsului [21], dar în cazul asocierii se impune urmărirea atentă a pacientului.

3. Medicamente antipsoriazice

Înţelegerea fiziopatologiei şi terapiei psoriazisului s-a modificat considerabil în cursul ultimului deceniu, în special ca urmare a pătrunderii în terapie a medicamentelor biologice [158]. În cele ce urmează prezentăm interacţiunile potenţiale cu medicaţia utilizată în afecţiunile cardiovasculare, în principal pentru medicamentele imunosupresive utilizate tradiţional în tratamentul psoriazisului (metotrexat, ciclosporină, acitretin). Nu vor fi discutate interacţiunile pentru antiinflamatoarele nesteroidiene, chiar dacă acestea sunt utilizate în tratamentul artritei psoriazice.

Metotrexatul în general nu interacţionează cu medicamentele de uz cardiovascular. În literatură s-a afirmat că metotrexatul ar potenţa efectul *anticoagulantelor orale* printr-un mecanism puţin înţeles, dar probabil de natură multifactorială, fiind necesară monitorizarea INR cel puţin săptămânal până la stabilizarea acestuia [78]. Totuşi, nici rezumatul caracteristicilor produsului din România sau din Marea Britanie, nici informaţiile oficiale de prescriere (*prescribing information*) aprobate de FDA în Statele Unite nu menţionează un asemenea efect advers, astfel încât relevanţa clinică a acestei interacţiuni este îndoielnică.

În schimb, *ciclosporina* prezintă interacţiuni potenţial relevante clinic cu mai multe grupe de medicamente utilizate în afecţiunile cardiovasculare. Datorită efectelor hiperkaliemiante ale ciclosporinei, este necesar să se manifeste precauţii la asocierea acesteia cu *medicamente care economisesc potasiul*, cum sunt diureticele antialdosteronice (ex. spironolactona) sau inhibitorii şi antagoniştii enzimei de conversie a angiotensinei. Riscul este mai mare la pacienţii cu insuficienţă renală (trebuie avut în vedere şi că funcţia renală diminuează la vârstnici); în asemenea situaţii se recomandă monitorizarea nivelului potasiului la aceşti pacienţi [132]. Într-un studiu retrospectiv la pacienţi pediatrici fost necesară oprirea tratamentului cu losartan (antagonist al enzimei de conversie a angiotensinei) din cauza hiperkaliemiei şi acidozei produse de

Scanned with OKEN Scanner

asocierea acestuia cu ciclosporină [131]. Hiperkaliemia reprezintă o stare patologică amenințătoare de viață, care necesită tratament imediat [86].

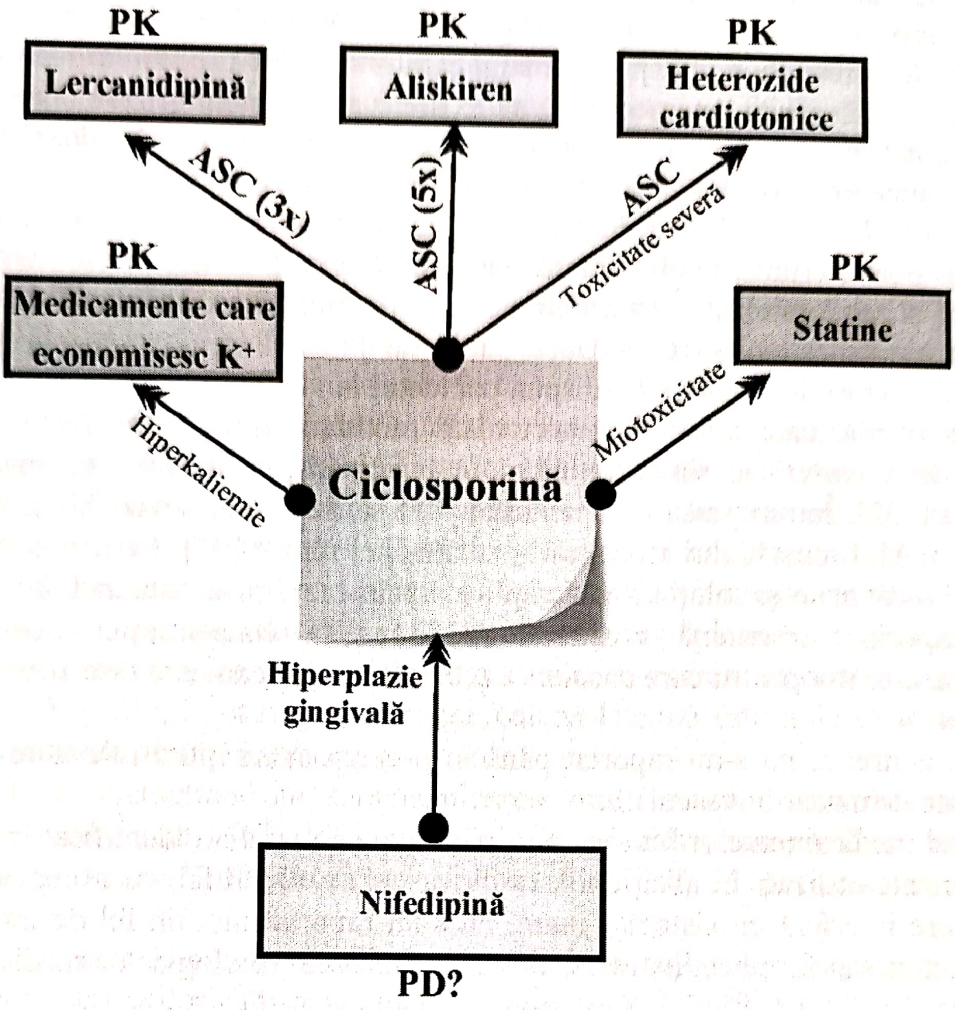

Fig. 2. Reprezentare schematică a principalelor interacțiuni ale ciclosporinei cu medicamentele utilizate în afecțiunile cardio-vasculare.

Asocierea ciclosporinei cu lercanidipina (blocant al canalelor de calciu) a determinat experimental creşterea de trei ori a ariei de sub curbă (ASC) a medicamentului de uz cardiovascular, în timp ce ASC pentru ciclosporină a crescut doar cu o cincime. De aceea, la asocierea celor două medicamente este necesar să se exercite precauții [132]. În cazul asocierii ciclosporinei cu nifedipina, există un risc crescut de hiperplazie gingivală, deoarece ambele medicamente au potențialul de a induce acest efect, de aceea asocierea trebuie evitată [68]. Şi alți blocanți ai canalelor de calciu pot determina hiperplazie gingivală, dar efectul este mai accentuat în cazul nifedipinei (față de amlodipină, de exemplu) [95].

Asocierea ciclosporinei (200 mg sau 600 mg) cu aliskiren 75 mg a determinat o creştere considerabilă a ASC pentru inhibitorul de renină (de 5 ori) şi a concentrației plasmatice maxime (de 2,5 ori). Aliskirenul nu modifică farmacocinetica ciclosporinei [120]. Având în vedere efectul asupra aliskirenului, eventuala asociere a celor două trebuie realizată cu prudență.

Scanned with OKEN Scanner

Ciclosporina poate creşte toxicitatea digoxinei, fiind raportate câteva cazuri de toxicitate digitalică severă, manifestată în urma iniţierii tratamentului cu ciclosporină la pacienţi care urmau să sufere un transplant cardiac [38, 39, 124]. Mecanismul pare să constea în reducerea secreţiei tubulare a digoxinei de către ciclosporină, care pare să fie mediată de glicoproteina A [112]. Rezumatul caracteristicilor produsului recomandă ca în cazul în care asocierea este necesară, să existe o atentă monitorizare clinică pentru detectarea precoce a simptomelor de toxicitate şi diminuarea promptă a dozei sau întreruperea tratamentului [132].

Inhibitorii de HMG-CoA reductază (statinele) la administrarea concomitentă cu ciclosporină pot determina miotoxicitate manifestată prin slăbiciune musculară şi mialgie, miozită şi rabdomioliză. În asemenea situaţii se impune reducerea dozelor medicamentelor hipocolesterolemiante. Dacă pacientul prezintă semne sau simptome de miopatie sau factori de risc care predispun pacientul la afecţiuni renale severe, inclusiv insuficienţă renală, care poate fi şi secundară rabdomiolizei. Asemenea cazuri s-au înregistrat la lovastatină, simvastatină, atorvastatină, pravastatină şi, mai rar, la fluvastatină [132]. Întreruperea tratamentului pare să determine reversibilitatea efectelor, atât la nivelul muşchiului striat, cât şi al funcţiei renale [91]. Efectul este unul de clasă, astfel încât aceeaşi soluţie trebuie aplicată şi în cazul rosuvastatinei [87, 141]. De fapt, ciclosporina determină creşterea de 7 ori a concentraţiei plasmatice a rosuvastatinei, motiv pentru care asocierea celor două medicamente este contraindicată [33].

Pentru acitretin, nu s-au raportat până în prezent interacţiuni relevante clinic cu medicamente de uz cardiovasculare.

În cazul medicamentelor biologice, până în prezent nu s-au identificat interacţiuni cu medicamente utilizate în afecţiunile cardiovasculare. De altfel, cu excepţia medicamentelor care interferă cu sistemul imun, nu s-au raportat nici un fel de interacţiuni, farmacocinetice sau farmacodinamice, ale medicamentelor biologice cu medicamentele convenţionale.

4. Antibiotice

Multe antibiotice sunt utilizate în dermatologice, chiar dacă relativ rar. Majoritatea antibioticelor au potenţialul de a interacţiona cu warfarina, în sensul potenţării efectului anticoagulant al acesteia. În acest sens s-au sugerat mai multe mecanisme posibile:

a) perturbarea dezvoltării florei intestinale saprofite cu diminuarea producţiei endogene de vitamină K;

b) reducerea absorbţiei vitaminei K prin malabsorbţie indusă de antibiotice;

c) creşterea sensibilităţii receptorilor hepatici la anticoagulantele cumarinice;

d) interacţiuni de deplasare a anticoagulantelor orale de pe albuminele plasmatice;

e) inhibarea metabolizării anticoagulantelor orale (inhibarea izozimelor CYP_{450}) [90, 121].

Vârsta, starea generală a pacientului şi contextul infecţios şi inflamator al pacientului par să fie principalii factori de risc în aceste interacţiuni. Din cauza contextului, este dificil să se discrimineze între contribuţia factorului infecţios şi a celui terapeutic în perturbările de coagulare observate la asocierea antibioticelor cu anticoagulantele orale [7].

Riscurile cele mai ridicate au fost identificate în cazul *cotrimexazolului*, dar studiile observaţionale au constatat relativ frecvent existenţa unor riscuri crescute şi pentru

Scanned with OKEN Scanner

macrolide, quinolone şi uneori peniciline, chiar dacă în cazul celor din urmă incidenţa este mai redusă [15, 49, 134].

Penicilinele cu spectru îngust sunt considerate mai sigure decât cele cu spectru larg. Interacţiunea peniciline-anticoagulante orale pare să fie rară, dar cazuri clinice au fost raportate din când în când şi deşi asocierea nu este contraindicată, trebuie manifestată prudenţă, în special la pacienţii subnutriţi sau cu tulburări care implică malabsorbţie (toate cazurile din literatură au implicat pacienţi relativ vârstnici, de peste 53 de ani), iar dacă durata tratamentului este mai îndelungată, se recomandă monitorizarea INR [121] şi ajustarea dozei.

În cazul *cloxacilinei* (penicilină rezistentă la penicilinază, cu spectru similar oxacilinei utilizate în România) s-au raportat atât cazuri de potenţare [97], cât şi de atenuare [84] a efectului anticoagulant, ceea ce nu sugerează foarte convingător o contribuţie cauzală a antibioticului la aceste efecte.

Deşi s-a afirmat că majoritatea *cefalosporinelor* nu interacţionează cu anticoagulantele orale, au existat cazuri de interacţiune dovedite prin reprovocare (pentru ceftriaxonă [31]), iar în unele studii observaţionale s-a observat un risc de sângerare superior în cazul asocierii faţă de utilizarea warfarinei ca monoterapie [166]. Deoarece într-un studiu mai vechi s-a raportat potenţarea efectului anticoagulant al warfarinei de către cefamandol, s-a speculat că această proprietate ar fi legată de existenţa catenei laterale metil-tiotetrazolice, moleculele cu o asemenea catenă acţionând ca antagonişti ai vitaminei K [121]; în cazul ceftriaxonei, catena laterală este diferită structural, dar are unele elemente de similitudine.

Riscul de interacţiune cu anticoagulantele orale există şi pentru carbapeneme (imipenem, meropenem) [63, 102] şi monobactame (aztreonam) [12] şi la asocierea acestora fiind necesară monitorizarea frecventă a INR în perioada imediată coadministrării.

Unele rapoarte de caz sau studii observaţionale au raportat potenţarea efectului anticoagulant al derivaţilor cumarinici de către *macrolide* [23, 49, 56, 60, 101, 133, 135], dar au existat şi studii cu rezultate contrarii [88].

Rapoarte individuale de caz, mai vechi [26, 36, 162] şi mai recente [55], au pretins un efect de potenţare a anticoagulantelor orale de către derivaţii tetraciclinici. Un studiu mai recent a identificat existenţa unei interacţiuni farmacocinetice între warfarină şi tigeciclină caracterizată prin creşterea ASC şi reducerea epurării warfarinei, fără să se observe însă o modificare a efectului anticoagulant [167]. Ca şi în cazul altor antibiotice, asocierea nu este contraindicată, dar este prudent să se urmărească INR [121].

Şi la fluoroquinolone au existat rapoarte individuale care au sugerat existenţa unui efect de potenţare a efectului anticoagulantelor orale, de aceea se recomandă ca atunci când asocierea nu poate fi evitată, să se monitorizeze atent timpul de protrombină sau alţi parametri ai coagulării [73, 145, 155].

Trei rapoarte de caz au menţionat o potenţială interacţiune de potenţare între *clindamicină* şi warfarină sau acenocumarol [5, 72, 150]. În ce priveşte aminoglicozidele, numai la administrarea orală a neomicinei (pentru sterilizare intestinală preoperatorie) s-a raportat creşterea timpului de protrombină prin asocierea cu anticoagulante orale, nu şi la utilizarea parenterală a acestor antibiotice [121]. La *vacomicină* s-a raportat foarte rar creşterea timpului de protrombină, efectul acestui antibiotic glicopeptidic fiind mult mai redus decât cel al cefamandolului [9]. Un studiu de caz a raportat diminuarea efectului anticoagulant al warfarinei sub acţiunea

Scanned with OKEN Scanner

teicoplaninei (antibiotic glicopeptidic) [2], deşi studii pe rozătoare nu au identificat vreo interacţiune [11, 126]. La *linezolid* s-au observat mici reduceri ale INR în cazul asocierii cu warfarină, însă datele disponibile nu au permis stabilirea relevanţei clinice a acestor modificări [144, 168].

Amoxilina poate să mărească absorbţia intestinală a digoxinei, astfel încât poate fi necesară ajustarea dozei pentru aceasta din urmă. În schimb diureza forţată (care poate fi prezentă la pacienţi cu hipertensiune arterială sau insuficienţă cardiacă aflaţi sub tratament) determină eliminarea crescută a amoxicilinei, cu reducerea concentraţiilor sanguine ale acesteia [7].

Cefalosporinele pot potenţa efectele nefrotoxice ale diureticelor puternice, cum sunt cele de ansă (în cazul ceftriaxonei nu s-a raportat o asemenea potenţare), de aceea la această asociere se impune monitorizarea funcţiei renale [27]. Asocierea *aztreonam* cu furosemid creşte nivelurile serice ale antibioticului, dar nu semnificativ clinic [12].

La asocierea *macrolidelor* (inclusiv azitromicină sau claritromicină) cu digoxina există creşteri ale nivelului seric al glicozidei cardiotonice, de aceea trebuie luată în consideraţie necesitatea reducerii dozei acesteia. Mecanismul pare să fie mediat în principal prin inhibarea glicoproteinei P [13, 19, 66, 94, 127]. La utilizarea concomitentă a claritromicinei şi disopiramidei s-au înregistrat cazuri de *torsade de pointes* (tahicardie ventriculară polimorfă manifestată în contextul unei repolarizări ventriculare prelungite); de aceea, la asociere se recomandă monitorizarea ECG-urilor pentru urmărirea prelungirii intervalului QT şi monitorizarea concentraţiei serice a acestor medicamente [29, 43]. În plus, la asocierea cu disopiramida, au existat cazuri în care s-a prelungit intervalul QT fără apariţia de *torsades de pointes*, dar cu manifestarea unei hipoglicemii ameninţătoare de viaţă [62]. La pacienţii care au utilizat simultan claritromicină sau eritromicină şi verapamil s-a înregistrat hipotensiune, bradiaritmii şi acidoză lactică [41, 43]. Asocierea macrolidelor metabolizate de fracţiunea microzomială CYP3A4 (eritromicină şi în ceva mai mică măsură, claritromicină) creşte concentraţia plasmatică a inhibitorilor de HMG-CoA reductază metabolizaţi de aceeaşi fracţiune (lovastatină, simvastatină, rosuvastatină, nu pravastatină, fluvastatină, rosuvastatină), cu apariţia rabdomiolizei; azitromicina şi roxitromicina nu sunt metabolizate de CYP3A4, astfel încât asocierea lor cu statinele este mai sigură [8, 24, 30, 40, 42, 69, 77, 93, 106, 107, 143, 146, 151].

Fluoroquinolonele trebuie utilizate cu prudenţă împreună cu antiaritmicele de clasă IA (ex. chinidină, disopiramidă) sau III (ex. amiodaronă, sotalol, dofetilidă, ibutilidă), deoarece prezintă riscul de potenţare a efectului de prelungire a intervalului QT [17, 61, 149, 82]. Co-trimexazolul (trimetoprim+sulfametoxazol) prezintă de asemenea un risc crescut de aritmii prin prelungirea intervalului QT, la asocierea cu amiodaronă sau dofetilidă, la aceasta din urmă printr-o interacţiune farmacocinetică având drept consecinţă creşterea concentraţiei plasmatice a antiaritmicului [32].

Rezumatul caracteristicilor produsului atrage atenţia asupra riscului *daptomicinei* de a declanşa miopatie la asocierea cu alte produse care prezintă acest risc (cum ar fi inhibitorii HMG-CoA-reductazei), deşi se acceptă că există o experienţă limitată privind asocierea [35], iar un studiu observaţional recent nu a identificat un risc crescut la asocierea celor două; absenţa potenţării acestui efect advers a fost justificată prin faptul că cele două grupe de medicamente ar acţiona pe căi farmacologice distincte [50]. Deşi aceste date sunt încurajatoare, este bine să se manifeste prudenţă în privinţa asocierii, prin evitare sau prin monitorizarea atentă a pacientului.

Scanned with OKEN Scanner

Rifampicina este un inductor potent al enzimelor CYP450, astfel încât co-administrarea cu medicamente metabolizate de aceeaşi fracţiune microzomială hepatică poate avea drept consecinţă reducerea activităţii terapeutice a acestora. Din acest motiv, dintre medicamentele de uz cardiovascular, la următoarele trebuie manifestată prudenţă şi ajustarea tratamentului la iniţierea sau încetarea asocierii: antiaritmice (ex. disopiramidă, chinidină, tocainidă, propafenonă, mexiletină), anticoagulante cumarinice, beta-blocante (propranolol, bisoprolol), blocante ale canalelor de calciu (diltiazem, verapamil, nifedipină, nicardipină, nimodipină), heterozide cardiotonice (digoxină), losartan, eplerenonă sau statine metabolizate de CYP3A4 (lovastatină, simvastatină, rosuvastatină) [123].

La utilizarea *aminoglicozidelor* trebuie avut în vedere faptul că asocierea cu diureticele de ansă creşte riscul de ototoxicitate [16, 75, 113, 129, 152].

5. Antifungice de uz sistemic

Infecţiile fungice sunt printre cele mai frecvente afecţiuni ale pielii, în statistici ocupând locul al doilea după acnee între afecţiunile tratate de dermatologi [45].

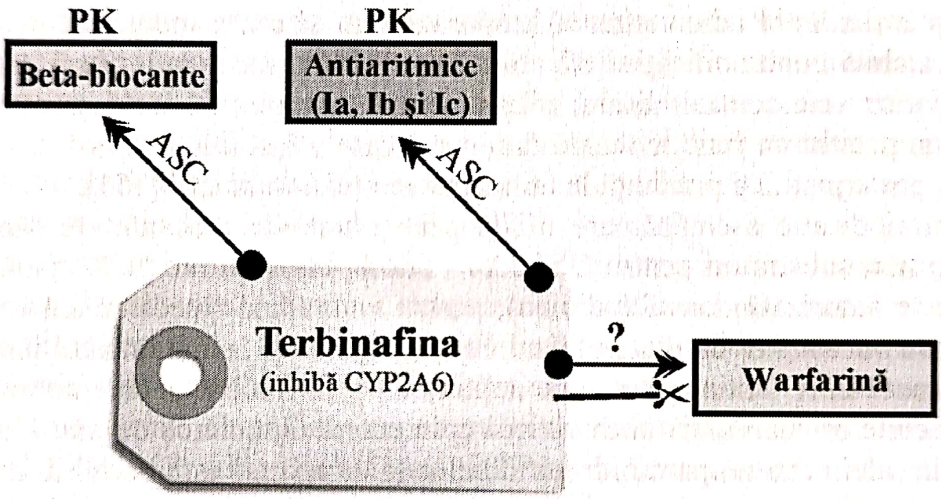

Fig. 3. Reprezentare schematică a principalelor interacţiuni ale terbinafinei cu medicamentele utilizate în afecţiunile cardio-vasculare.

Teoretic, conform rezumatului caracteristicilor produsului, *terbinafina* este susceptibilă de numeroase interacţiuni medicamentoase, metabolizarea sa fiind accelerată de inductorii CYP450 şi diminuată de inhibitorii CYP450. Dintre medicamentele de uz cardiovascular, amiodarona, care inhibă atât CYP2D9, cât şi CYP3A4, determină creşterea considerabilă a concentraţiei plasmatice a terbinafinei. La rândul său, terbinafina inhibă procesele de metabolizare hepatică mediate de fracţiunea CYP2D6 şi potenţează efectele medicamentelor metabolizate pe această cale. Sunt de menţionat aici antiaritmicele de clasă 1A (chinidină, disopiramidă, procainamidă), 1B (lidocaină, mexiletină, tocainidă, fenitoină) şi 1C (encainidă, flecainidă, propafenonă, moricizină) şi beta-blocantele (în special metoprololul, dar şi propranolol, carvedilol, timolol) [89]. Cu toate acestea, în practică acest gen de interacţiuni pare să fie rar sau foarte rar. Într-

Scanned with OKEN Scanner

un studiu retrospectiv post-autorizare, pe un număr de 25.884 de participanți, dintre care aproape 43% au utilizat terapii multiple, nu s-au identificat efecte de interacțiune cu terbinafina [79]. Unele cazuri au fost raportate, dar par să fie relativ rare. Dintre acestea, sunt de menționat cele cu anticoagulante orale, fiind descrise câteva cazuri în literatură, unele pretinzând potențarea efectului anticoagulant [54], altele antagonizarea acestuia [160] (ceea ce a determinat fabricantul să conteste existența unei contribuții cauzale a terbinafinei la efectele observate [46], mai ales că un studiu clinic pe 16 subiecți sănătoși nu a evidențiat nicio interacțiune între cele două medicamente [53]).

Itraconazolul inhibă lanosterol-demetilaza fungică, dar această enzimă aparține familiei CYP450, ceea ce explică faptul că antifungicul este și un potent inhibitor al enzimelor CYP450 umane, în special al fracțiunii CYP3A4. Prin urmare, medicamentul este predispus la multe interacțiuni cu substraturile CYP3A4 [117]. De aceea, este contraindicată asocierea cu disopiramida și chinidina (antiaritmice de clasă Ia) sau dronedaronă (antiaritmic de clasă III), toate trei fiind metabolizate de CYP3A4. „Asociere contraindicată" implică în acest caz – conform rezumatului caracteristicilor produsului – faptul că în nicio circumstanță aceste medicamente nu trebuie coadministrate, iar în cazul administrării succesive este necesar să existe o pauză de cel puțin 2 săptămâni între administrarea itraconazolului și cea a medicamentelor pentru care este valabilă contraindicația [67, 80]. Deși RCP-ul nu menționează amiodarona printre antiaritmicele contraindicate, relativ recent s-a raportat declanșarea unui stop cardiac la un pacient cu funcție renală diminuată care a fost tratat cu această combinație, ceea ce poate justifica prudență la utilizarea acestei combinații [153].

O contraindicație asemănătoare există pentru anumite blocante ale canalelor de calciu, care sunt substraturi pentru CYP3A4 - felodipină, lecarnidipină, nisoldipină (în România este autorizată doar felodipina), pentru ivabradină (medicament care inhibă curentul I_f de *pacemaker* cardiac, utilizat ca antianginos și în tratamentul insuficienței cardiace), ranolazină (antianginos care acționează prin inhibarea curentului tardiv de sodiu din celule miocardului) și diureticul eplerenonă. Asocierea cu alte blocante ale canalelor de calciu din grupa dihidropiridinelor și verapamil este permisă, dar cu prudență, dat fiind că s-au raportat cazuri de efecte adverse atribuite interacțiunii cu unele dintre acestea, de exemplu cu nifedipina (asocierea provocând edem periferic) [67, 70, 85, 147].

Este total contraindicată asocierea itraconazolului cu simvastatina și lovastatina (din cauza riscului potențial de rabdomioliză, asemenea cazuri fiind raportate în literatură); în cazul atorvastatinei este necesar doar ca asocierea să fie utilizată cu prudență [67, 98, 125, 137]. Contraindicația în cazul simvastatinei și lovastatinei este legată de observarea unei creșteri de cel puțin 10 ori (1000%) a expunerii pentru inhibitorul de HMG-CoA-reductază [110, 163] (spre deosebire de șobolan, la care interacțiunea este minimă [64]), mergând chiar până la 23 de ori în cazul lovastatinei [109], în schimb, la atorvastatină creșterea ASC este de numai 150-160% într-un studiu [76] și de cca. 400% în altul; creșterea ASC pentru pravastatină sub influența itraconazolului a fost de cca. 200% sau mai mică [69, 110].

În cazul altor medicamente, rezumatul caracteristicilor produsului menționează că asocierea cu itraconazolul „nu este recomandată", adică utilizarea concomitentă este de evitat, cu excepția acelor situații în care beneficiile depășesc riscurile potențiale, cu monitorizarea clinică a pacientului, ajustarea dozelor și, dacă este cazul, monitorizare farmacocinetică. Aici se încadrează asocierea cu tamsulosinul, rivaroxabanul și

Scanned with OKEN Scanner

aliskirenul. [67]. În cazul acestuia din urmă s-a observat creşterea concentraţiei plasmatice, dar şi eliminarea crescută pe cale renală [148].

Într-un studiu pe voluntari sănătoşi, itraconazolul a crescut Cmax şi ASC pentru nadolol cu 468% şi 224% faţă de grupul de control [104]; de aceea, RCP-ul recomandă prudenţă la asocierea celor două medicamente. Prudenţă este recomandată şi la asocierea cu anticoagulante şi antiagregante plachetare: derivaţi cumarinici, dabigatran, cilostazol [67]. Un raport de caz a arătat că itraconazolul poate determina creşterea de cca. 7 ori a concentraţiei plasmatice a S-warfarinei, dar nu şi a izomerului R, cu creşterea INR [105].

Deşi interacţiunea itraconazolului cu digoxina a făcut obiectul unui număr relativ mare de publicaţii (studii pe animale, rapoarte individuale de caz sau studii de farmacocinetică la om) [3, 4, 65, 71, 99, 111, 116, 130], medicamentul antifungic crescând concentraţia serică a digoxinei printr-o interacţiune cu Pgp care reduce clearanceul glicozidului cardiac [10, 31], RCP-ul recomandă doar manifestarea de precauţie la administrarea concomitentă.

Interacţiunile *fluconazolului* sunt mai puţine şi mai reduse ca intensitate a efectelor, astfel încât pentru acesta – conform RCP-ului - există o singură contraindicaţie referitoare la medicamente de uz cardiovascular (asocierea cu chinidina) şi mai multe medicamente a căror asociere trebuie realizată cu prudenţă. Contraindicaţia asocierii cu chinidina nu se bazează pe date experimentale *in vitro* sau *in vivo*, ci pe datele farmacocinetice care indică faptul că asocierea poate avea drept rezultat creşterea concentraţiei antiaritmicului, cu risc de prelungire a intervalului QT şi apariţie a aritmiei cunoscute sub numele de *torsades de pointes* [20].

Într-un studiu farmacocinetic, co-administrarea fluconazolului cu hidroclorotiazida (mai multe doze) a determinat creşterea concentraţiei plasmatice a antifungicului cu cca. 40%. Nu se recomandă însă ajustarea dozei, ci numai monitorizarea cu atenţie a pacientului [20]. Au existat mai multe cazuri de interacţiune între fluconazol şi warfarină, cu prelungirea timpului de protrombină şi risc hemoragic [6, 14, 34, 48, 83, 92, 108, 136, 154]. Totuşi, RCP-ul nu contraindică asocierea, ci recomandă monitorizarea atentă a timpului de protrombină şi ajustarea dozei (dacă este cazul). Deoarece multe blocante ale canalelor de calciu sunt metabolizate de CYP3A4, fluconazolul poate creşte concentraţia sistemică a acestora, recomandându-se monitorizarea frecventă a pacientului pentru reacţii adverse. Ca şi itraconazolul, fluconazolul prezintă risc de rabdomioliză la asocierea cu inhibitori de HMG-CoA reductază metabolizaţi de CYP3A4 (atorvastatină, simvastatină) sau de CYP2C9 (fluvastatină). Se impune monitorizarea pacientului pentru simptome de miopatie şi rabdomioliză şi urmărirea creatinin-kinazei, astfel încât să se întrerupă imediat administrarea la creşterea acesteia din urmă sau la diagnosticarea miopatiei ori rabdomiolizei [20, 44, 57, 74, 140].

Aceleaşi precauţii şi recomandări referitoare la interacţiunea fluconazol-anticoagulante orale şi fluconazol-statine sunt valabile în principiu şi pentru *voriconazol*, chiar dacă datele clinice care să confirme aceste interacţiuni sunt mai puţine (precauţiile fiind justificate mai mult pe baze teoretice) [119, 157].

Griseofulvina este un inductor enzimatic care poate reduce concentraţia plasmatică a medicamentelor metabolizate de fracţiunea CYP3A4. Poate reduce eficacitatea anticoagulantelor orale, fiind necesară monitorizarea regulată a protrombinei şi INR pe durata tratamentului şi timp de 8 zile după încetarea terapiei [51].

Scanned with OKEN Scanner

Amfotericina B poate induce hipopotasemie care, la rândul ei, poate potența toxicitatea heterozidelor cardiotonice. De aceea, la asociere este necesară monitorizarea nivelurilor potasiului și ale digoxinei, precum și a eventualelor semne sau simptome de toxicitate digitalică [78].

Caspofungina interacționează cu mai multe medicamente, dar până în prezent nu s-a detectat nicio interacțiune relevantă cu medicamente care se adresează terapiei afecțiunilor cardio-vasculare.

Concluzii

Chiar dacă interacțiunile între medicamentele utilizate sistemic și cele utilizate în tratamentul afecțiunilor cardiovasculare sunt statistic relativ puține, câteva dintre ele au un potențial foarte grav și trebuie să fie bine cunoscute pentru a putea fi gestionate în mod adecvat. Cele mai frecvente interacțiuni par să implice anticoagulantele orale și inhibitorii de HMG-CoA-reductază (statinele).

Bibliografie

1. ***. *British National Formulary*, ed. 64. London, BMJ Group, 2012, p. 616
2. Agosta FG, Liberato NL, Chiofalo F. *Warfarin resistance induced by teicoplanin.* Haematologica. 1997; 82(5):637-8
3. Alderman CP, Allcroft PD. *Digoxin-itraconazole interaction: possible mechanisms.* Ann Pharmacother. 1997; 31(4):438-40
4. Alderman CP, Jersmann HP. *Digoxin-itraconazole interaction.* Med J Aust. 1993; 159(11-12):838-9
5. Aldous JA, Olson CJ. *Managing patients on warfarin therapy: a case report.* Spec Care Dentist. 2001; 21(3):109-12
6. Allison EJ Jr, McKinney TJ, Langenberg JN. *Spinal epidural haematoma as a result of warfarin/fluconazole drug interaction.* Eur J Emerg Med. 2002; 9(2):175-7
7. *Amoxicillin 250 mg capsules. Summary of product characteristics (UK).* http://www.medicines.org.uk/emc/medicine/24951/SPC/Amoxicillin+250+mg+Capsules/#PRODUCTINFO [03.03.2014]
8. Amsden GW, Kuye O, Wei GC. *A study of the interaction potential of azithromycin and clarithromycin with atorvastatin in healthy volunteers.* J Clin Pharmacol. 2002; 42(4):444-9
9. Angaran DM, Dias VC, Arom KV, Northrup WF, Kersten TG, Lindsay WG, Nicoloff DM. *The comparative influence of prophylactic antibiotics on the prothrombin response to warfarin in the postoperative prosthetic cardiac valve patient. Cefamandole, cefazolin, vancomycin.* Ann Surg. 1987; 206(2):155-61
10. Angirasa AK, Koch AZ. *P-glycoprotein as the mediator of itraconazole-digoxin interaction.* J Am Podiatr Med Assoc. 2002 Sep;92(8):471-2
11. Angrisani M, Cazzola M, Loffreda A, Matera MG, Rossi F. *Teicoplanin with other drugs: possible pharmacological interactions.* J Chemother. 1993; 5(1):22-6
12. *Azactam 1 g Powder for Solution for Injection or Infusion. Summary of Product Characteristics.* http://www.medicines.org.uk/emc/medicine/549/SPC/Azactam+1g+or+2g+Powder+for+Solution+for+Injection+or+Infusion%2c+vial/#PRODUCTINFO [03.03.2014]
13. *Azithromycin 500 mg Tablets. Summary of product characteristics (UK).* http://www.medicines.org.uk/emc/medicine/21720/SPC/Azithromycin+500mg+Tablets/#PRODUCTINFO [03.03.2014]
14. Baciewicz AM, Menke JJ, Bokar JA, Baud EB. *Fluconazole-warfarin interaction.* Ann Pharmacother. 1994; 28(9):1111

Scanned with OKEN Scanner

152. Triggs E, Charles B. *Pharmacokinetics and therapeutic drug monitoring of gentamicin in the elderly*. Clin Pharmacokinet. 1999; 37(4):331-41
153. Tsimogianni AM, Andrianakis I, Betrosian A, Douzinas E. *Cardiac arrest provoked by itraconazole and amiodarone interaction: a case report*. J Med Case Rep. 2011;5:333
154. Turrentine MA. *Single-dose fluconazole for vulvovaginal candidiasis: impact on prothrombin time in women taking warfarin*. Obstet Gynecol. 2006; 107(2 Pt 1):310-3
155. *UTINOR® 400 mg Tablets. Summary of Product Characteristics.* http://www.medicines.org.uk/emc/medicine/1199/SPC/Utinor+Tablets+400mg/#PRODUCTINFO [03.03.2014]
156. Varis T, Backman JT, Kivistö KT, Neuvonen PJ. *Diltiazem and mibefradil increase the plasma concentrations and greatly enhance the adrenal-suppressant effect of oral methylprednisolone*. Clin Pharmacol Ther. 2000 Mar;67(3):215-21
157. *VFEND 50 mg and 200 mg film-coated tablets. Summary of Product Characteristics.* http://www.medicines.org.uk/emc/medicine/10059/SPC/VFEND+50+mg+and+200+mg+film-coated+tablets%2c+VFEND+200+mg+powder+for+solution+for+infusion%2c VFEND+200+mg+powder+and+solvent+for+solution+for+infusion%2c+VFEND+40 +mg+ml+powder+for+oral+suspension/#PRODUCTINFO [04.03.2013]
158. Villaseñor-Park J, Wheeler D, Grandinetti L. *Psoriasis: evolving treatment for a complex disease*. Cleve Clin J Med. 2012 Jun;79(6):413-23
159. Wang EJ, Lew K, Casciano CN, Clement RP, Johnson WW. *Interaction of common azole antifungals with P glycoprotein*. Antimicrob Agents Chemother. 2002; 46(1):160-5
160. Warwick JA, Corrall RJ. *Serious interaction between warfarin and oral terbinafine*. BMJ. 1998; 316(7129):440
161. Wei L, MacDonald TM, Walker BR. *Taking glucocorticoids by prescription is associated with subsequent cardiovascular disease*. Ann Intern Med. 2004; 141(10):764-70
162. Westfall LK, Mintzer DL, Wiser TH. *Potentiation of warfarin by tetracycline*. Am J Hosp Pharm. 1980; 37(12):1620, 1625
163. Williams D, Feely J. *Pharmacokinetic-pharmacodynamic drug interactions with HMG-CoA reductase inhibitors*. Clin Pharmacokinet. 2002;41(5):343-70
164. World Health Organization. *Cardiovascular diseases (CVDs). Fact sheet N°317*, Updated March 2013. http://www.who.int/mediacentre/factsheets/fs317/en/ [26.02.2014]
165. Wynn GH, Oesterheld JR, Cozza KL, Armstrong SC. *Clinical Manual of Drug Interaction Principles for Medical Practice*. Arlington (VA), American Psychiatric Publishing, 2009, p. 232
166. Zhang K, Young C, Berger J. *Administrative claims analysis of the relationship between warfarin use and risk of hemorrhage including drug-drug and drug-disease interactions*. J Manag Care Pharm. 2006; 12(8):640-8
167. Zimmerman JJ, Raible DG, Harper DM, Matschke K, Speth JL. *Evaluation of a potential tigecycline-warfarin drug interaction*. Pharmacotherapy. 2008; 28(7):895-905
168. *Zyvox 600 mg Film-Coated Tablets. Summary of Product Characteristics.* http://www.medicines.org.uk/emc/medicine/9857/SPC/Zyvox+600+mg+Film-Coated+Tablets/#PRODUCTINFO [03.03.2014]

Scanned with OKEN Scanner

REACȚIILE CUTANATE POSTMEDICAMENTOASE

Vasile Benea, Simona Roxana Georgescu, Mircea Tampa, Mihaela Anca Benea

Recțiile adverse postmedicamentoase sunt manifestări clinice nedorite ce apar ca urmare a administrării unui medicament. Sunt incluse reacțiile datorate supradozării, efectele secundare previzibile (75-80%), reacțiile adverse imprevizibile (24-29%) şi lipsa de eficacitate terapeutică.

Epidemiologie

Se apreciază că frecvența reacțiilor adverse postmedicamentoase, subestimată din cauza subraportării, este cuprinsă între 5 şi 15%[10,12,17,19,28]. De asemenea, se estimează că reacțiile adverse postmedicamentoase complică 6-15% din tratamentele efectuate în spital [7]. În Statele Unite ale Americii se înregistrează între 100.000 şi 140.000 decese pe an datorită reacțiilor posmedicamentoase, fiind a patra-a şasea cauză generatoare de deces [19]. 20-25% dintre reacțiile postmedicamentoase se manifestă la nivelul tegumentelor şi mucoaselor [6,19].

Deşi reacțiile adverse pot apărea după orice medicament, 80% dintre reacțiile postmedicamentoase mediate imunologic sunt produse de beta-lactamine, aspirină, alte antiinflamatoare nesteroidiene, sulfamide, alopurinol şi anticonvulsivante.

Clasificare etiopatogenică

Reacțiile postmedicamentoase previzibile (75-80% - tabelul I) apar la indivizi normali, sunt de obicei legate de doză şi sunt determinate de efectele farmacologice cunoscute ale medicamentului. *Reacțiile post-medicamentoase imprevizibile* (20-25% - tabelul I) apar independent de doză şi nu sunt legate de efectele farmacologice ale medicamentului. Majoritatea *reacțiilor postmedicamentoase imunologice* (denumite şi *reacții de hipersensibilitate*; 5-10% din reacțiile adverse postmedicamentoase - tabelul I) sunt imprevizibile şi pot fi încadrate în sistemul de clasificare Gell şi Coombs; termenul de *reacții alergice post-medicamentoase* trebuie rezervat reacțiilor adverse IgE-mediate. Reacțiile postmedicamentoase imunologice pot fi îndreptate împotriva medicamentului, a unui metabolit reactiv al acestuia, a unui contaminant sau a structurilor proprii organismului modificate de medicament [18,24].

În reacțiile imune *de tip I, IgE-mediate*, complexe IgE-medicament se leagă de mastocite, determinând degranularea acestora şi eliberarea histaminei şi a altor mediatori proinflamatorii. Clinic pot apărea urticarie-angioedem, anafilaxie, şoc anafilactic, prurit, bronhospasm, vărsături, diaree etc. Manifestările clinice apar la minute (reacții immediate) sau ore (reacții accelerate) după re-expunere.

Reacțiile imune *de tip II (citotoxic)*, care apar la un interval variabil după expunere, presupun legarea IgM sau IgG specifice de celule acoperite de medicament/haptenă; în consecință apar anemie hemolitică, neutropenie, trombocitopenie (cu purpură trombocitopenică).

Tipul III de reacții imune (complexe imune) se caracterizează prin depozite tisula-

Scanned with OKEN Scanner

re de complexe anticorpi-medicament, cu activarea sistemului complementului. Manifestările clinice sunt reprezentate de boala serului, febră, erupţii cutanate, urticarie, artralgii, limfadenopatie, vasculite, glomerulonefrită, reacţie Arthus localizată. Apar la un interval de 1-3 săptămâni după expunere.

În reacţiile imune de tip IV, mediate celular, medicamentul, legat de MHC este prezentat limfocitelor T. Acest mecanism este implicat în special în dermita alergică de contact, dar şi în erupţii maculo-papuloase, buloase, lichenoide, lupusul posmedicamentos, eritemul fix postmedicamentos, eritemul polimorf, sindromul Stevens-Johnson, necroliza toxică epidermică, DRESS etc. Manifestările clinice apar la un interval de 2-7 zile după expunere.

Reacţiile pseudoalergice includ reacţiile anafilactoide prin degranularea directă a mastocitelor (substanţe iodate de contrast, opiacee, vancomicină etc.), reacţiile prin activarea sistemului complementului (substanţe iodate de contrast) sau prin potenţarea activităţii bradikininei (inhibitori ai ACE etc.).

Există anumiţi *factori de risc* implicaţi în apariţia recţiilor adverse postmedicamentoase. Astfel, printre factorii de risc *constituţionali* se află [24]:

- variaţii farmacogenetice ale enzimelor implicate în metabolizarea medicamentelor (ex. tipul acetilator lent favorizează apariţia lupusului postmedicamentos indus de hidralazină, în timp ce tipul acetilator rapid este implicat în apariţia lupusului postmedicamentos indus de procainamidă);
- asocieri cu un anumit complex major de histocompatibilitate (HLA-DR4 cu lupusul postmedicamentos indus de hidralazină; HLA-B15*02 cu reacţiile postmedicamentoase la carbamazepină[16]; HLA-B58*01 la alopurinol[9]; HLA-B57*01 la abacavir etc.[5];
- o sensibilitate mai mare faţă de metaboliţii oxidativi reactivi ai unor medicamente (fenitoin, fenobarbital, carbamazepină etc. implicate în apariţia DRESS, necrolizei toxice epidermice sau a sindromului Stevens-Johnson) [9];
- sexul feminin – de 1,5-2 ori mai frecvent decât la bărbaţi. În parte se explică şi prin polipragmazie;
- vârsta – frecvenţă mai mare la vârstnici. În plus, la aceştia debutul este mai întârziat, dar mortalitatea mai mare.

Au fost identificaţi şi factori de risc *dobândiţi* [24]:

- infecţii virale concomitente care alterează răspunsul imun faţă de medicamente: IACRS, infecţii cu HHV-7, virusul Epstein-Barr, CMV, HCV etc.[24,25];
- infecţia HIV/SIDA (în special atunci când limfocitele CD4+ sunt sub 100/mmc). Sunt implicaţi atât starea de imunodeficienţă, cât şi factori legaţi de HIV;
- reactivarea unei infecţii virale latente (HHV-6 în DRESS);
- existenţa unei reacţii de hipersensibilitate la o substanţă înrudită în antecedente.
- prezenţa unei afecţiuni severe (neoplaziile se asociază cu o mortalitate mai mare în cazul reacţiilor severe; insuficienţa hepatică sau renală);
- alcoolismul
- lupusul eritematos sistemic;
- astmul broşic;
- dermita atopică (nu creşte incidenţa, ci severitatea) etc.

De asemenea, au fost descrişi şi factori de risc *legaţi de medicamente* [24]:

- medicamente cu risc crescut (peste 3%) – alopurinol, amoxicilină, ampicilină, carbamazepină, izoniazidă, lamotrigină, nevirapină, D-penicilamină, fenitoină, substan-

Scanned with OKEN Scanner

ţe iodate de contrast, rifampicină, sulfadiazină, cotrimoxazol, sulfasalazină etc.

- medicamente cu risc scăzut (sub 0,5%) – aminofilină, aspirină, atropină, codeină, digoxin, isosorbid dinitrat, gentamicină, hidroxid de aluminiu, hidroxid de magneziu, insulină, metildopa, morfină, paracetamol, prednison, prometazină, propanolol, săruri de fier, spironolactonă etc.
- substanţele cu greutate moleculară mare şi structură complexă (seruri heterologe, insulină, streptokinază etc.) au o imunogenicitate mare. Majoritatea medicamentelor au o greutate moleculară mică, sub 1.000 dalton, pentru a deveni imunogenice fiind necesară cuplarea cu o proteină *carrier*;
- căile de administrare topică, i.m., i.v. sunt cele mai imunogene;
- polipragmazia;
- utizarea concomitentă de beta-blocante;
- unele interacţiuni medicamentoase (de exemplu, acidul valproic creşte riscul de reacţii adverse severe faţă de lamotrigină).

Manifestări clinice

Manifestările cutaneo-mucoase postmedicamentoase sunt numeroase şi polimorfe (tabelul II) [1,2,8,10,14,15,18,20,21,22]. Deşi, uneori, unele medicamente se pot asocia cu un tablou clinic specific (de exemplu, hidroxiclorochina sau diltiazemul cu pustuloza acută exantematică; minociclina cu DRESS; sulfamidele sau alopurinolul cu necroliza toxică epidermică etc.), de cele mai multe ori un medicament poate induce eruţii cutaneo-mucoase diferite).

Cele mai frecvente reacţii postmedicamentoase (90%) sunt *exantemele maculopapuloase* care pot fi de tip scarlatiniform, rubeoliform, morbiliform etc. Au dispoziţie simetrică, afectând în special trunchiul, extremităţile şi pliurile (figura 1). Se pot asocia febră, prurit sau eozinofilie. Apar la 2-3 săptămâni de la introducerea unui medicament sau la 2-3 zile în cazul readministrării. Principalele medicamente ce pot fi implicate sunt ampicilina/penicilina, sulfamidele, pirazolonele, fenitoina, carbamazepina, sărurile de aur, alopurinolul etc. Se remit cu descuamare sau pigmentare postlezională.

DRESS (*Drug Reaction with Eosinophilia and Systemic Symptoms*; sin: sindromul de hipersensibilitate medicamentoasă) se caracterizează prin erupţie exantematică, febră, limfocitoză atipică şi apoi eozinofilie, limfadenopatie şi afectare de organ (hepatită, nefrită, pneumonită, miocardită, encefalită, hipotiroidie etc.) [8,9,29]. Poate fi indus de minociclină, anticonvulsivante aromatice, lamotrigină, sulfamide, nevirapină, alopurinol, metronidazol etc., apărând la 1-6 săptămâni de la iniţierea tratamentului. Mortalitatea poate ajunge la 10%.

Urticaria-angioedemul postmedicamentoase (figura 2), a doua manifestare majoră de reacţii postmedicamentoase, reprezintă 10% din cazurile de urticarie. În apariţia sa pot fi implicate diverse mecanisme fiziopatologice: IgE-mediate, prin complexe imune (de exemplu boala serului sau vasculita urticariană) sau reacţii pseudoalergice (anafilactoide). Se pot asocia febră, artralgii, tulburări digestive, neurologice etc. Manifestările clinice apar la minute sau ore de la readministrare. Posibilele complicaţii sunt reprezentate de şoc anafilactic, anafilaxie, asfixie prin angioedem. Principalele medicamente implicate sunt betalactaminele, substanţele iodate de contrast hiperosmolare, anestezicele generale, aspirina, alte AINS, seruri, vaccinuri etc.

O situaţie particulară o constituie angioedemul indus inhibitori ai angiotensinconvertazei (risc de 1/5000 - figura 3), inhibitori ai angiotensinei (sartani) etc. Aceştia

Scanned with OKEN Scanner

intervin prin potenţarea activităţii bradikininei.

Pustuloza acută exantematică generalizată se manifestă prin febră, erupţie diseminată edematoasă pe care apar ulterior pustule non-foliculare (figura 4), situată pe trunchi şi marile pliuri, asociată uneori cu purpură, leucocitoză cu neutrofilie. Poate fi determinată de antibiotice (aminopeniciline, pristinamicină), hidroxiclorochină, diltiazem, terbinafină, mercurice (*eritem mercurial*) etc. Apare la interval de 2 zile până la 2-3 săptămâni, iar manifestările clinice se remit în 7-15 zile. Se poate asocia cu o mortalitate de 5% [14].

Sindromul Stevens-Johnson şi *necroliza toxică epidermică* (TEN, Sindrom Lyell - figura 5) sunt determinate îndeosebi de sulfamide, anticonvulsivante (carbamazepină, lamotrigină), alopurinol, nevirapină, AINS (oxicami); intervalul de apariţie este de 7-21 de zile de la iniţierea tratamentului. Incidenţa lor este apreciată a fi de aproximativ 2 cazuri la 1.000.000. Mortalitatetea este de 25-30%[2,9,23].

Diagnosticul

Deoarece manifestările clinice sunt polimorfe şi nespecifice, acelaşi tablou clinic poate fi produs de o varietate de stimuli, de obicei pacienţii iau mai multe medicamente, mecanismele fiziopatologice implicate sunt multiple (cele mai multe incomplet elucidate) şi sunt disponibile puţine mijloace de laborator, diagnosticul etiologic este de cele mai multe ori dificil de stabilit [18,24].

O *anamneză* minuţioasă va căuta să precizeze medicamentele utilizate (inclusiv OTC-uri, laxative, remedii naturiste, homeopatice, ierburi, vitamine şi alte suplimente alimentare etc.) şi eventuala corelaţie cu apariţia manifestărilor clinice; trebuie avute în vedere medicamentele noi introduse în ultimile 3 luni (în special în ultimile 1-6 săptămâni) [24].

Proba de eliminare a medicamentelor suspecte a fi implicate este utilă, dar nu diagnostică. În plus, uneori erupţia poate continua şi după eliminarea medicamentului deoarece urme ale medicamentului pot persista pentru perioade mai îndelungate, recţiile de hipersensibilitate, odată iniţiate, se pot autoîntreţine sau poate fi administrat un alt medicament cu structură asemănătoare [24].

Testele de provocare pot demonstra legătura de cauzalitate, dar, deoarece au fost raportate complicaţii fatale (la penicilină, chinidină), nu sunt indicate în formele severe (anafilaxie, şoc anafilactic, sindrom Stevens-Johnson, TEN etc.) de reacţii adverse postmedicamentoase. Eventual, pot fi efectuate, atunci când nu sunt disponibile alte mijloace diagnostice, doar în formele minore şi în condiţii de terapie intensivă.

Diagnosticul de laborator poate fi util, investigaţiile utilizate fiind adaptate tipului de mecanism fiziopatologic presupus a fi implicat [3,4,18,24].

Astfel, *testele cutanate* (prick, IDR) şi RAST sunt recomandate în diagnosticul reacţiilor IgE-mediate. Există protocoale standardizate pentru testarea la penicilină, anestezice locale, insulină, vaccinuri, anticorpi monoclonali, streptokinază, latex etc. Deoarece există o perioadă refractară, testarea trebuie efectuată la 6 săptămâni - 6 luni după remiterea manifestărilor clinice. Totuşi, cu excepţia penicilinei, un prick-test negativ nu exclude o reacţie alergică [26]. Şi pentru determinarea IgE specifice *in vitro* (RAST) există truse disponibile (însă pentru un număr limitat de medicamente deoarece determinanţii imunogenici ai multor medicamente nu sunt bine definiţi); sensibilitatea acestora este mai redusă decât a prick-testelor. Determinarea unor markeri ai activării mastocitelor (triptaza serică în primele 4 ore; histamina în primele 30 de minute),

Scanned with OKEN Scanner

testul de degranulare a bazofilelor etc.) pot fi utile de asemenea în diagnosticul reacţiilor IgE-mediate [24,27].

Testele epicutane sunt utile în reacţiile de hipersensibilitate întârziată (dermita alergică de contact), dar şi în exantemul fix postmedicamentos, erupţii maculopapuloase, AGEP, sindromul Stevens-Johnson sau necroliza toxică epidermică[4,24]. O metodă utilă în diagnosticul dermitelor alergice de contact o constituie testul deschis. De asemenea, şi intradermoreacţiile (IDR) la medicamente pot fi folosite în diagnosticul reacţiilor de hipersensibilitate întârziată, cu condiţia de a fi citite şi interpretate la 48 şi 72 de ore.

Teste de proliferare a limfocitelor (TTL) au sensibilitate şi specificitate reduse, iar testul de hemaglutinare pasivă, teste de inhibare a migrării macrofagelor/leucocitelor, testul de toxicitate a limfocitelor etc. sunt utilizate îndeosebi în cercetarea medicală [24,27].

Deoarece, doar în puţine cazuri există teste de laborator specifice care să confirme cu certitudine diagnosticul etiopatogenic, au fost elaborate şi *criterii generale de diagnostic* [24]:

- manifestările clinice sunt compatibile cu o reacţie de hipersensibilitate postmedicamentoasă;
- pacientului i s-a administrat un medicament ce poate provoca asemenea manifestări clinice;
- există o relaţie temporală (administrarea medicamentului - apariţia manifestărilor clinice) compatibilă cu o reacţie postmedicamentoasă;
- sunt excluse alte cauze ale manifestărilor clinice;
- datele de laborator susţin un mecanism imunologic ce poate explica tabloul clinic.

În concluzie, relaţia de cauzalitate între un medicament şi reacţia adversă poate fi clasificată drept: sigură, probabilă, posibilă sau improbabilă.

Tratamentul

Prima măsură terapeutică este reprezentată de întreruperea administrării medicaţiei încriminate. Aceasta poate fi menţinută numai dacă nu există o alternativă terapeutică şi dacă riscul netratării afecţiunii de bază este mai mare decât riscul continuării tratamentului cu medicamentul implicat. De asemenea, datorită riscului de reacţii încrucişare, nu vor fi administrate nici alte medicamente înrudite structural. Medicamentul încriminat va fi înlocuit cu un alt medicament neînrudit structural [11,13,24].

Pacienţii vor fi atent monitorizaţi pentru a putea preveni evoluţia spre forme severe. Astfel, vor fi urmărite semnele şi simptomele care pot indica riscul de colaps cardiovascular: urticarie generalizată; edem laringian şi/sau wheezing; hipotensiune. Evoluţia spre o formă severă de reacţie adversă postmedicamentoasă poate fi indicată de prezenţa febrei, afectarea mucoaselor, limfadenopatie, afectare de organ (faringită, tuse, artralgii, meningism, oligurie etc.), manifestări cutanate (tendinţă spre eritrodermie, afectarea preponderentă a extremităţii cefalice şi/sau a mucoaselor, edem dureros, bule, decolare, purpură etc.) [24].

Scanned with OKEN Scanner

Tabelul I. Reacţii adverse postmedicamentoase

Tip	*Exemplu*
A. Reacţii neimunologice previzibile	
supradozare;	convulsii determinate de lidocaină
efecte secundare	alopecie anagenă după citostatice
efecte facultative	candidoză bucală sau infecţie cu *C. difficile* după antibiotice
toxicitate cumulativă	hiperpigmentare prin acumularea sărurilor de aur la nivelul mucoaselor
toxicitate tardivă	carcinogeneză (săruri de arsenic, imunosupresoare)
	hepatotoxicitate (metotrexat)
	teratogenicitate (retinoizi, talidomidă)
interacţiuni medicamentoase	convulsii determinate de teofilină asociată cu eritromicină
tulburări metabolice	isotretinoin – xantoame prin afectarea metabolismului lipidic
exacerbarea bolii	litiu – acnee şi psoriazis
imprevizibile	
pseudoalergice	reacţii anafilactoide la substanţe iodate de contrast
intoleranţă	tinitus la doze mici de aspirină
idiosincrazie	anemie hemolitică la pacienţi cu deficit de G6PD cărora li se administrează sulfone
B. Reacţii imunologice (imprevizibile)	
tip I (IgE-mediate)	urticarie-angioedem la penicilină
tip II (citotoxice)	purpură trombocitopenică la tiazide
tip III (complexe imune)	boala serului la vaccinuri heterologe
tip IV (hipersensibilitate întârziată mediată celular)	dermită alergică de contact la diclofenac
activarea specifică a limfocitelor T	erupţii maculo-papuloase la amoxicilină
apoptoză indusă de Fas/Fas ligand	sindrom Stevens-Johnson
alte mecanisme imunologice	lupus postmedicamentos la hidralazină
	DRESS la carbamazepină

Scanned with OKEN Scanner

Tabelul II. Manifestările clinice cutanate ale reacţiilor postmedicamentoase

erupţii exantematice	
	erupţii maculopapuloase
	DRESS
	eritrodermie
erupţii urticariene	
	urticarie-angioedem
	boala serului
	anafilaxie
	şoc anafilactic
erupţii pustuloase	
	pustuloza exantematică acută generalizată
	erupţii acneiforme
erupţii buloase	
	eritem polimorf
	sindrom Stevens-Johnson
	necroliza toxică epidermică
	pemfigus vulgar
	pemfigoid bulos
	dermatoză buloasă cu IgA lineare
	pseudoporfirie
alte	
	exantem fix postmedicamentos
	necroză determinată de anticoagulante
	erupţii lichenoide
	vasculite
	lupus eritematos
	erupţii purpurice şi hemoragice
	erupţii fototoxice sau prin fotosensibilizare
	dermită alergică de contact
	erupţii psoriaziforme
	pseudolimfom
	ulceraţii
	dermita livedoidă Nicolau
	reacţia Jarisch-Herxheimer
	modificări pigmentare
	hipertrichoză
	modificări unghiale etc.

Tratamentul este în general suportiv: reechilibrare hidroelectrolitică; adrenalină în caz de anafilaxie sau şoc anafilactic; corticoterapie sistemică sau topică; antihistaminice etc. [11,13,18,24]

O altă măsură importantă este reprezentată de educaţia pacienţilor [24].

Scanned with OKEN Scanner

În cazul alergiei la penicilină sau cotrimoxazol există scheme de desensibilizare rapidă; desensibilizarea trebuie efectuată în condiţii de terapie intensivă [24].

Dacă există reacţii anterioare la substanţe iodate de contrast, acestea pot fi prevenite prin premedicaţie cu prednison (50 mg p.o. la 13, 7 şi o oră anterior investigaţiei), antihistaminic (difenhidramină/ketotifen cu o oră anterior) şi efedrină, 25 mg p.o. sau antihistaminic H_2 cu o oră anterior investigaţiei [24].

Scanned with OKEN Scanner

Bibliografie selectivă

1. Albrecht J, Fine L, Piette W. Drug-associated lymphoma and pseudolymphoma: Recognition and management. Dermatol Clin 25:233-244, 2007
2. Auquier-Dunant A et al: Correlations between clinical patterns and causes of erythema multiforme major, Stevens-Johnson syndrome and toxic epidermal necrolysis. Arch Dermatol 138:1019-1024, 2002
3. Barbaud A et al. Guidelines for performing skin tests with drugs in the investigation of cutaneous adverse drug reactions. Contact Dermatitis 45:321-328, 2001
4. Barbaud A. Drug patch testing in systemic cutaneous drug allergy. Toxicology 209:209-216, 2005
5. Batchelor J et al: Hydralazine-induced systemic lupus erythematosus: Influence of HLA-DR and sex on susceptibility. Lancet 1:1107-1109, 1980
6. Bigby M. Rates of cutaneous reactions to drugs. Arch Dermatol 137:765-770, 2001
7. Bordet R, Gautier S, Le Louet H et al. Analysis of the direct cost of adverse drug reactions in hospitalised patients. Eur J Clin Pharmacol 2001; 56: 935–41.
8. Chiou C et al. Clinicopathological features and prognosis of drug rash with eosinophilia and systemic symptoms: A study of 30 cases in Taiwan. J Eur Acad Dermatol Venereol 22:1044-1049, 2008
9. Dainichi T et al. Stevens-Johnson syndrome, drug-induced hypersensitivity syndrome and toxic epidermal necrolysis caused by allopurinol in patients with a common HLA allele: What causes the diversity. Dermatology 215:86-88, 2007
10. Ditto AM. Drug allergy. In: Grammer LC, Greenberger PA, eds. Patterson's Allergic diseases. 6th ed. Philadelphia: Lippincott Williams & Wilkins, 2002:295
11. Drake L et al: Guidelines of care for cutaneous adverse drug reactions. J Am Acad Dermatol 35:458-461, 1996
12. Einarson TR. Drug-related hospital admissions. Ann Pharmacother 1993;27:832-40
13. Executive summary of disease management of drug hypersensitivity: a practice parameter. Joint Task Force on Practice Parameters, the American Academy of Allergy, Asthma and Immunology, and the Joint Council of Allergy, Asthma and Immunology. Ann Allergy Asthma Immunol 1999;83:665-700.
14. Guevara-Gutierrez E et al. Acute generalized exanthematous pustulosis: Report of 12 cases and literature review. Int J Dermatol 48:253-258, 2009
15. Halevy S, Shai A. Lichenoid drug eruptions. J Am Acad Dermatol 29:249-255, 1993
16. Hung S et al. Genetic susceptibility to carbamazepine-induced cutaneous adverse drug reactions. Pharmacogenet Genomics 16:297-306, 2006
17. Jick H. Adverse drug reactions: the magnitude of the problem. J Allergy Clin Immunol 1984;74:555-7
18. Khan D, Solensky R. Drug allergy. J Allergy Clin Immunol 125:S126-S137, 2010
19. Lazarou J, Pomeranz BH, Corey PN. Incidence of adverse drug reactions in hospitalized patients: a meta-analysis of prospective studies. JAMA 1998; 279:1200-5
20. Mackool TB, GovermanJ, Nazarian RM. Case 14-2012: A 43-Year-Old Woman with Fever and a Generalized Rash. N Engl J Med 2012;366:1825-34.
21. Mockenhaupt M. Severe drug-induced skin reactions: Clinical pattern, diagnostics and therapy. J Dtsch Dermatol Ges 7:142-160, 2009
22. Ozkaya E. Fixed drug eruption: State of the art. J Drugs Dermatol 6:181-188, 2008
23. Paquet P, Pierard G. New insights in toxic epidermal necrolysis (Lyell's syndrome): Clinical considerationsk, pathobiology and targeted treatments revistied. Drug Safety 33:189-212, 2010
24. Riedl MA, Casillas AM. Adverse Drug Reactions: Types and Treatment Options. American Family Physician 2003; 68 (9): 1781-90.

Scanned with OKEN Scanner

TEXTILE MEDICALE CU SUPORT CICLODEXTRINIC PENTRU COMPLEXAREA ŞI ELIBERAREA CONTROLATĂ A PRINCIPIULUI ACTIV ÎN PATOLOGII CUTANATE

Radu Cezar-Doru, Parteni Oana şi Popa Marcel

Introducere

Materialele textile, în ideea de articole de lenjerie, la purtarea directă pe piele sub formă de bluză, pantalon, maiou, chilot, ciorap, brasardă, etc., cu rol de protecţie şi confort cutanat, în viaţa cotidiană activă pot avea concomitent şi rol terapeutic fiind purtătoare de medicament, care, în condiţii specifice, îl eliberează către dermă pentru o perioadă dependentă de capacitatea de încărcare a rezervorului temporar de la interfaţa textilă; eliberarea este declanşată sub acţiunea factorilor specifici cutanaţi (enzime, modificarea pHului sub acţiunea transpiraţiei, modificarea temperaturii, fricţiunea material textil - dermă).

Modificarea chimică a suprafeţei interioare a suporturilor de lenjerie menţionată mai sus, are în vedere mai multe opţiuni privind modul de formare a unui rezervor de medicament prin folosirea unor sisteme de eliberare a medicamentului sub forma: -hidrogelurilor (1), -matricelor polimere sau sisteme conjugate de polimer-medicament, după modelul Ringsdorf (2), -microemulsiilor (3); fiecare procedeu rezolvă aspecte punctuale legate de: -transferul medicamentului către dermă şi difuzia continuată pînă la nivel sistemic; - reducerea toxicităţii sau a instabilităţii unor produse farmacologice, - crearea unor condiţii favorabile pentru o bună dizolvare şi biodisponibilitate corespunzătoare şi a formării canalelor de permeaţie specifică prin stratul cornos din dermă.

La o analiză succintă folosirea microgelurilor crează condiţii ameliorate pentru adsorbţia şi difuzia medicamentului fiind o posibilitate de eliberare a medicamentului cu numeroase moduri de aplicaţie, pentru multe tipuri de principii active. În cazul sistemelor conjugate polimer – medicament, conform modelului Ringsdorf, se pot obţine avantaje datorate diminuării toxicităţii medicamentului şi direcţionării către receptorii specifici, dar implică un volum mare de muncă la sinteza chimică a produşilor şi necesită o înaltă acurateţe privind realizarea detaliilor chimice implicate. În varianta de folosire a microemulsiilor avantajul principal este datorat intensificării transferului medicamentului către hipodermă prin diminuarea rezistenţei barieriei de difuzie a stratului cornos.

O variantă accesibilă tehnic şi studiată predilect în ultimii ani este folosirea ciclodextrinelor (CD). Procedeul folosirii suportului CD pentru eliberarea controlată a principiului activ pentru patologii cutanate este oarecum similar terapiei topice, larg utilizate în aplicaţiile dermatologice, respectiv al folosirii medicamentelor incluse în creme, geluri, pansamente, care realizează un transfer local pentru un tratament, mai ales, în afecţiuni cronice. Există, totuşi, detalii care individualizează procedeele, unul de altul, prin avantaje şi dezavantaje specifice. Folosirea cremelor, gelurilor pentru aplicaţii topice

Scanned with OKEN Scanner

este relativ simplă, iar difuzia principiului activ către dermă este cunoscută şi devenită uzuală în mediile de specialitate. Punctul sensibil este realizarea unei emulsii pentru o compoziţie care să faciliteze omogenizarea uniformă a medicamentului precum şi permeaţia prin stratul cornos. Dezavantajul practic este că terapia topică necesită timp alocat de pacient pentru aplicare şi difuzie în piele. În cazul materialelor textile cu rezervor de substanţă activă, acestea trebuie să realizeze o modificare chimică care să înglobeze şi apoi să elibereze cu uşurinţă sub acţiunea stimulilor cutanaţi un flux de medicament către dermă şi în anumite cazuri pînă la nivel sistemic parcurgând epiderma, mezoderma şi hipoderma. Dacă obţinerea sistemului de depozitare a medicamentului înseamnă o transformare chimică laborioasă, ulterior difuzia acestuia de pe suprafaţa textilă către piele are loc atîta timp cât stimulii cutanaţi favorizează transferul de pe suprafaţa textilă către dermă. Difuzia, în acest caz, are loc fără intervenţia conştientă a pacientului asupra medicamentului. Transferul medicamentului se menţine atît timp cît articolul textil aflat la interfaţă cu epiderma umană mai conţine o cantitate de medicament.

Materialele textile, care au un sistem de eliberare controlată folosind CD ca sistem de încapsulare a medicamentelor, se direcţionează terapeutic următoarelor patologii: insuficienţă venoasă cronică, dermatite de contact şi atopice pe fond alergic, psoriazis, micoze şi cancer de piele.

Ciclodextrine. Caracteristici generale

O lucrare documentată (4) privind istoria contribuţiilor la cunoaşterea şi aplicarea arată că prima menţiune despre dextrine este în secolul XIX mai precis în 1891. Astfel, CD sînt derivaţi obţinuţi prin modificarea enzimatică sub acţiunea fermentativă asupra amidonului din cartofi (A.Villiers 1891). Ele au intrat în atenţia şi procesarea industrială în anii 80 în domeniul de alimentaţie şi farmaceutic. Sînt obţinute enzimatic din amidon sub acţiunea cicloglucozil transferazei (5,6) fiind organizate în forme cristaline, omogene şi relativ ne-higroscopice, deşi se cunosc, mai rar, şi forme amorfe (7).

CD (alfa, beta şi gama) constau din 6, 7 sau 8 unităţi glucopiranozice (8). Prezintă o organizare morfologică în formă de con, aşa cum este ilustrat în figura 1.

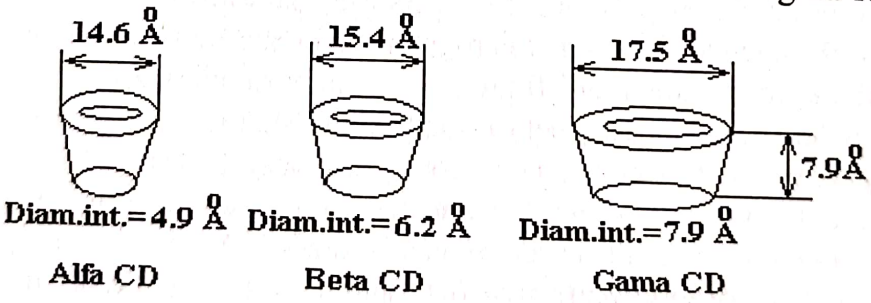

Fig. 1.Valori dimensionale specifice ale CD

Cea mai folosită dintre dextrine pare a fi beta-CD, pentru că are un preţ de cost accesibil, iar diametrul interior permite adsorbţia unui număr important de principii active/medicamente. Datorită solubilităţii relativ scăzute, pe lângă studiiile comunicate în cazul alfa-, beta şi gama-CD, au fost folosiţi derivaţi cu solubilitate ameliorată, cum sînt metil-, hidroxi etil-, hidroxi propil, ş.a.,, dar care, prin mărimea moleculei şi implicarea unor grupe grefate pe CD, determină o stînjenire a procesului de complexare în interiorul CD. Solubilitatea CD la 25°C este considerată bună (α-CD = 145 g/l şi respectiv, γ-CD= 233 g/l) cu excepţia β-CD, care are o valoare de 18,5 g/l fiind o valoare

Scanned with OKEN Scanner

semnificativ scăzută, aşa cum s-a amintit anterior. Solubilitatea scăzută este consecinţa legării ordonate a moleculei în reţeaua cristalină, dar şi a numărului impar de unităţi glucopiranozice, care determină favorizarea etalării legăturilor de hidrogen între grupele hidroxilice stînjenind interacţiunea cu moleculele de apă, din mediul de reacţie. În acest context, solubilitatea mai mare a celorlalţi parteneri face ca centrul de atenţie să cadă pe alfa- şi gama-CD din acest punct de vedere. Mai intervin şi alte criterii, astfel, pentru majoritatea aplicaţiilor farmaceutice principiile farmacodinamice au volume moleculare mai mari decît diametrul interior de 4,9 Å, iar gama-CD este relativ scumpă comparativ cu preţul pentru beta-CD, aspect economic important pentru o aplicare pe suport textil. De aceea, beta-CD conform unor studii mai recente este mai potrivită ca dimensiune a diametrului interior cu mărimea lăţimii moleculare a multor principii active folosite în anumite terapii, cum ar fi, de exemplu, patologia antialergică (9).

În CD, fiecare unitate glucopiranozică conţine trei grupe hidroxil libere care diferă prin disponibilitate şi reactivitate. Grupele hidroxilice primare şi secundare din CD sînt localizate în partea inferioară şi superioară a marginii cavităţii toroidale (10). Suplimentar, atomii de oxigen glicozidici ai moleculei determină un mediu bogat în electroni al cavităţii (11). Astfel, datorită exteriorului hidrofil şi interiorului hidrofob (10), CD pot incorpora o largă varietate de compuşi hidrofobi în cavităţile lor prin complexarea de tipul gazdă-musafir (12). Astfel, cea mai importantă caracteristică legată de morfologia CD sub formă de con este că datorită aranjării specifice a macromoleculelor formează în interiorul cavităţii o suprafaţă hidrofobă, iar în exterior o suprafaţă hidrofilă. Prima caracteristică avantajează complexarea moleculelor prin complexarea medicamentelor lipofile, iar cea de-a doua favorizează produşii de incluziune să fie uşor dispersabili şi solubili în lichide apoase, aşa cum sînt mediile fiziologice din organism.

CD au fost iniţial folosite pentru protejarea agenţilor farmaceutici labili la izomerizări şi degradare oxidativă sau fotolitică (13), pentru ca în ultima decadă, cercetările să scoată în evidenţă marele potenţial aplicativ din domeniul farmaceutic.

În afară de rolul de gazdă pentru interacţiunile medicament – CD de tip: gazdă – oaspete, CD s-au folosit ca excipienţi pentru diferite forme de dozare farmaceutică pentru medicamentele puţin solubile sau instabile şi pentru mascarea unor caracteristici nedorite ca gust sau miros dezagreabil prin formarea complecşilor de incluziune. O altă serie de produşi farmaceutici îşi ameliorează prin complexare stabilitatea fizico-chimică, rezistenţa la oxidare şi hidroliză, reducerea volatilităţii şi îmbunătăţirea stabilităţii termice. Pe de altă parte, CD intermediază o bună biodisponibilitate printr-o capacitate de solubilizare ameliorată, prin reducerea efectelor adverse ca urmare a micşorării concentraţiei principiului activ şi cu micşorarea costului medicaţiei.

Consideraţii toxicologice

CD sînt acceptate ca ingredient alimentar şi farmaceutic de către organisme acreditate în ţările dezvoltate, cum ar fi: SUA, Japonia, Comunitatea Europeană,etc. Totuşi, aceşti componenţi de origine naturală arată activitate hemolitică. În unele comunicări s-a considerat că ciclodextrinele sulfatate nu au activitate hemolitică (14). Toxicitatea CD a fost exhaustiv studiată (15-17). Astfel, în tubul digestiv, CD sînt metabolizate ca un amidon normal cu diferenţieri funcţie de fiecare tip: alfa-, beta şi gama-CD. Este important că CD naturale nu au toxicitate directă pentru concentraţiile uzuale farmaceutice sau în alimentaţia curentă. Cînd se administrează pe ruta parenterală şi în special intravenoasă, beta-CD destabilizează membranele celulelor roşii din sânge prin inclu-

Scanned with OKEN Scanner

derea în interiorul cavităţii a unor constituenţi, care are înseamnă hemoliză. De asemenea, CD pot include şi colesterolul din sînge şi atît complexul de incluziune cît şi beta CD fiind slab solubile, cristalizează în rinichi determinînd necroză. Alfa şi gama-CD fiind mai solubile formează o excepţie de la această comportare. Efectul hemolitic cel mai mare îl are beta, apoi alfa şi cel mai mic, gama-CD; dar, o influenţă majoră îl are nivelul concentraţiei CD.

CD naturale nu au efect iritativ prin inhalare la nivelul pielii, ochilor şi mucoaselor (18). Aplicarea soluţiilor de CD direct intranazal, bucal sau pe alte mucoase este sigură pentru toţi produşii naturali ai CD.

Aplicare

Beta-CD formează complecşi de incluziune cu diferite molecule lipofile, dar nu poate forma o legătură covalentă cu celuloza bumbacului din suporturile textile pentru că nu conţine grupe reactive capabile de o substituţie la nivelul grupelor hidroxilice glucopiranozice. CD pot fi solubilizate în apă formînd o pastă cu proprietăţi adezive, care ulterior se fixează pe o suprafaţă polimeră prin legături legături de adeziune fizice slabe. De aceea, de-a lungul timpului s-au încercat diferite variante de obţinere a unor derivaţi CD cu reactivitate pentru o fixare stabilă pe o suprafaţă polimeră. Pentru fixarea permanentă a compusului CD se preferă grefarea chimică pe suportul textil. Pentru uşurinţa aplicării pe suprafeţe polimere, furnizorii de chimicale au sintetizat un compus reactiv triazinic, în speţă monoclortriazinil-beta-ciclodextrină (MCT-B-CD), care printr-un mecanism de substituţie nucleofilă, de ordinul II, se poate grefa la grupele oxidrilice ale celulozei, de exemplu, în condiţii alcaline la 160°C. O altă variantă de lucru (19) este sintetizarea unui derivat de CD pornind de la acid itaconic care are două grupe carboxil şi o grupă vinilică care poate iniţia o polimerizare radicalică şi formează itaconatul de CD legat covalent pe suprafaţa celulozei.

Prin intermediul folosirii derivaţilor CD s-au comunicat diferite aplicaţii farmaceutice. Astfel, Edaravon (EDA), medicament folosit ca agent neuroprotectiv folosit clinic în cazul accidentului cerebral acut inhibă peroxidarea lipidelor fiind un captator de radicali liberi (20). De asemenea, medicamentul ameliorează fluxul sanguin regional după infarctul cerebral prin atenuarea edemului cerebral. Dar, slaba solubilitate şi stabilitate a restricţionat dozarea într-o formulă farmaceutică pentru administrarea orală. De aceea, s-a preparat un complex de incluziune al EDA cu hidroxipropil-beta-CD pentru ameliorarea solubilităţii. Pentru determinarea comportării s-a folosit metoda lui Higuchi şi Connors (21) denumită metoda solubilităţii de fază punînd în evidenţă o comportare de solubilitate de tip A_L care indică un raport stoechiometric de complexare 1:1 între medicament şi compusul CD. Complexarea a permis ameliorarea semnificativă a solubilităţii şi stabilităţii complexului de incluziune comparativ cu performanţele EDA caracterizate individual (20).

O proteză vasculară, confecţionată dintr-o ţesătură poliesterică, este grefată cu reţeaua polimeră formată din derivaţi din reticulările CD şi acid citric (22), pe care ulterior s-a complexat ciprofloxacin, un antibiotic cu rolul de a preveni riscul infecţiilor post operatorii. Polimerul format din CD şi acid citric asigură o perioadă de eliberare a medicamentului de 9-10 ori mai mare decît în cazul CD, dar CD modificate în ideea unor substituenţi hidroxi propilici ataşaţi CD scad raportul pînă la 3-4 ori din cauză că substituentul stînjeneşte steric adsorbţia antibioticului în interiorul cavităţii CD. Din structura ciprofloxacinului partea piperazinică avînd caracter hidrofob este adsorbită în

Scanned with OKEN Scanner

interiorul cavităţii CD. Ulterior eliberarea medicamentului s-a studiat în plasmă umană şi în soluţie tampon de fosfat şi apă distilată. S-au obţinut fluxuri de ciprofloxacin eliberate în apă de 80 mg/g.proteză pentru o perioadă de 80 de zile, în soluţie tampon de pH=7.4 un debit de 60 mg./g. proteză pentru o durată de 8 ore şi în plasmă umană, aproximativ acelaşi debit, pentru o eliberare de 24 de ore.

Model de studiu privind eliberarea unui medicament din complexul CD

Ca suport textil s-a ales un tricot interlock de bumbac 100% pentru confecţionarea ulterioară a unei bluze şi pantalon pentru pacienţi cu dermatită atopică şi de contact, iar ca medicament acetatul de hidrocortizon (HCr). Alegerea bumbacului s-a datorat bunei reactivităţi a grupelor OH din celuloză, ca şi pentru obţinerea unei moliciuni deosebite a articolului, capacitate bună de udare şi de sterilizare. Celuloza are o bună reactivitate chimică, care favorizează reacţia ulterioară de grefare cu MCT-B-CD. Pentru pregătirea materialului textil în vederea obţinerii unui suport pe care s-a format un rezervor temporar de medicament se folosesc următoarele etape: -fierberea alcalină, urmată de spălare fierbinte şi rece în vederea unei hidrofilii avansate; -albire cu apă oxigenată pentru o bună hidrofilie, moliciune, printr-o avansată capacitate de sorbţie a soluţiilor de reactivi şi o bună sterilizare; clătire fierbinte şi rece; -uscare.

Tricotul interlock destinat obţinerii rezervorului temporar de medicament pe materialul textil este, suplimentar tratat, după cum urmează:- grefare cu MCT-B-CD; -pulverizare sau imersare în soluţia cu principii active (MCT-B-CD grefată pe celuloza bumbacului absoarbe în interiorul CD principiile active, în speţă acetat de HCr); -fixare termică; -confecţionarea materialului textil.

Transpiraţia nocturnă a pacientului absorbită de materialul textil declanşează eliberarea medicamentului de pe suprafaţa textilă către derma pacientului alergic. De aici, efectul terapeutic al metodei.

Folosirea unui anumit medicament pentru obţinerea compusului de incluziune cu CD necesită cunoaşterea anterioară a dimensiunilor specifice medicamentului (lungime, ramificaţii, lăţime) lipofil pentru obţinerea informaţiilor necesare potrivirii uneia dintre dimensiuni (lăţime, ramificaţie), care trebuie să fie mai mică dimensional decît diametrul interior al CD, care are mărimea de 6.2 Å. În tabelul 1 sînt ilustrate valorile unor principii active folosite în diverse studii cutanate, care pot fi adecvate unor terapii cutanate cronice de sorginte alergică sau psoriazică, etc.

Tabel 1. Valori dimensionale caracteristice ale unor principii active/medicamente

Compus	**Dimensiuni (Å)**
Beta-CD	Înălţime=7.8; Diametru interior =6.2
HCr	**1.**12.21; **2.**5.69; antialergic
Metil prednisolon	Anti inflamator **1.**12.485; **2.**5.644
Acid Ferulic	Flavonoid din *Viola Tricoloris Herba* **1**=8.77; **2**=4.46; **3**=4.46; antialergic
Flavonoid	Prezent în *Viola Tricoloris Herba*, Propolis. **1**=10.57; **2**=6.39; **3**=4.01;
Mentol	Efect de răcorire: **1**=6.94; **2**=4.28; **3**=2.54
Pimecrolimus	**1**=14.783; **2**=14.656; terapie antipsoriazis

Legendă: **1.** lungime; **2.** lăţime maximă; **3.** lăţime uzuală

Scanned with OKEN Scanner

Viola Tricoloris Herba şi propolisul conţin antociani, acid ferulic, solanină şi flavonoizi, în genere; astfel că, acidul ferulic şi alţi flavonizi, HCr, mentolul, metil prednisolon au dimensiuni potrivite pentru formarea cu CD a unui complex de incluziune.

Teste *in vivo*

În cazul studiilor cu finalitate clinică se efectuează teste de toxicitate şi biocompatibilitate din care rezultă valoarea de concentraţie a DL50, care este doza letală 50. Din valoarea DL50 se obţine valoarea dozei terapeutice a fiecărui medicament propus în studiu; apoi, pentru determinarea cantităţii de medicament necesară aplicării pe materialul textil pentru un articol purtat pe piele destinat unui pacient se multiplică doza terapeutică (mg medicament/kg corp) cu greutatea pacientului (kg corp) din studiu.

S-au efectuat teste de eliberare a acetatului de hidrocortizon (HCr) din interiorul cavităţii CD. MCT-B-CD este grefat pe un suport celulozic formînd o legătură covalentă printr-un mecanism de substituţie. Grefarea s-a făcut prin procedeul de fulardare alcalină – uscare- condensare (160°C, 7 min). Adsorbţia HCr de către derivatul CD fixat pe materialul textil s-a făcut dintr-o soluţie de HCr de 1% în etanol. După adsorbţie s-a făcut un tratament termic de 4 ore la 50°C. Apoi pentru partea de eliberare a medicamentului s-a folosit un kit de transpiraţie (pregătit conform standardului BS EN 1811-1999 la pH = 6.5, care conţine: NaCl, acid lactic, uree şi apă distilată) pentru care s-a determinat cantitatea de HCr difuzată din complexul de incluziune format din CD şi medicament în soluţia kitului.

Soluţia de HCr în alcool etilic este incoloră la fel ca şi acidul obţinut prin oxidarea HCr; se adaugă soluţie de $FeCl_3$ care este redusă la $FeCl_2$ prin oxidarea HCr, astfel, se obţine clorura feroasă colorată (23). Pentru identificarea concentraţiei de HCr soluţiile obţinute se adaugă hexacianoferat de potasiu pentru intensificarea culorii cînd se obţine o culoare închisă albastru-verzuie, care se fotocolorimetrează la 780 nm; reacţia care stă la baza determinării analitice a HCr este (1):

$$K_3Fe(CN)_6 + FeCl_2\,KFe(Fe(CN)_6) + 2KCl \longrightarrow \quad (1)$$

Soluţie colorată favorizează determinarea concentraţiei de HCr deplasîndu-se lungimea de undă unde absorbţia luminii este maximă din domeniul UV (250 nm) în domeniul vizibil (780 nm). Modificarea este necesară din cauza instabilităţii structurale a HCr în domeniul specific UV şi a deficienţelor de obţinere a unor determinări de concentraţie de acurateţe. În figurile 2 şi 3 sînt reprezentate datele de eliberare a HCr de pe suprafaţa materialului textil cu MCT-B-CD către soluţia kitului.

Pentru diagrama din figura 2 modul de obţinere a datelor implică procedura următoare: în fiecare din cele 5 pahare se introduce acelaşi volum de soluţie de kit de transpiraţie; în fiecare din pahare se introduce cîte o mostră de tricot de bumbac care conţine un complex de incluziune format din MCT-B-CD şi HCr.Mostra înainte de introducere este condiţionată şi cîntărită. Din paharul 1 se extrage după 1 oră mostra de tricot, din paharul 2 se extrage mostra de tricot după 2 ore, etc. Se determină fotocolorimetric cantitatea de HCr din fiecare soluţie. Se determină cantitatea de medicament în (g medicament/ gram tricot) desorbită de tricot ca fiind cantitatea determinată în soluţie. Valorile ilustrate grafic sînt o medie a trei determinări.

Scanned with OKEN Scanner

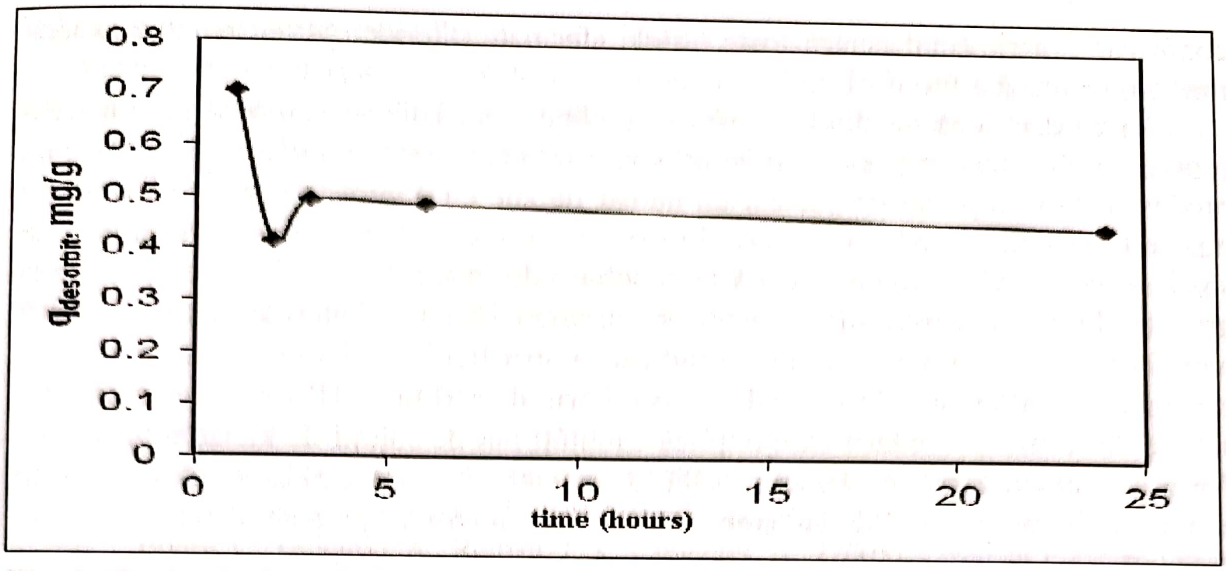

Fig. 2. Curba de desorbție a HCr de pe materialul textil în soluția kitului de transpirație

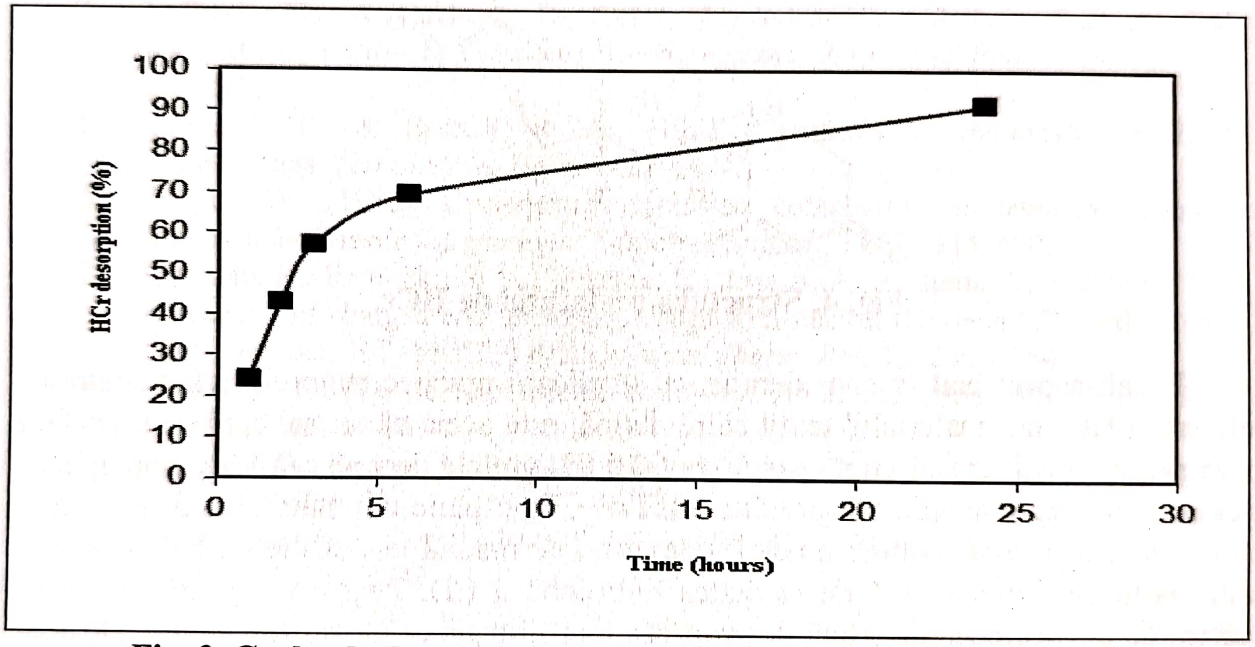

Fig. 3. Curba de desorbție a HCr de pe materialul textil în soluția kitului de transpirație, după imersare, desorbție şi uscare.

Pentru diagrama din figura 3 procedura presupune următoarele operații: o mostră textilă cu MCT-B-CD şi HCr este condiționată şi cîntărită, apoi se introduce într-un pahar care conține o soluție de kit de transpirație, după perioada de timp considerată se extrage din pahar, apoi se usucă. Se determină prin fotocolorimetrare cantitatea de HCr din soluța de kit şi se reprezintă grafic. Apoi, aceeaşi mostră se introduce într-o cantitate proaspătă de kit unde se menține durata de 2 ore conform graficului din figura 3;apoi se scoate mostra din soluție şi se usucă; se determină cantitatea de HCr din soluție şi se reprezintă grafic. Se repetă procedura pentru aceeaşi mostră cu HCr în soluții proaspete de kit.

Cele două grafice au ca diferență inflexiunea curbei din graficul din figura 2, care inițial, s-a considerat o eroare experimentală; s-au repetat experimentele la diferite concentrații şi durate de staționare, iar urmînd procedura riguros, inflexiunea curbei s-a

Scanned with OKEN Scanner

confirmat experimental pentru toate testele efectuate ulterior. Astfel, eroarea experimentală ipotetică a fost exclusă.

Pentru diagrama din figura 3 curba de eliberare a HCr este diferită ca urmare a procedului de experimentare, care în acest caz este apropiat condiţilor reale în care un produs textil este purtat de pacient un număr de zile cînd intră în contact cu cantităţi noi de transpiraţie eliberată de corpul uman. În primul caz, intervine un echilibru de solubilitate al HCr între cavitatea CD şi soluţia de transpiraţie; aceasta este urmarea grupelor hidroxilice hidrofile prezente în structura HCr (vezi figura 5), care implică manifestări de solubilitate. Aceasta fiind cauza apariţiei în curba de eliberare a medicamentului a inflexiunii. În ultimul caz, echilibrul de sorbţie al HCr este deplasat către soluţie din cauza procedurii care implică cantităţi noi de soluţii de kit de transpiraţie. Astfel, inflexiunea nu se mai manifestă. Acest caz şi aliura curbei de eliberare este comunicat în multe studii de eliberare contraolată a unui medicament de pe o suprafaţă polimeră.

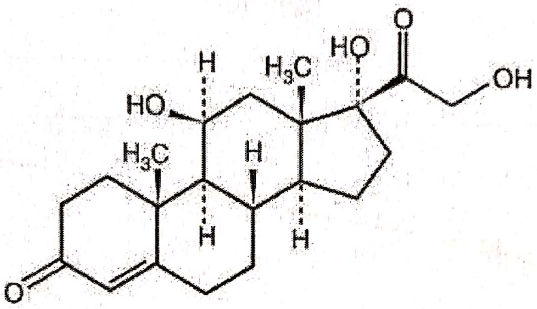

Fig. 4. Structura acetatului de HCr.

Un alt aspect luat în consideraţie, cu implicaţii practice majore privind controlul eliberării HCr din materialul textil către dermă, este acela că atunci cînd pe suprafaţa materialului textil există un număr de cavităţi CD grefate deja pe celuloză, prin aplicarea HCr pe material, ulterior grefării MCT-B-CD, o parte din cantitatea de HCr este adsorbită de grupele oxidrilice celulozice prin intermediul legăturilor de hidrogen şi o altă parte este complexată de cavitatea hidrofobă a CD. Pentru controlul eliberării, partea de medicament adsorbită de grupările hidrofile ale celulozei stînjeneşte. De aceea, este necesară mai întîi complexarea medicamentului în interiorul cavităţii CD şi apoi grefarea acesteia pe material. Astfel, întreaga cantitate de HCr este fixată exclusiv de către CD obţinîndu-se ulterior o eliberare controlată a medicamentului către dermă cu o bună acurateţe.

Concluzii

Aplicarea CD pe suprafaţa unui material textil din punct de vedere al medicamentului are avantajul măriii biodisponibilităţii a medicamentului prin complexare reversibilă, care presupune adsorbţia în interiorul cavităţii tronconice şi respectiv pentru etapa ulterioară stadiul de eliberare controlată a medicamentului către receptorii şi bioţesuturile implicate într-o anumită patologie.

Din punct de vedere al diverselor forme de prezentare a CD, fiecare prezintă o acţiune specifică, care determină o ierarhie privind capacitatea de sorbţie a unui principiu activ, capacitatea de eliberare controlată funcţie de abilităţile de interacţiune cu factorii din me-

Scanned with OKEN Scanner

diul de reacţie implicaţi. Beta-CD este practic cea mai accesibilă formă de aplicare.

Funcţie de carcateristicile medicamentului, modul specific de acţiune şi performanţele terapeutice anticipate se poate alege una dintre sistemele de eliberarea controlată prin: folosirea hidrogelurilor, a polimerilor conjugaţi cu medicament, microemulsiilor sau a beta-CD

Complexitatea factorilor care intervin în cazul eliberării medicamentului din cavitatea ciclodextrinei către centrii activi din ţesutul ţintă şi folosirea tipului potrivit de CD pentru o aplicaţie specifică dezvoltă abilităţi de inginerie micro- şi macromoleculară.

Bibliografie

1. Wang. C., Stewart, R., Kopecek, J., (2000). J. Polymeric Drugs & Drug Delivery Systems, Ottenbrite, Kim, Eds.; CRC Press: Boca Raton, 131-140.
2. Elvira, C., Gallardo, A., Roman, J. S., Cifuentes, A., (2005). Covalent Polymer-Drug conjugates, *Molecules,* 10, 114-125.
3. Kogan, A., & Garti, N., (2006). Microemulsions as transdermal drug delivery vehicles, *Advances in Colloid and Interface Science,* 132-126, 369-385.
4. Loftsson, Th., & Duchene, D., (2007). Cyclodextrins and their pharmaceutical applications, Historical Perspectives, *International Journal of Pharmaceutics*, 329, 1–1, 5-11.
5. Croft, A. P., & Bartsch, R. A., (1983). Synthesis of chemically modified cyclodextrins, *Tetrahedron*, 39(9), 1417–1474.
6. Sanger, W. (1980). Cyclodextrin inclusion compounds in research industry. *Angewandte Chemie International Edition in English*, 19 (5), 344–410.
7. Okimoto, K., Rajewski, R. A., Uekama, K., Jona, J. A., & Stella, V. J., (1996). The interaction of charged and uncharged drugs with neutral (HP-beta-CD) and anionic charged (S beta E 7- betaCD) cyclodextrins, *Pharm. Res.*,13: 256 – 264.
8. Vögtle, F. (1991). Supramolecular chemistry, An introduction. New York: John Wiley & Sons, 12-14.
9. Radu, C. D., Salariu, M., Avadanei, M., Ghiciuc, Cr., Foia, L., Lupuşoru, E. C., Ferri, A., Ulea, E., & Lipşa F., (2013). Cotton-made cellulose support for anti-allergic pajamas, *Carbohydrate Polymers,* 95, 479-486. http://dx.doi.org /10.1016/ j.carbpol. 2013.03.037
10. Dodziuk, H. (2006). Cyclodextrins and their complexes: Chemistry, analytical methods, applications. Weinheim: Wiley-VCH Verlag GmbH.
11. Ouziel, P., & Kulke, T. (2007). Patent No. 20070277328. United States Patent.
12. Shao, Y., Martel, B., Morcellet, M., Weltrowski, M., & Crini, G. (1996). Sorption of textile dyes on beta-cyclodextrin-epichlorhydrin gels, *Journal of Inclusion Phenomena and Macrocyclic Chemistry,* 25, 209–212.
13. Marhin, E., Ver Hoef, J. C., Merkue, F. W., (1998). Efficacy, safety and mechanism of cyclodextrins as absorption enhancers in nasal delivery of peptide and protein drugs. *J. Drug. Target.,* 1: 17-36.
14. Rajewski, R.A., Stella, V.J., (1996). Pharmaceutical applications of cyclodextrins. *In vitro* drug delivery. *J. Pharm. Sc.,* 85: 1142–1169.
15. Thomson, D.O., (1997). Critical Reviews, *Therapeutic Drug Carrier Systems*, **14**, 1.
16. T., Irie, & Uekama, K., (1997). *Journal of Pharmaceutical Sciences*, 86, 147.
17. Stella, V.J., & He, Q.,R., Toxicologic Pathology, 2008, **36,** 30.
18. Piel, G., Moutard, S., Uhoda, E., Pilard, F., Pierard, G.E., Perly, B., Delattre, L., & Evrard, B., (2004). *European Journal of Pharmaceutics and Biopharmaceutics*, (2004), **57,** 479.

Scanned with OKEN Scanner

MANIFESTĂRI CUTANATE LA PACIENTUL INFECTAT HIV

Carmen Dorobăț, Andrei Vâță

Primele observații ce au dus la descrierea în 1981 a SIDA au pornit de la creşterea frecvenței, printre homosexualii tineri, a unei afecțiuni dermatologice rare - Sarcomul Kaposi şi a pneumoniei cu *Pneumocistis jiroveci*.

În prezent se estimează că peste 90 % din pacienții infectați HIV vor dezvolta în cursul vieții o afecțiune dermatologică severă.

În comparație cu populația generală, pacienții seropozitivi HIV, datorită imunosupresiei sau tratamentului antiretroviral (TARV) vor dezvolta boli cutanate mai frecvent, uneori cu intensitate crescută, cu aspect clinic particular sau cerințe terapeutice diferite față de ale pacienților imunocompetenți [7].

Proporția pacienților cu manifestări cutanate şi a severitatea afecțiunilor dermatologice cresc ca frecvență şi gravitate pe măsura progresiei infecției spre boală SIDA, în paralel cu scăderea numărului de limfocite T CD4 pozitive.

Se apreciază că 10% dintre pacienții cu infecție HIV sunt diagnosticați în urma investigării unei afecțiuni tegumentare sau mucoase. Mai mult, afectarea dermatologică poate constitui criteriu de diagnostic şi de stadializare a bolii. Printre acestea se pot menționa: angiomatoză bacilară, candidoză orofaringiană, candidoză vaginală recidivantă sau persistentă, leucoplazie păroasă a limbii, herpes zoster recurențial sau multimetameric, purpura trombocitopenică idiopatică – criterii clinice de stadiu B sau candidoza traheobronsică, pulmonară, esofagiană, infecția herpetică persistentă, sarcomul Kaposi, infecția cu micobacterii atipice, tuberculoza cutanată – criterii de stadiu clinic C (boală SIDA).

Ca şi etiologie a manifestărilor dermatologice în infecția HIV pot fi descrise două mari categorii: datorită imunodepresiei sunt favorizate infecțiile bacteriene, uneori cu bacterii uzuale saprofite, virusuri, fungi sau protozoare, cât şi apariția unor manifestări tumorale.

O a doua categorie de manifestări dermatologice, relativ frecvente la aceşti pacienți o constituie reacțiile adverse la TARV, pe care aceştia o primesc zilnic, timp îndelungat.

Spectrul clinic al dermatozelor la pacienții cu infecție HIV s-a modificat după introducerea TARV [6], în ultimii ani remarcându-se scăderea frecvenței sarcomului Kaposi şi creşterea frecvenței efectelor adverse medicamentoase şi a unor tumori epiteliale asociate infecțiilor virale, terapiei UV.

Scanned with OKEN Scanner

Tabel I Clasificarea leziunilor cutanate asociate infecției HIV [2]

Manifestări primare	Manifestări secundare	
	Infecțioase	Neoplazice
• Dermatita seboreică • Xerosis • Dermatita atopică • Fliculita eosinofilică • Psoriazis • Prurit	• Herpes simplex • Varicella-Zoster • Infecția cu HPV • Molluscum contagiosium • Infecții cu S. *Aureus* - foliculite - impetigo bulos - ectima • Infecții cutanate cu mycobacterii • Angiomatoza bacilară • Infecții cutanate cu *P. aeruginosa* • Candidoze • Dermatofitoze • Histoplasmoza • Criptococoza • Pneumocistoza	• Sarcomul Kaposi • Limfom cu celule T • Carcino bazocelular • Carcinom cu celule scuamoase

Pielea şi mucoasele sunt organe independente importante ale sistemului imun, aici având loc prima recunoaştere a patogenilor şi inițierea mecanismelor de apărare ale organismului.

În condiții de imunosupresie saprofiții "tipici" pot penetra bariera tegumentară şi pot cauza infecții profunde, uneori greu de controlat observându-se o frecvență crescută a piodermitelor, în special cele determinate de stafilococi meticilino-rezistenți.

La pacientul cu boală SIDA apar boli dermatologice rare sau care nu sunt întâlnite la alte categorii de pacienți: criptococoza cutanată, angiomatoza bacilară, leucoplazia paroasă a limbii, infecții cu *Penicillinum marneffei*.

Frecvent, chiar afecțiunile dermatologice comune au manifestări clinice atipice, evoluție mai rapidă sau sunt refractare la terapia standard.

Infecția cu virusuri cu potențial oncogen pe un organism imunodeprimat creşte riscul de apariție a malignității, infecții ce nu sunt rare la pacienții infectați HIV, printre acestea enumerându-se sarcomul Kaposi, limfomul non-Hodgkin, carcinomul cervical sau anal, carcinom bazo-celular, carcinom scuamo-celular, melanoame maligne.

Scanned with OKEN Scanner

Particularități terapeutice

La pacientul cu infecție HIV pentru tratarea unor afecțiuni dermatologice, corticoterapia sistemică trebuie evitata sau folosită cu precauție și pe durate de timp reduse.

De asemenea s-a demonstrat că fototerapia ar avea efect asupra scăderii imunității, ar determina creșterea încărcăturii virale și s-ar asocia cu un risc crescut de tumori cutanate sau infecții virale.

În prezent sunt folosite în practică peste 25 de medicamente în terapia HIV, fiecare având propriul spectru de interacțiuni, iar dacă luăm în considerare că un pacient primește concomitent cel puțin 3 medicamente ARV la care se adaugă și cele dermatologice, trebuie luate în calcul interacțiunile medicamentoase, ce pot fi foarte numeroase.

Manifestări cutaneo-mucoase ne-infecțioase

După momentul infectant, majoritatea pacienților prezintă o afecțiune acută pseudo-gripală sau sindrom retroviral acut, cu evoluție autolimitantă care este urmată de o perioadă de evoluție subclinică a infecției ce se poate întinde pe parcursul mai multor ani, timp în care sistemul imun se prăbușește și permite replicarea din ce în ce mai activă a virusului.

Pe parcursul sindromului retroviral acut, la 1-3 săptămâni de la momentul infectant, între 40-90% dintre pacienți vor avea un exantem nespecific, constituit din macule sau papule simetrice ce apar pe fata, trunchi, palme, tălpi. Acestea sunt nepruriginoase, au un diametru de 0.5-1 cm. Alte manifestări ce pot apare în această etapă a infecției HIV sunt: hiperkeratoză palmo-plantară, intertrigo acut genito-crural sau ulcerații bucale, genitale.

Pruritul este o manifestare întâlnită la până o treime dintre pacienți înaintea introducerii terapiei ARV, de multe ori etiologia rămânând necunoscută și conducând la eczematizarea și impetiginizarea pielii datorită gratajului, terapiile standard fiind uneori ineficiente. Acesta se pretează la diagnostic diferențial cu multe afecțiuni: dermatoze, scabie, efecte secundare administrării terapiei ARV(în special inhibitorii de protează). Terapia cu antihistaminice, corticoterapie topică sau fototerapia (UVB 311nm, PUVA) sunt metode acceptate în astfel de cazuri [10].

Dermatita seboreică are o incidență de 20-85% la pacienții seropozitivi comparativ cu 1-3% în populația generală, fiind mai frecvent întâlnită la homosexuali. Este consecința activării cutanate aberanta la comensalului Malassezia, ce determină o dermatoza hiperproliferativă cu stimulare keratinocitară ce asociază nivele plasmatice scăzute de Zinc. Tratamentul face apel la preparate topice ce conțin imidazol, ketoconazol, disulfit seleniu, metronidazol sau la șampoane, creme cu zinc [4].

Psoriazisul are o prevalență crescută printre pacienții cu infecție HIV: 2.5 – 4.9% vs 1% in populația generală. Deseori prezentarea clinică este atipică: loca-

Scanned with OKEN Scanner

lizare inversă (palme, plante, regiunea genitală, axile), aspect exudativ, pustulos sau eritrodermic. Evoluţia este în corelaţie cu gradul de imunodepresie, putând dispare uneori odată cu avansarea bolii SIDA.

Pacienţii cu forme moderate sau severe (ce asociază artrita) necesită iniţierea urgentă a terapie ARV. Precauţii deosebite trebuie avute în vedere la pacienţii ce primesc ciclosporina sau methotrexatul ce pot determina leucopenii severe la pacientul HIV [8].

Foliculitele eozinofilice se prezintă sub forma unei erupţii centripete eritematoase pe faţă şi trunchi constituită din papule si pustule perifoliculare ce pot mima foliculite stafilococice, foliculite cu pityrosporum cu care pot coexista. Ele apar la pacientul cu CD4 sub 250 cel/mmc, fiind diagnosticate după efectuarea biopsiei (degranulare eozinofilică si mastocitară cu distribuţie perifoliculară), cauza fiind necunoscută şi se ameliorează semnificativ după iniţierea terapiei antivirale [9].

Eruptia papulara pruriginoasa (PPE) este o manifestare comuna in infecţia cu HIV, cu o incidenţă de 10-45%, în funcţie de aria geografică. Se asociază cu imunosupresia severă (CD4<100cel/mm3) şi constă într-un exantem monomorfic, papular, eritematos cu diametrul de 2-5 mm. 75% dintre pacienţii cu PPE au anticorpi circulanţi de tip pemfigoid bulos , 30% dintre ei asociind această boală. Tratamentul face apel la fototerapie, corticoizi topici, dar şi thalidomidele si pentoxifilina sunt eficace.

Alte manifestări dermatologice ce apar în această perioadă a infecţiei HIV sunt erupţiile drog induse de tipul sindromului de hipersensibilizarela abacavir, eritemului polimorf, sindromului Steven Johnson, epidermoliza toxico-necrotică ce s-ar putea datora unor medicamente comune (cotrimoxazol, sulfadiazine, streptomicina, fluconazol, vancomicina), dar cel mai adesea sunt determinate de medicaţia ARV (nevirapine, efavirenz, abacavir) [3].

Inhibitorii nucleozidici de reverstranscriptază (INRT) pot determina următoarele modificări:

- zidovudina (AZT): decolorarea pielii , polimiozita , vasculită
- didanosina(DDI): vasculită , sindromul. Steven Johnson
- lamivudina(3TC): vasculită , anafilaxie , urticarie, angioedem, dermatite alergice
- stavudina (d4T): lipodistrofie

Inhibitorii non-nucleozidici ai revers-transcriptazei (INNRT) determină:

- nevirapina (NVP): sindromul. Steven Johnson, lipodistrofie, necroza epidermoidă
- Efavirenz (EFV): fotosensibilizare , sindromul. Steven Johnson, lipodistrofie, necroza epidermoidă

Inhibitorii de protează (IP) pot induce lipodistrofie, prurit, xeroze, paniculite, sindromul. de hipersensibilizare sau fotosensibilizare [11].

Scanned with OKEN Scanner

Manifestări cutanate infecţioase

Acestea pot avea o frecvenţă şi o severitate crescută la pacientul imunodeprimat, iar uneori o exprimare clinică atipică.

Dintre infecţiile bacteriene frecvente se citează cea cu *S. aureus* care determină impetigo bulos, ectima, sindromul. "pielii opărite" sau cea cu *Pseudomonas aeruginosa* ce determină ectima gangrenoasă şi paniculită. Alţi agenţi bacterieni posibil întâlniţi:*Treponema palidum, Mycobacterium tuberculosis, Mycobacterium avium intracelulare (*la 30% dintre pacientii cu CD4<50 cel/mm3; erupţie violacee papuloasă, nodulara sau ulcerata; tratament-macrolide si etambutol), *Bartonella baciliformis*.

Infecţiile virale pot determina şi ele manifestări cutanate sub forma unor ulceraţii cronice perianale datorate virusului Herpes simplex 2 acestea fiind printre primele manifestări raportate la pacientul seropozitiv.

Infecţia cu CMV apare la un nivel al CD4 sub 50/mm3, afectarea cutanată fiind rară, dar posibilă, având aspect purpuric, papular, nodular, plăci verucoase sau ulcerate. Histologic se decelează neoangiogeneza capilară dermică, trombi fibrinoizi, celule necrotice endoteliale cu incluzii CMV, hiperplazie epidermal, acantoliză si degenerare keratinocitară. Se indică tratament cu foscarnet, ganciclovir sau cidofovir.

Infecţia cu diferite subtipuri de Papilomavirus uman explică prezenţa verucilor la 5-30% din pacienţii seropozitivi, leziuni cutanate ce regresează în general sub tratament antiretroviral. HPV-6 si HPV-11 nu au potential de malignitate, fiind frecvent întâlniţi, iar infecţia cu HPV-16 are risc pentru cancerul anogenital, mai frecvent la homosexuali.

La pacientul seropozitiv se pot întâlni infecţii cu virusul varicelo-zosterian manifestate sub forma de herpes zoster, frecvent la pacientul tânăr sau sub formă de forme severe de varicelă (hemoragică).

Molluscum contagiosum este un molluscipoxvirus ce determină leziuni papulare şi nodulare la nivelul fetei si gâtului. Diagnosticul de certitudine implică biopsie cutanată şi studiul histologic şi prin microscopie electronică a fragmentului tisular. Este o afecţiune mai frecventă la homosexuali. Uneori apar un număr mare de leziuni, iar evoluţia este fără auto-limitare. Se poate întâlni uneori o dezvoltare endofitică. Apariţia leziunilor pe faţă se corelează cu un număr de sub 100 limfocite CD4/mm3 [5]. Ca tratament se foloseşte: crioterapia repetată la interval de 3-4 săptămâni, chiuretajul superficial al leziunii sau raderea leziunii, laserterapia, aplicarea de antiviral (cidofovir) topic.

Leucoplazia paroasă a limbii determinată de virusul Epstein Barr determină apariţia unei benzi albicioase, rugoase pe marginile laterale ale limbii manifestare ce apare aproape exclusiv la pacienţii cu infecţie HIV.

Infecţiile fungice de tipul candidozelor sunt întâlnite încă din stadii precoce ale infecţiei HIV şi pot avea diferite localizări (bucal, esofagian, genital).

Criptococoza cutanată este descrisă la 5-10% dintre pacienţii seropozitivi, pentru confirmarea diagnosticului fiind necesară efectuarea de biopsiei şi cultu-

Scanned with OKEN Scanner

ră. Se prezintă ca leziuni papulo nodulare necrozate ombilicate central sau leziuni lichenoide violacee nodulare situate pe bărbie, nas, picior. Leziunile răspund bine la tratament antifungic sistemic cu amphoterina B si fluconazol po.

Infecția cu histoplasmoza determină leziuni ulcerative sau papuloase ce pot mima molluscum contagiosum de cele mai multe ori pretându-se la diagnostic diferențial. Afectarea cutanată poate fi secundară unei infecții sistemice.

Infecțiile parazitare cutanate pot avea manifestări atipice, extinse în cazul pacientului seropozitiv HIV. Scabia, în stadiile avansate ale bolii se poate manifesta în formă crustoasă, norvegiană.

Manifestări cutanate tumorale

Datorită imunodepresiei şi particularităţilor infecției cu HIV, acest pacient are un risc crescut de a dezvolta o paletă largă de neoplazii, inclusiv cu atingere tegumentară.

Sarcomul Kaposi este determinat de Herpes virus 8 poate avea multiple localizări, aspecte atipice, afectând în special pacienții tineri [1]. Forma cutaneo-mucoasă implică fața, mucoasa bucala, palatine si genitală, la pacientul cu boală SIDA putând avea caracter diseminat: pulmonar , gastro-intestinal. Leziunile multiple urmează cutele feței, pot fi grupate sau lineare, asociază limfedem. Diagnosticul clinic poate fi uneori înşelător, apelându-se la tehnici histologice (structuri vasculare neregulate, dilatate, dezvoltate in interiorul unei leziuni nodulare). Terapia locală: radioterapia, laserterapia, crioterapia, aplicarea de retinoizi (alitretinoin), antivirale (cidofovir). Administrarea TARV contribuie la limitarea şi retrocedarea leziunilor. Uneori este necesară administrarea chimioterapiei cu doxorubicin , daunorubicin , bleomicin , vincristina.

La pacientul seropozitiv se poate întâlni neoplasmul tegumentar, fie bazocelular sau scuamo-celular, iar limfoamele pot de asemenea determina manifestări cutanate.

Patologia dermatologică întâlnită la pacientul infectat HIV este deosebit de diversă, prezentă la o proporție însemnată dintre aceştia, manifestămu-se deseori atipic, cu o intensitate crescută şi răspuns parțial la terapiile clasice. O bună colaborare dintre specialistul infecționist şi dermatolog este esențială pentru o rezolvare de succes şi de durată a acestei patologii apărute la pacientul imunodeprimat.

Bibliografie

1. Bernstein WB, Little RF, Wilson WH, Yarchoan R: Acquired immunodeficiency syndrome-related malignancies in the era of highly active antiretroviral therapy. Int J Hematol 2006, 84:3-11.
2. Cedeno-Laurent F, Gómez-Flores M, Mendez Nora, Ancer-Rodríguez Jesús, Bryant JL, Gaspari Anthony A, Jose R Trujillo . New insights into HIV-1-primary skin disorders J Int AIDS Soc. 2011; 14: 5.

Scanned with OKEN Scanner

3. Hernandez-Salazar A, Rosales SP, et al. Epidemiology of adverse cutaneous drug reactions. A prospective study in hospitalized patients. Arch Med Res 2006; 37: 899-902.
4. Ippolito F, Passi S, Di Carlo A: Is seborrhoeic dermatitis a clinical marker of HIV disease? Minerva Ginecol 2000, 52:54-58.
5. Josephine M, Issac E, George A, Ngole M, Albert SE: Patterns of skin manifestations and their relationships with CD4 counts among HIV/AIDS patients in Cameroon. Int J Dermatol 2006, 45:280-284.
6. Maurer T, Rodrigues LK, Ameli N, Phanuphak N, Gange SJ, DeHovitz J, French AL, Glesby M, Jordan C, Khalsa A, Hessol NA: The effect of highly active antiretroviral therapy on dermatologic disease in a longitudinal study of HIV type 1-infected women. Clin Infect Dis 2004, 38:579-584.
7. Maurer TA: Dermatologic manifestations of HIV infection. Top HIV Med 2005, 13:149-154.
8. Namazi MR: Paradoxical exacerbation of psoriasis in AIDS: proposed explanations including the potential roles of substance P and gramnegative bacteria. Autoimmunity 2004, 37:67-71.
9. Rajendran PM, Dolev JC, Heaphy MR Jr, Maurer T: Eosinophilic folliculitis: before and after the introduction of antiretroviral therapy. Arch Dermatol 2005, 141:1227-1231.
10. Singh F, Rudikoff D: HIV-associated pruritus: etiology and management. Am J Clin Dermatol 2003, 4:177-188.
11. Todd G: Adverse cutaneous drug eruptions and HIV: a clinician's global perspective. Dermatol Clin 2006, 24:459-472.

Scanned with OKEN Scanner

MANIFESTĂRI OFTALMOLOGICE ÎN SINDROMUL IMUNODEFICIENȚEI UMANE DOBÂNDITE

D. Brănișteanu, Andreea Moraru

Sindromul imunodeficienței umane dobândite include totalitatea afecțiunilor asociate infecției cu virusul HIV. Boala este ireversibilă și evoluează lent determinând scăderea treptată a numărului de limfocite T CD4+ și apariția de infecții oportuniste și neoplazii.

Conform Organizației Mondiale a Sănătății (OMS), de la debutul epidemiei la începutul anilor '80, aproximativ 70 de milioane de oameni au fost infectați cu HIV, dintre care 34 de milioane erau în viață în 2011 (1). 70% dintre pacienții diagnosticați cu infecția retrovirală dezvoltă manifestări oftalmologice care corelează cu stadiul bolii și numărul de limfocite CD4+ (2-4).

Infecțiile oportuniste, neoplaziile și vasculopatia implică atât segmentul anterior cât și segmentul posterior al ochiului. Progresele majore obținute în identificarea și abordarea terapeutică a cazurilor de infecție HIV au condus la o ameliorare spectaculoasă a prognosticului vital și vizual în astfel de situații.

Afecțiuni oftalmologice asociate infecției HIV

Afecțiuni ale segmentului anterior

I. Infecții oportuniste și inflamații:

- Herpes zoster oftalmic
- Keratita cu virusul Herpes Simplex
- Keratite bacteriene si fungice
- Moluscum contagiosum
- Microsporidioza
- Uveite anterioare acute
- Keratoconjunctivita sicca

II. Neoplazii:

- Sarcomul Kaposi
- Carcinomul cu celule scuamoase

Afecțiuni ale segmentului posterior

I. Infecții oportuniste

- Retinite virale (Herpes Simplex, Herpes Zoster, Citomegalovirus)
- Endoftalmita cu Candida albicans
- Corioretinite infecțioase (Treponema pallidum, Mycobacterium tuberculosis, Toxoplasma gondi, Pneumocystis jiroveci, Cryptococcus neoformans, Histoplasma capsulatum)

Scanned with OKEN Scanner

II. Neoplazii:
- Limfomul intraocular

III. Vasculopatii:
- Microangiopatia determinată de virusul HIV

Afectiuni neuro-oftalmologice
- Edemul papilar
- Neuropatii optice
- Atrofia optică
- Paralizii ale nervilor cranieni

Afectiuni ale orbitei
- Celulita orbitară
- Limfomul orbitar
- Sarcomul Kaposi

Manifestări ale infecţiei HIV la nivelul segmentului anterior al ochiului

I. Infecţii oportuniste

1. Herpes zoster oftalmic

Infecţia oportunistă cu virusul varicelo-zosterian are aspectul unui rash vezicular ce afectează teritoriul ramului oftalmic al nervului trigemen, respectând linia mediană (Fig.1).

Manifestările dermatologice se asociază cu keratită, conjunctivită, blefarită, uveită anterioară. Deşi în populaţia generală, herpesul zoster oftalmic afectează grupa de vârstă peste 60 de ani, infecţia herpetică poate fi prima manifestare în cazul pacienţilor tineri HIV pozitivi (5). Reducerea raportului dintre limfocitele T helper şi T supresor reprezintă un factor de risc pentru declanşarea zosterului oftalmic.

La nivelul corneei manifestările sunt variate, de la keratite punctate epiteliale, infiltrate subepiteliale, keratite stromale până la keratite necrozante periferice şi neovascularizaţie corneană. Aceşti pacienţi prezintă un risc crescut de a dezvolta retinite virale.

Administrarea de Aciclovir 800 mg x 5/zi intravenos pacienţilor imunocompromişi, timp de două săptămâni şi aplicarea topică de unguent cu bacitracină poate reduce sechelele infecţiei herpetice. Uveitele anterioare beneficiază de administrarea topică de coliruri anti-inflamatoare şi cicloplegice.

2. Keratita herpetică

Reactivarea virusului herpes simplex determină apariţia de ulceraţii corneene dureroase, cu ramificaţii dendritice caracteristice, bine evidenţiate sub filtru albastru de cobalt după impregnare cu fluoresceină (Fig.2). În cazul pacienţilor HIV pozitivi, infecţia are o durată prelungită şi recidivează frecvent, putând fi însoţită de uveită anterioară. De asemenea, keratitele epiteliale sunt mai frecvente decât cele stromale. Vindecarea se realizează cu sechele de tipul leucoamelor corneene.

Scanned with OKEN Scanner

Tratamentul constă în administrarea de anti-virale şi cicloplegice topice până la vindecarea ulceraţiilor. Aciclovirul oral asociat medicaţiei locale scade riscul de recidivă a keratitei cu 50% (6).

3. Keratite bacteriene şi fungice

Prevalenţa infecţiilor corneene bacteriene şi fungice este mai mare în prezenţa factorilor de risc comuni (traumatisme, purtători de lentile de contact, utilizarea prelungită de corticosteroizi topici), în cazul pacienţilor infectaţi cu HIV, datorită statusului de imunodeficienţă a acestora. Au fost raportate şi cazuri de keratite fungice (Candida) spontane la pacienţi aflaţi în stadii avansate de evoluţie a SIDA (7). Candida este specia cel mai frecvent implicată în apariţia keratitelor (Fig.3), dar au fost înregistrate şi numeroase infecţii datorate Fusarium şi Aspergillus.

In ciuda tratamentului etiologic evoluţia leziunilor corneene se poate complica cu apariţia unor cicatrici corneene dense care beneficiază de transplant penetrant de cornee "la rece".

4. Molluscum contagiosum

Infecţia cu virusul *Molluscum contagiosum* afectează aproximativ 20% dintre pacienţii HIV pozitivi (8). Virusul se localizează la nivelul pielii pleoapelor, determinând formarea de noduli uşor ombilicaţi, nedurerosi şi cu aspect ceros (Fig.4). Datorită statusului de imunodeficienţă al acestor pacienţi, nodulii sunt mai numeroşi, sunt prezenţi bilateral, pot ulcera şi sunt însoţiţi de keratoconjunctivită.

Tratamentul constă în excizia leziunilor sau crioterapie, dar rata de recurenţă la 6-8 săptămâni este crescută. Regresia completă a leziunilor a fost observată la pacienţii cu un răspuns bun la medicaţia anti-retrovirală.

5. Microsporidioza

Microsporidia este un parazit intracelular oportunist, care determină apariţia de keratoconjunctivite în special la pacienţii infectaţi cu HIV. Boala are un caracter cronic, bilateral, evoluând simptomatic prin apariţia congestiei, fotofobiei şi a unor fine infiltrate epiteliale corneene (Fig.5).

Diagnosticul de certitudine se pune după examenul frotiului conjunctival sau al biopsiei corneene.

Până în acest moment nu există un tratament eficient al infecţiei corneene. Fumagillinul topic şi hexamidina sunt eficiente în tratarea infecţiei, dar necesită administrarea pe termen lung (9).

6. Uveite anterioare acute

Etiologia uveitelor anterioare la pacienţii HIV pozitivi este variată fiind implicaţi factori infecţioşi, răspunsul autoimun şi toxicitatea medicamentelor anti-retrovirale.

Uveita anterioară poate fi prima manifestare a unei infecţii oculare oportuniste de tipul: *Herpes simplex, Herpes zoster, Citomegalovirus, Toxoplasma gondii*, sifilis, tuberculoză, histoplasmoză sau poate fi secundară infecţiei HIV. Rifabutinul este implicat în apariţia inflamaţiei segmentului anterior având efect toxic direct asupra epiteliului pigmentar al corpului ciliar (10).

Scanned with OKEN Scanner

Uveite anterioare de cauza autoimună au fost înregistrate la pacienţii infectaţi cu HIV în asociere cu artrita reactivă (sindrom Reiter), fiind însoţite de conjunctivită, uretrită şi oligoartropatie asimetrică. Etiologa acestora nu este elucidată, dar se consideră că un rol important îl are răspunsul autoimun la un agent patogen infecţios.

Semnele clinice specifice ale uveitelor anterioare includ celularitate crescută a camerei anterioare, precipitate keratice, sinechii posterioare şi hipopion (Fig.6). Adesea sunt însoţite de inflamaţie vitreană şi corio-retiniană.

Tratamentul local simptomatic şi patogenic (administrarea de corticosteroizi şi cicloplegice) trebuie susţinut de terapie ţintită în funcţie de etiologia uveitei.

7. Keratoconjunctivita sicca

Aproximativ 20% dintre pacienţii infectaţi cu HIV sunt diagnosticaţi cu sindrom de ochi uscat (keratoconjunctivita sicca) în fazele tardive ale evoluţiei bolii (11). Etiologia este multifactorială, fiind implicate atât inflamatia locală mediată de infecţia HIV cât şi leziunile glandelor lacrimale principale, accesorii şi blefarita asociată. Congestia locală este însoţită de keratită punctată superficială (Fig.7) şi predispune la apariţia infecţiilor corneei.

Adminstrarea de lacrimi artificiale ameliorează simptomatologia şi confortul acestor pacienţi.

II. Neoplazii

1. Sarcomul Kaposi

Sarcomul Kaposi este cea mai frecventă tumoră care afectează segmentul anterior al ochiului la pacienţii diagnosticaţi cu SIDA. Infecţiile herpetice sunt implicate în apariţia acestei tumori. Se prezintă sub forma unuia sau mai multor noduli cu aspect violaceu, nedureroşi, bine vascularizaţi, situaţi la nivelul pleoapei sau conjunctivei. În 70% dintre cazuri tumora se situează la nivelul pleoapei, iar în cazul implicări conjunctivei se găseşte în fornixul inferior (Fig 8)(12). Deşi localizarea tipică este la nivelul pielii, atunci când numărul de limfocite CD4+ este foarte scăzut, sarcomul poate să apară şi la nivelul sistemului nervos central sau tractului gastrointestinal.

Întrucât tumora nu invadează globul ocular, tratamentul este necesar doar în scop cosmetic sau dacă devine simptomatică. Principala opţiune terapeutică este radioterapia, dar nodulii pot fi îndepărtaţi şi prin excizie chirurgicală sau crioterapie asociate cu chimioterapie.

2. Carcinomul cu celule scuamoase

În apariţia carcinomului cu celule scuamoase cu localizare conjunctivală sunt implicate infecţiile cu virusul HIV, papiloma virus şi expunerea la radiaţii ultraviolete (13,14). Tumora se dezvoltă cel mai frecvent la nivelul conjunctivei bulbare şi are aspectul unei mase gelatinoase cu vascularizaţie proprie importantă. Chiar daca tumora invadează frecvent cornea (Fig.9), extensia în profunzime şi metastazarea sunt rare.

Tratamentul de elecţie este reprezentat de excizia chirurgicală a formaţiunii. Exenteraţia orbitei este necesară în tumorile agresive, cu invazie orbitară.

Scanned with OKEN Scanner

Manifestări ale infecției HIV la nivelul segmentului posterior al ochiului

I. Infecții oportuniste

A. Retinite virale

1. Retinita cu citomegalovirus

Reprezintă cea mai frecventă infecție oportunistă la nivelul segmentului posterior al globului ocular întrucât interesează aproximativ 40% dintre pacienții HIV pozitivi. În jumătate dintre cazuri infecția se manifestă bilateral, fiind diagnosticată în special la pacienții cu un număr de limfocite CD4+ sub 50/mL (15,16). Evoluția bolii este variabilă, de la ușoară inflamație vitreană la necroză retiniană extensivă.

Semnele clinice includ hemoragii retiniene, vasculită, perivasculită, arii de ischemie care tind să fuzioneze extinzându-se centrifug de-a lungul arcadelor vasculare și care generează în stadiile tardive ale evoluției necroză retiniană (Fig.10). Vitrita, uveita anterioară, papilita și ocluziile vasculare se asociază acestor manifestări. În evoluție, retina și epiteliul pigmentar devin atrofice, existând posibilitatea apariției de rupturi și în final a dezlipirii de retină. Recurențele infecției tind să apară la marginea zonelor ischemice, având o evoluție mai lentă.

Incidența retinitei cu citomegalovirus s-a redus considerabil astăzi odată cu introducerea terapiei antiretrovirale. Pacienții infectați beneficiază de terapie orală și intravenoasă cu ganciclovir, cidofovir sau foscarnet, dar și de injectarea intravitreană a acestor antivirale. Din 1996 este disponibil un implant intravitrean care eliberează timp de șase luni ganciclovir în imediata vecinătate a retinei, fiind absorbit în cantitate minimă în circulația sistemică.

2. Necroza retiniană acută

Afecțiunea este o retinită necrotică, ce evoluează fulminant și în a cărei etiologie sunt implicate recurențele infecțiilor cu virusurile Varicelo-zosterian, Herpes simplex și Citomegalovirus. Pacienții afectați prezintă, de obicei niveluri ale limfocitelor CD4+ mai mari de 50/ml și prezintă antecedente de dermatite herpetice (16).

Boala evoluează bilateral prin apariția de arii de ischemie ale retinei periferice, care progresează rapid către necroză, dezlipire de reina și vitreoretinopatie proliferativă (Fig.11a). Vitrita, nevrita optica și ocluziile vasculare cu hemoragii profunde intraretiniene însoțesc manifestările de la nivelul retinei (Fig.11b).
Tratamentul recomandat constă în administrarea intravenoasă de doze mari de antivirale (aciclovir, ganciclovir, foscarnet), infecția fiind în numeroase cazuri refractară la terapie, iar vindecarea conduce la sechele morfo-funcționale dizabilitante.

3. Necroza retiniană progresivă externă

Este denumită și retinita cu virus varicella-zoster și se caracterizează printr-o evoluție agresivă cu efect devastator fără a se asocia cu vitrită sau vasculită. Factorii de risc majori în apariția bolii sunt considerați numărul extrem de scăzut de limfocite T (în faza avansată a infecției HIV) și antecedentele de herpes zoster (17). Un tablou clinic asemanator a fost descris și la pacienții imunodeprimați datorită chemoterapiei agresive.

Ariile de ischemie ale retinei progresează rapid, fuzionând și extinzându-se posterior și nu sunt însoțite de hemoragii sau exudate (Fig.12). În evoluție ele sunt înlocuite de atrofie care stă la baza apariției dezlipirii de retină.

Răspunsul la tratamentul antiviral este nesatisfăcător si aproximativ 70% dintre

Scanned with OKEN Scanner

pacienţi pierd percepţia luminoasă după aproximativ 4 săptămâni de la debutul manifestărilor oculare. Mai mult decât atât, în majoritatea situaţiilor este afectat, la scurt timp şi ochiul congener necesitând administrarea masivă generală şi locală a mai multor antivirale (ganciclovir şi foscarnet). Având în vedere absenţa fenomenelor inflamatorii corticosteroizii nu sunt recomandaţi.

B. Endoftalmita cu Candida albicans

Endoftalmitele fungice, dintre care cel mai frecvent implicată este *Candida albicans*, sunt întâlnite în stadiile avansate ale imunosupresiei determinate de HIV, în special la pacienţii purtători de catetere venoase centrale pentru perioade lungi sau la utilizatorii de droguri intravenoase (17).

Conglomeratele fungice apar iniţial în vitros, afectând ulterior retina şi coroida şi au aspectul unor mase albicioase compacte ce blochează complet axul vizual. (Fig.13). Evoluţia este adesea bilaterală.

Tratamentul constă în îndepărtarea surselor de infecţie, administrarea sistemică de antimicotice (amfotericină B, fluconazol) şi vitrectomie posterioară pentru refacerea clarităţii axului vizual.

C. Corioretinite infecţioase

1. Corioretinita sifilitică

Boala evoluează uni sau bilateral în asociere cu infecţia sistemului nervos central în 85% dintre cazuri (18). În cazul pacienţilor HIV pozitivi infecţia se manifestă cu o agresivitate mai mare decât la imunocompetenţi.

Aspectul clinic de corioretinită oculară sifilitică la pacienţii imunuocompromişi este cel al retinitei non-necrozante, caracterizată prin prezenţa uni sau bilaterală de leziuni placoide galbui care intereseaza aria maculară (Corioretinita Placoidă Posterioară Sifilitică) (Fig.14). În multe situaţii se asociază o vitrită densă, vasculită retiniană, neururetinită şi în final dezlipire seroasă a retinei. La nivelul segmentului anterior sunt prezente semne de conjunctivită şi uveită anterioară. În asociere cu neurosifilisul sunt prezente nevrite optice şi paralizii ale nervilor oculomotori.

Diagnosticul de certitudine este precizat de testele serologice specifice pentru *Treponema pallidum*: microhemaglutinarea (MHA-TP) şi testul de absorbţie fluorescentă a anticorpilor treponemici (FTA-ABS).

Antibioterapia cu penicilină utilizează iniţial doze crescute (18-24 milioane de unităţi penicilină g intravenos timp de 10-14 zile) urmate de o doză de 2.4 milioane de unitati intramuscular, saptamanal, timp de 3 saptamani, pentru a anula riscul crescut de recurenţă al infecţiei intraoculare (19).

2. Corioretinita cu Toxoplasma gondii

Infecţia intraoculară cu parazitul intracelular *Toxoplasma gondii* se manifestă diferit la pacientul HIV pozitiv faţă de cel imunocompetent. Deşi vitrita este mai uşoară, leziunile corioretiniene evoluează multifocal şi bilateral. În cazul acestor pacienţi, toxoplasmoza oculară este adesea manifestarea primoinfecţiei, iar evoluţia sa nu este autolimitată.

În afara leziunilor tipice de retinocoroidită (necroză şi edem retinian), parazitoza se poate manifesta atipic la pacienţii infectaţi cu HIV: focare multiple (Fig.15), nevrită optică, endoftalmită, uveită anterioară (20).

Serologia pozitivă nu poate discrimina între infecţia recentă şi cea din antecedente

Scanned with OKEN Scanner

la aceşti pacienţi, dar absenţa IgG exclude diagnosticul de toxoplasmoză oculară. În cazurile în care sistemul imun este sever afectat, titrul IgG poate fi scăzut chiar în prezenţa semnelor de infecţie la nivelul globului ocular sau al sistemului nervos central.

Tratamentul constă în administrarea de pirimetamină în combinaţie cu sulfadiazină sau clindamicină şi acid folinic. Medicaţia se adminstrează pentru o perioadă mai lungă în scopul prevenirii recurenţelor.

3. Corioretinita cu Mycobacterium tuberculosis

Dintre cazurile nou diagnosticate cu tuberculoză oculară, 90% prezintă infecţie HIV (21). Majoritatea acestora sunt cazuri de reactivare a bacilului tuberculozei pe fondul disfuncţiei sistemului imun cauzată de infectia HIV.

La nivel ocular, boala se manifestă sub forma uveitei anterioare granulomatoase, însoţită de vitrită, noduli coroidieni, coroidită şi/sau endoftalmită (Fig.16). Deşi cazurile de tuberculoză extrapulmonară sunt mai frecvente în rândul pacienţilor diagnosticaţi cu SIDA, admistrarea terapiei antiretrovirale şi a tuberculostaticelor a diminuat semnificativ incidenţa corioretinopatiei cauzată de *Mycobacterium tuberculosis*.

4. Corioretinite fungice

Riscul pacienţilor HIV pozitivi de a dezvolta infecţii fungice este mult crescut datorită sistemului imunitar imunocompromis. *Cryptococcus neoformans* şi *Histoplasma capsulatum* se răspândesc rapid pe cale hematogenă generând o septicemie fungică. Infecţia oculară este de obicei asociată cu meningita (22).

Leziunile de corioretinită se prezintă sub formă unor granuloame inflamatorii cu diametru de 500 până la 3000 de microni insoţite de reacţie vitreană marcată (Fig.17). Edemul papilar este prezent adesea datorită presiunii intracraniene ridicate. Infecţia poate implica atât nervul cât şi căile optice.

Tratamentul constă în administrarea promptă de antifungice intravenos, însă prognosticul funcţional vizual cât şi cel vital sunt rezervate.

5. Coroidita determinată de Pneumocystis jiroveci

Pneumonia cauzată de *Pneumocystis jiroveci* (cunoscut anterior ca *Pneumocystis carinii*) este cea mai frecventă infecţie oprtunistă întâlnită la bolnavii de SIDA (peste 80%), fiind asociată administrării prelungite de aerosoli de pentamidină în scop profilactic. În infecţia diseminată este implicat şi segmentul posterior al globului ocular, *Pneumocystis jiroveci* fiind identificat pe secţiuni histopatologice la nivelul coroidei.

Clinic, afecţiunea se manifestă prin apariţia bilaterală de granuloame inflamatorii diseminate, cu tendinţă la confluare şi evoluţie către necroza coroidei (Fig.18). Dacă leziunile sunt situate în regiunea maculară, funcţia vizuală este sever afectată. Coroidita nu se asociază cu inflamaţia segmentului anterior sau vitrită (17). Terapia afecţiunii sistemice cu trimetoprim-sulfametoxazol şi corticosteroizi este eficientă şi în ameliorarea simptomatologiei oculare.

II. Neoplazii

Limfomul intraocular

Neoplasmele, în special cele limfoproliferative sunt comune la pacienţii imunodeprimaţi, datorită răspunsului disproporţionat al sistemului imun la antigenele

Scanned with OKEN Scanner

la care este expus.

Limfomul intraocular se poate întâlni la pacienţii diagnosticaţi cu sindrom al imunodeficienţei dobândite atât izolat, cât şi ca manifestare a limfomului sistemului nervos central sau a limfomului sistemic. Proliferarea masivă a limfocitelor B se produce în stadiile avansate ale SIDA.

Afecţiunea se manifestă bilateral dar asimetric, implicând în 60-80% dintre cazuri şi sistemul nervos central (5). Clinic are aspectul unei uveite refractare la tratament. Funcţia vizuală este afectată progresiv, iar ochiul este congestiv şi prezintă hipopion. În evoluţie pot să apară complicaţii majore ale segmentului anterior (neovascularizaţie iriană şi angulară responsabile de glaucomul neovascular). La nivelul segmentului posterior sunt evidenţiate vitrită, înfiltrate retiniene confluente şi dezlipire de retină seroasă (Fig.19). Regresia înfiltratelor retiniene conduce la apariţia de leziuni cicatriceale şi zone largi de atrofie. Nevritele optice au fost, de asemenea, descrise ca manifestări ale limfomului intraocular.

Biopsia vitrosului este esenţială pentru diagnosticul de certitudine.

Tratamentul este dificil datorită ratei mari de recurenţă a leziunilor şi datorită stadiului avansat de imunosupresie în care se găsesc aceşti pacienţi. Regimul terapeutic include radioterapie asociată chimioterapiei combinate.

III. Vasculopatia determinată de HIV

Virusul HIV determină apariţia la nivel ocular a unei forme de microangiopatie caracterizată prin ocluzii vasculare extinse. În etiologia acestei afecţiuni sunt implicate vâscozitatea crescută a sângelui, depunerea de complexe imune circulante şi efectul citopatic direct al virusului asupra endoteliului vascular.

Vasculita a fost diagnosticată la 50-70% dintre pacienţii HIV pozitivi, dar este asimptomatică în majoritatea cazurilor (18). Non-perfuzia capilară generează stază axoplasmică, acumularea de detritusuri celulare şi apariţia de exudate vătoase pe suprafaţa retinei. Manifestările nespecifice asociate includ: microanevrisme, hemoragii retiniene şi telangiectazii (Fig.20).

Afecţiunea este autolimitată, remisia producându-se în decursul a câtorva luni. Serologia pozitivă pentru HIV este utilă în diferenţierea retinopatiei de cea diabetică sau hipertensivă.

Afecţiuni neurooftalmologice

O mare varietate de manifestări neuro-oftalmologice sunt asociate infecţiei cu HIV: paralizii ale nervilor cranieni, anomalii ale mişcărilor oculare, diplopie, defecte de câmp vizual, edem papilar, anomalii ale reflexelor pupilare, atrofie optică, cecitate corticală (17). Etiologia acestora este multifactorială şi include: toxoplasmoza cerebrală, meningita criptococică, encefalopatiile virale (HIV, citomegalovirus, herpes simplex, virusul varicelo-zosterian), neurosifilisul, tumorile şi infecţiile orbitei.

Diagnosticul pozitiv implică analiza lichidului cefalorahidian şi efectuarea imagisticii prin rezonanţă magnetică, biopsia fiind rar necesară. Stabilirea clară a etiologiei este dificilă în unele cazuri datorită manifestării simultane a mai multor patologii de sistem nervos central.

Edemul papilar, neuropatia optică anterioară şi atrofia optică se pot manifesta şi în afara contextului infecţios cauzat de patogenii oportunişti. Edemul papilar este frecvent

Scanned with OKEN Scanner

în rândul pacienților aflați în stadii avansate ale SIDA sau poate însoți neoplasmele sistemului nervos. Neuropatia optică anterioară este adesea una dintre primele manifestări ale progresiei SIDA, în patogenia sa fiind implicate ocluziile vasculare datorate hipervâscozității sanguine.

Efectul toxic al medicației antiretrovirale sau al chimioterapicelor administrate în tratamentul infecțiilor și a neoplaziilor oportuniste (rifabutin, etambutol, cidofovir, didanozina, etc.) se manifestă adesea asupra nervului și căilor optice prin apariția de neuropatii și atrofie optică secundară (Fig.21) (8).

Afecțiuni ale orbitei

Orbita este mai rar afectată decât globul ocular de către infecțiile oportuniste și neoplaziile caracteristice stadiilor avansate ale SIDA. Celulita orbitară, limfomul și sarcomul Kaposi sunt cele mai frecvente manifestări la acest nivel, generând o simptomatologie severă.

În etiologia celulitei orbitare sunt implicați o serie de patogeni oportuniști care ajung la acest nivel prin diseminare hematogenă sau prin invazie locală de la focare de vecinătate: *Aspergillus fumigatus, Rhizopus arrhizus, Toxoplasma gondii* și *Pneumocystis jiroveci*. Semnele clinice ale infecției sunt: edem palpebral, durere la mișcările globului ocular, proptozis, congestie și chemozis conjunctival, scăderea acuității vizuale, creșterea presiunii intraoculare (Fig.22). Datorită statusului de imunodeficiență acești pacienți sunt adesea afebrili.

Imagistica cerebrală este utilă în confirmarea diagnosticului și în evaluarea posibilelor complicații (tromboza sinusului cavernos), iar biopsia țesuturilor orbitare este necesară pentru stabilirea etiologiei infecției. Terapia constă în administrarea sistemică de antibiotice și drenaj chirurgical în cazurile complicate.

Limfomul orbitar prezent la pacienții infectați cu HIV are o evoluție rapidă și agresivitate crescută. Afecțiunea debutează prin edem palpebral și proptozis cu caracter progresiv. Imagistica orbitei evidențiază eroziuni osoase și deplasarea globului ocular, caracteristici care nu sunt prezente în cazul limfomului non-Hodgkin în lipsa asocierii cu SIDA. Extensia la nivelul sinusurilor paranazale, sistemului nervos central sau al globului ocular este posibilă. Studiile de imunohistochimie asupra probelor prelevate din țesuturile orbitare sunt necesare pentru diagnosticul de certitudine.

Prezența limfomului orbitar este unul dintre criteriile obligatorii de stabilire a diagnosticului de SIDA la pacienții HIV pozitivi. Prognosticul bolii este rezervat, mortalitatea la doi ani atingând un procent de 90% (23).

Sarcomul Kaposi implică mult mai rar orbita comparativ cu prezența la nivelul conjunctivei și a pleoapelor. Tumora de tip mezenchimal este intens vascularizată, dar nedureroasă și nu invadează globul ocular. Evoluează asimptomatic sau poate genera proptozis și diplopie.

Majoritatea sarcoamelor Kaposi răspund la chimioterapie, dar radioterapia poate fi necesară doar pentru cazurile simptomatice. Opțiunile terapeutice includ și excizia chirurgicală și chimioterapia intralezională.

Scanned with OKEN Scanner

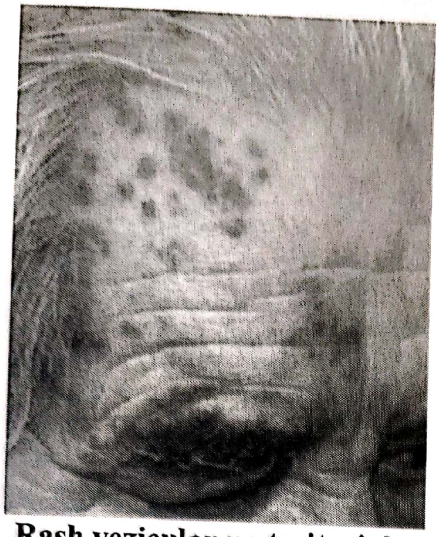

Fig. 1. Rash vezicular pe teritoriul nervului oftalmic drept. Imagine din literatură.

Fig. 2. Ulcerație corneană superficială cu aspect dendritic impregnată cu fluoresceină – vizualizare sub filtru albastru de cobalt. Imagine din literatură.

Fig. 3: Ulcer cornean fungic asociat cu hipopion si neovascularizație corneană. Imagine din literatură.

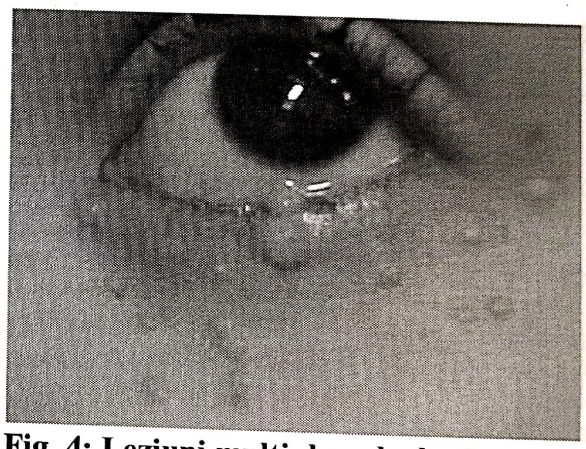

Fig. 4: Leziuni multiple palpebrale inferioare caracteristice infecției cu molluscum contagiosum. Imagine din literatură.

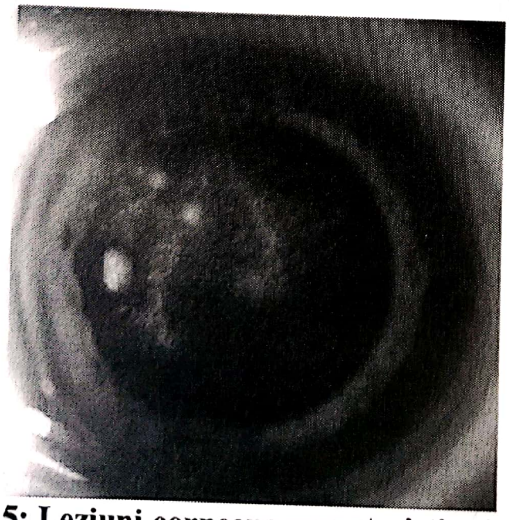

Fig. 5: Leziuni corneene caracteristice infecției cu microsporidia. Imagine din literatură.

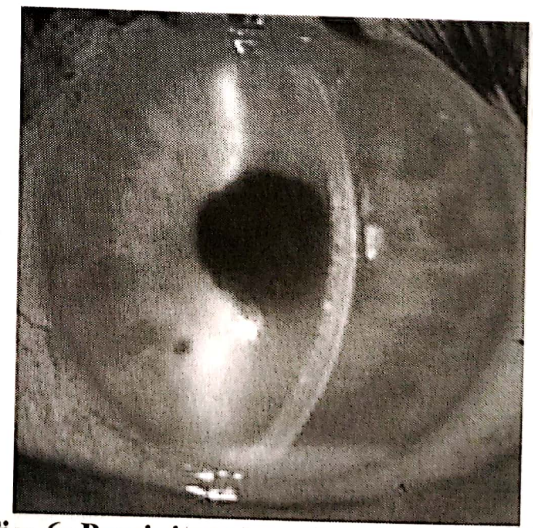

Fig. 6: Precipitate keratice şi hipopion în uveita anterioară acută. Imagine din literatură.

Scanned with OKEN Scanner

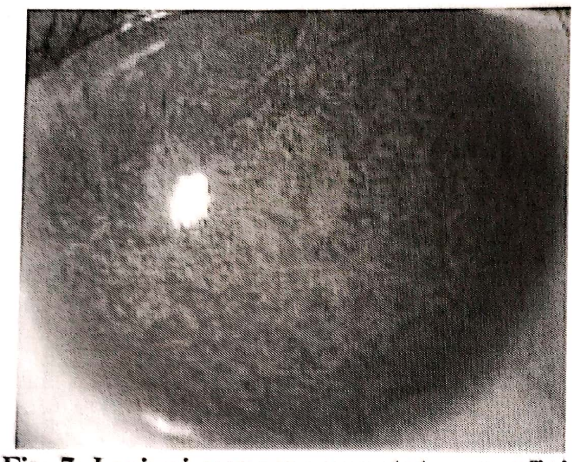

Fig. 7: Leziuni corneene punctate superficiale impregnate cu fluoresceină – vizualizare sub filtru albastru de cobalt. Imagine din literatură.

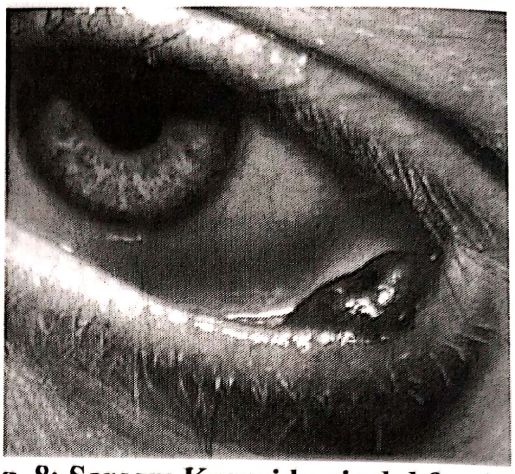

Fig. 8: Sarcom Kaposi la nivelul fundului de sac conjunctival inferior. Imagine din literatură.

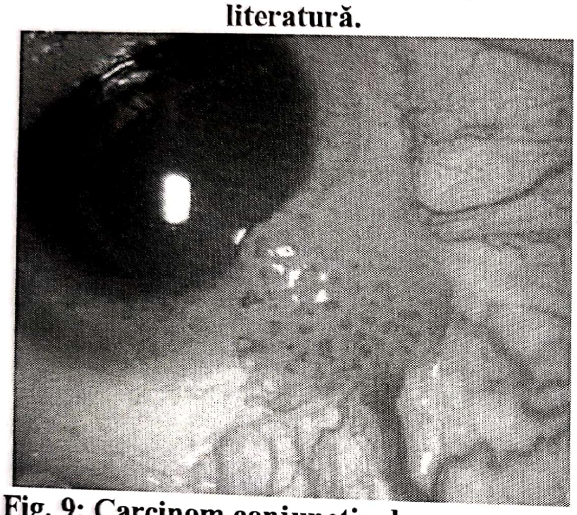

Fig. 9: Carcinom conjunctival scuoamos cu invazie corneană. Imagine din literatură.

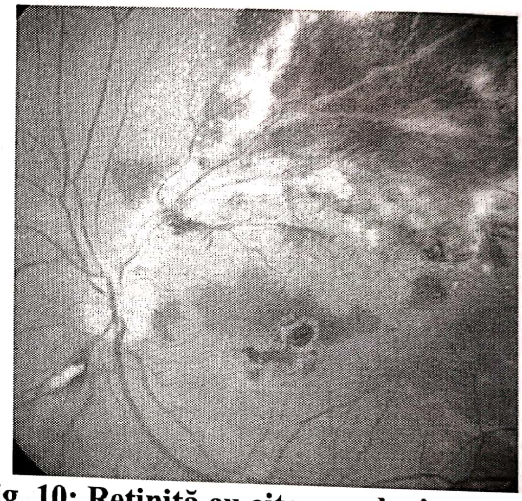

Fig. 10: Retinită cu citomegalovirus. Imagine din literatură.

a

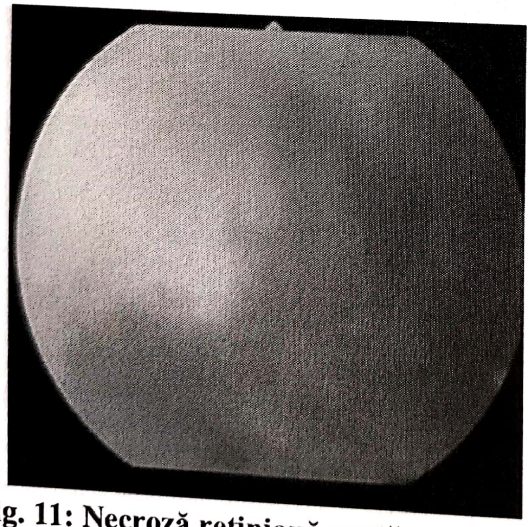

b

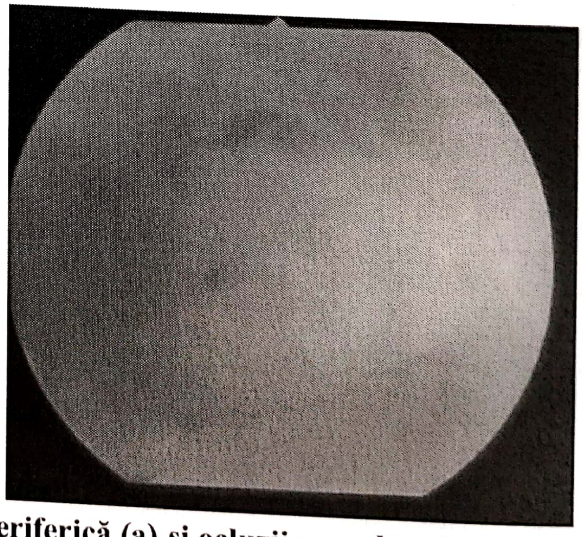

Fig. 11: Necroză retiniană acută: necroză periferică (a) și ocluzii vasculare însoțite de hemoragii intraretiniene (b). Calitatea vizualizării retinei este influențată de reacția vitreană asociată. Cazuistică personală.

Scanned with OKEN Scanner

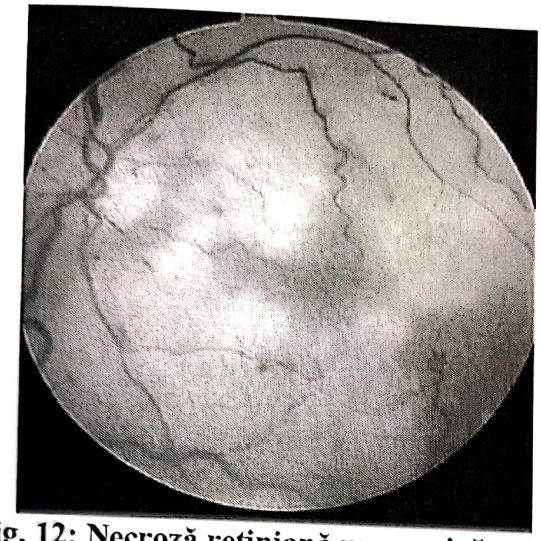

Fig. 12: Necroză retiniană progresivă externă: aspectul ischemic al ariei maculare. Imagine din literatură.

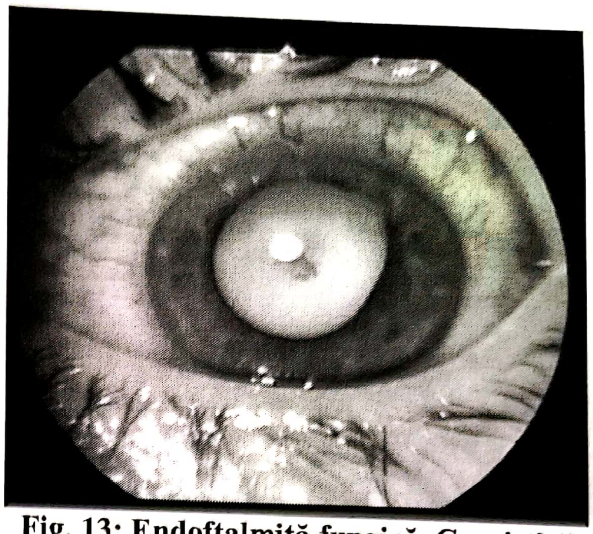

Fig. 13: Endoftalmită fungică. Cazuistică personală.

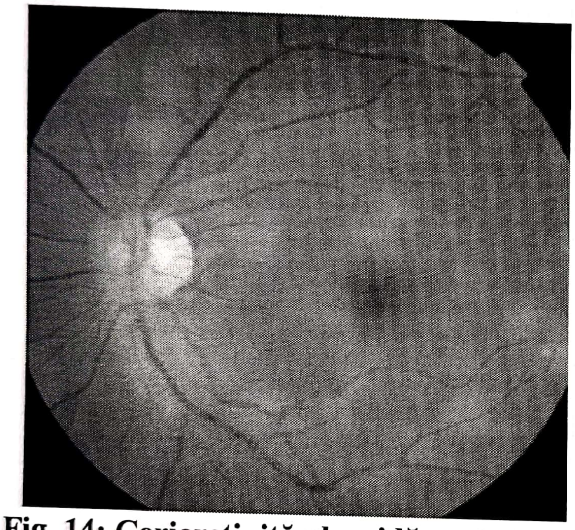

Fig. 14: Corioretinită placoidă posterioară sifilitică. Imagine din literatură.

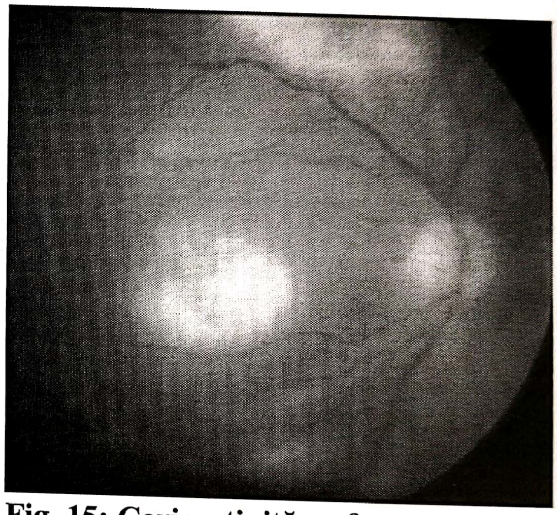

Fig. 15: Corioretinită cu focare multiple indusă de Toxoplasma gondii. Imagine din literatură.

Fig. 16: Corioretinită cu Mycobacterium tuberculosis – noduli coroidieni şi reacţie vitreană Imagine din literatură.



Fig. 17: Corioretinită fungică - granulom inflamator şi reacţie vitreană importantă. Imagine din literatură.

Scanned with OKEN Scanner

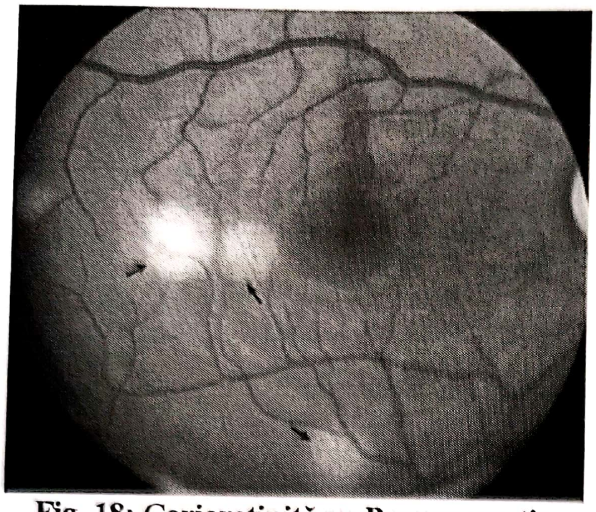

Fig. 18: Corioretinită cu Pneumocystis jiroveci - granuloame inflamatorii în absența reacției vitreene. Imagine din literatură.

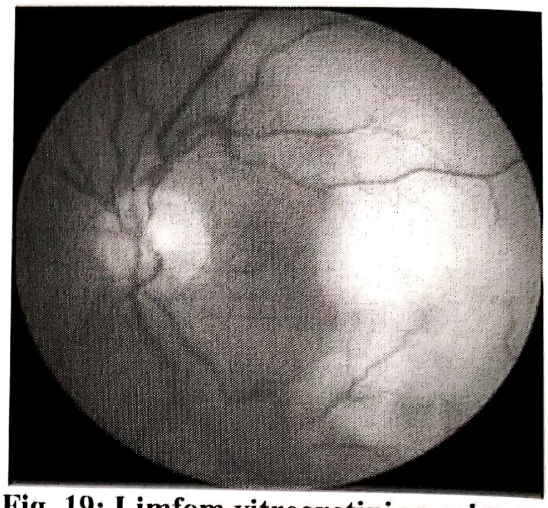

Fig. 19: Limfom vitreoretinian primar - infiltrate subretiniene confluente. Imagine din literatură.

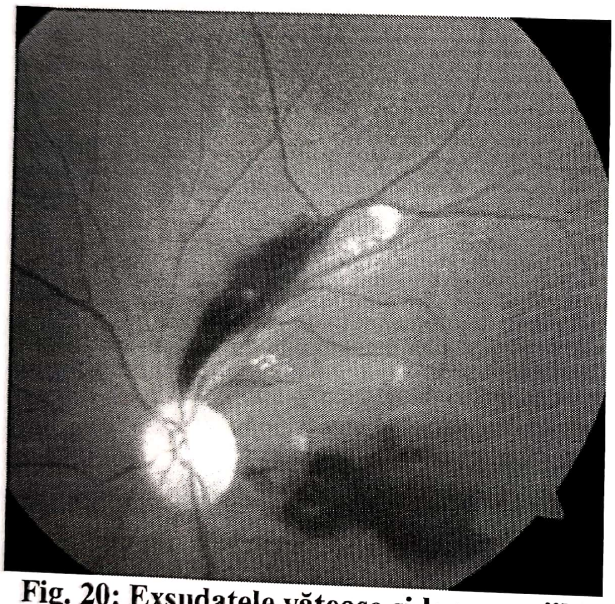

Fig. 20: Exsudatele vătoase şi hemoragiile retiniene reprezintă cea mai frecventă manifestare retiniană non-infecțioasă în infectia HIV Cazuistică personală.

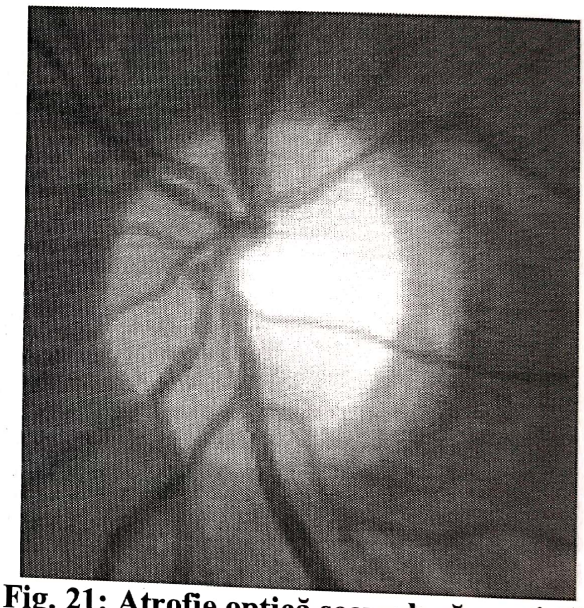

Fig. 21: Atrofie optică secundară parțială. Cazuistică personală.

Fig. 22: Celulită orbitară fungică. Imagine din literatură.

Scanned with OKEN Scanner

Bibliografie

1. http://www.who.int/gho/hiv/en
2. Sleasman JW, Goodenow MM. HIV-1 infection. J Allergy Clin Immunol 2003; 111:582–92. 2-UNAIDS/WHO report on the global HIV/AIDS epidemic. Geneva: World Health Organization, December 2003.
3. Centers for Disease Control (CDC). Update: acquired immunodeficiency syndrome--United States. MMWR Morb Mortal Wkly Rep 1986; 35:17-21.
4. Butler NJ, Thorne JE.Current status of HIV infection and ocular disease.Curr Opin Ophthalmol. 2012 Nov;23(6):517-22
5. Loos D, Hadeler J, Feucht N, Spinner CD, Schwerdtfeger C, Schmid RM, Lanzl I.- Ophthalmological alterations at the initial diagnosis of HIV infection. Ophthalmologe. 2013 Aug 17
6. Acyclovir for the prevention of recurrent herpes simplex virus eye disease. Herpetic Eye Disease Study Group. N Engl J Med. 1998 Jul;339(5):300-6
7. Santos C, Parker J, Dawson C, Ostler B. Bilateral fungal corneal ulcers in a patient with AIDS-related complex. Am J Ophthalmol. 1986 Jul;102(1):118-9
8. Luo J, Jing D, Kozak I, Huiming Z, Siying C, Yezhen Y, Xin Q, Luosheng T, Adelman RA, Forster SH.- Prevalence of ocular manifestations of HIV/AIDS in the highly active antiretroviral therapy (HAART) era: a different spectrum in Central South China.
9. Ophthalmic Epidemiol. 2013 Jun;20(3):170-5
10. Chan CM, Theng JT, Li L, Tan DT. Microsporidial keratoconjunctivitis in healthy individuals: A case series. Ophthalmology 2003; 110:1420-25.
11. Bekele S, Gelaw Y, Tessema F.- Ocular manifestation of HIV/AIDS and correlation with CD4+ cells count among adult HIV/AIDSpatients in Jimma town, Ethiopia: a cross sectional study. BMC Ophthalmol. 2013 May 27;13:20
12. Stewart MW.Human immunodeficiency virus and its effects on the visual system.Infect Dis Rep. 2012 Mar 8;4(1):e25
13. Carreira H, Coutinho F, Carrilho C, Lunet N- HIV and HPV infections and ocular surface squamous neoplasia: systematic review and meta-analysis. Br J Cancer. 2013 Oct 1; 109(7):1981-8.
14. Gichuhi S, Irlam JH.-Interventions for squamous cell carcinoma of the conjunctiva in HIV-infected individuals. Cochrane Database Syst Rev. 2013 Feb 28;
15. Weinstein JE, Karp CL.Ocular surface neoplasias and human immunodeficiency virus infection.Curr Opin Infect Dis. 2013 Feb; 26(1):58-65.
16. Iyer JV, Connolly J, Agrawal R, Yeo TK, Lee B, Au B, Teoh SC.- Cytokine analysis of aqueous humor in HIV patients with cytomegalovirus retinitis. Cytokine. 2013 Nov;64(2):541-7
17. Kempen JH, Martin BK, Wu AW, et al. The effect of cytomegalovirus retinitis on the quality of life of patients with AIDS in the era of highly active antiretroviral therapy. Ophthalmology 2003; 110:987–95.
18. Lai TY, Wong RL, Luk FO, Chow VW, Chan CK, Lam DS.Ophthalmic manifestations and risk factors for mortality of HIV patients in the post-highly active anti-retroviral therapy era.Clin Experiment Ophthalmol. 2011 Mar;39(2):99-104
19. Kaleem MA, Ramsahai S, Del Fierro K, Rasul S, Onumah C, Lerebours V, Gajjala J, Copeland RA, Jones LS Ocular findings in human immunodeficiency virus patients in Washington, DC.Int Ophthalmol. 2012 Apr; 32(2):145-51.
20. Browning DJ . Posterior segment manifestations of active ocular syphilis, their response to a neurosyphilis regimen of penicillin therapy, and the influence of human immunodeficiency virus status on response. Ophthalmology. 2000; 107(11):2015–2023.

Scanned with OKEN Scanner

PATOLOGIA CUTANATĂ A PLEOAPEI, LA INTERFAȚA DINTRE DERMATOLOGIE ŞI OFTALMOLOGIE

Mircea Tampa, Vasile Benea , Simona-Roxana Georgescu

Pleoapele sunt afectate deseori în cazul unui număr semnificativ de afecțiuni sistemice, de natură alergică, endocrină sau autoimună; de asemenea, prin situarea lor anatomică, pleoapele sunt frecvent poarta de intrare a unor infecții locale (virale, bacteriene sau parazitare), precum şi sediul unor afecțiuni tumorale, cum ar fi cele datorate expunerii la radiații ultraviolete (keratoze actinice, epitelioame bazocelulare, spinocelulare sau melanom). Recunoaşterea afectării palpebrale şi a particularităților de tratament în aceste afecțiuni prezintă o maximă importanță atât pentru medicul dermatolog, cât şi pentru medicii de medicină generală. Prezentul material constituie o trecere în revistă a principalelor afecțiuni dermatologice cu implicare palpebrală.

Erizipelul

Erizipelul este o afecțiune cutanată de natură infecțioasă, cu evoluție acută, ce afectează dermul şi vasele limfatice situate la nivelul acestuia; poate coexista cu celulita, care de regulă afectează țesutul lax subcutanat. Streptococii piogeni hemolitici de tip A sunt agenții etiologici implicați cel mai frecvent în patogeneza acestei afecțiuni; rareori, se poate asocia coinfectia stafilococică; poarta de pătrundere cutanată este situată la nivelul unor soluții de continuitate traumatice sau infecțioase (conjunctivite, rinite, otite, micoze, s.a.)(11); erizipelul afectează cu precădere persoane imunodeprimate (imunodepresie iatrogenă, neoplazii, infecție HIV, alcoolism, obezitate, diabet zaharat s.a.). În multe dintre cazurile de erizipel palpebral poarta de intrare nu poate fi identificată. Debutul bolii este brusc, cu hiperpirexie, frison, maleza, urmate de de apariția unei plăci sau a unui placard eritematos, edematos, mărginit de un burelet inflamator supraelevat, ce poate atinge un diametru variat, între câțiva centimetri şi 10-15 cm; uneori pe suprafața cutanată pot apărea vezicule sau bule cu conținut sero-citrin sau hemoragic. Placardul este indurat ca urmare a edemului, iar tensiunea tegumentului îi conferă acestuia din urmă un aspect lucios, caracteristic; la palpare, se remarcă de asemenea creşterea temperaturii locale. Placardul inflamator se extinde de regulă în regiunile adiacente orbitei, şi este cel mai frecvent unilateral. Edemul marcat poate cauza limitarea importantă a deschiderii pleoapelor şi poate apărea lacrimație abundentă. Subiectiv, pacienții pot acuza dureri de intensitate variabilă sau, mai frecvent, senzație de arsură locală. Adenopatia regională este prezentă în majoritatea cazurilor. Afecțiunea poate evolua spre rezoluție sau dimpotrivă, spre ulcerare, necrozare tegumentară, tromboflebită de sinus cavernos, meningită şi/sau abcese cerebrale cu prognostic întunecat, mai ales la pacienții imunodeprimati. Recidivele nu sunt rare şi pot conduce la limfedem cronic prin ocluzia vaselor limfatice (8,19,48).

Scanned with OKEN Scanner

Tratament

Tratamentul erizipelului palpebral presupune:

-repaus la pat, cu extremitatea cefalică elevată deasupra planului patului, în scopul reducerii edemului

-intrucat este posibilă asocierea infecției cu Stafilococ, se recomandă obținerea unei culturi bacteriene însoțite de antibiogramă, atunci când este posibil; în rare cazuri, în special în formele buloase de erizipel, la pacienți imunodeprimati poate fi implicată co-infectia cu MRSA, motiv pentru se poate evalua asocierea cu antibiotice de tipul chinolonelor, al vancomicinei sau rafampicinei (29).

-antibioterapia sistemică este tratamentul de elecție: penicilina injectabila- de preferat, în doze de 2.400.000 UI-4.000.000 UI în 24 ore, repartizate în 4 prize egale; la indivizii cu alergii cunoscute se poate administra eritromicină (500 mg de 4 ori/zi), azitromicina sau cefalosporine; tratamentul trebuie urmat pentru 10-15 zile. Tratamentul cu penicilină G sodică, respectiv potasică, trebuie adaptat la pacienții cu afecțiuni cardiace și/sau renale care urmează restricție sodică/potasică, și trebuie avut în vedere că fiecare milion de UI de penicilină G sodică/potasică conține 2 mEq sodiu, respectiv 1.7 mEq potasiu (14).

-in cazurile severe, în cazul copiilor mici sau al indivizilor imunodeprimati se recomandă internarea pentru supraveghere și initerea tratamentului injectabil, după care tratamentul poate fi continuat la domiciliu, cu antibiotice administrate per os. De asemenea, internarea este recomandată cazurilor în care evoluția nu este favorabilă după 48 ore de tratament ambulatoriu.

-antiinflamatoare non-steroidiene (flamexin, ibuprofen); ibuprofenul în administrare 400 mg la 6 ore pentru 5 zile grăbește vindecarea.

-antitermice (paracetamol 500 mg la 6-8 ore)

-in cazurile cu edem marcat se poate administra Prednison în doză de 30-40 mg-tratamentul este controversat.

-aplicarea de comprese umede, curate, schimbate la fiecare 3-4 ore poate reduce disconfortul resimțit de către pacient și poate contribui la reducerea edemului

-tratament local cu coloranți antiseptici (streptomicozan, cristal violet 1%) în cazurile cu soluții de continuitate pe suprafața placardului inflamator (eroziuni); eventualele vezicule sau bule se pot deschide, iar eroziunile rezultate sunt tratate prin aplicarea topică de antiseptice

-identificarea și tratarea porții de intrare (toaletarea unor plăgi traumatice, escoriații, etc); cazurile asociate cu ulceratie sau necroze extensive beneficiaza de tratament chirurgical.

Herpesul zoster oftalmic

Herpesul zoster (zona zoster) este o afecțiune cauzată de virusul varicelo-zosterian (VVZ, herpes virus 3); în urma varicelei, VVZ rămâne cantonat în stare de latentă în ganglionii spinali și ganglioni omologi ai nervilor cranieni; în condiții de imunosupresie (infecție HIV, imunosupresie medicamentoasă, vârstnici, stres) VVZ migrează pe traiectul nervilor spinali sau cranieni până la tegumentul deservit de aceștia, determinând o nevrită acută la nivelul nervului și o erupție caracteristică la nivel tegumentar; nevrita este caracterizată prin parestezii sau durere care uneori poate fi atroce; durerea este mai intensă și persistenta la persoanele trecute de 50 de ani și poate fi de intensitate redusă sau chiar poate lipsi în cazul tinerilor (4).

Scanned with OKEN Scanner

Erupţia tegumentară tipică este caracterizată prin apariţia de vezicule grupate în buchet pe fond eritematos; leziunile apar în valuri succesive pe durata câtorva zile, fiind precedate de apariţia de macule eritematoase; durerea poate însoţi sau preceda erupţia. În cazul afectării nervului oftalmic (ramură V1 a trigemenului)-10% din cazurile de herpes zoster, erupţia poate cuprinde tegumentul frunţii şi al scalpului până la vertex, sprânceană şi pleoapele, de regulă unilateral, fiind limitată de linia mediană (16). La nivelul pleoapelor pot apărea vezicule cu grupare caracteristică "în buchet" şi edem important, ce limitează deschiderea pleoapelor. Întrucât nervul nazociliar, care asigură inervaţia senzitivă a pleoapei, trimite ramuri şi către vârful nasului, herpesul zoster oftalmic se poate însoţi de apariţia de leziuni şi la acest nivel – semnul Hutchinson (4,16). În evoluţie, veziculele se rup, lăsând în urmă eroziuni ce se acoperă de cruste; infectarea leziunilor poate duce la formarea de pustule. Vindecarea leziunilor survine spontan în 7-20 zile, deseori cu macule hiperpigmentare reziduale temporare; doar leziunile suprainfectate pot lăsa în urmă cicatrici (16). Pacienţii cu zona zoster oftalmică sunt contagioşi pentru indivizii care nu au făcut varicelă; spre deosebire de zona zoster intercostală, contagiozitatea herpesului zoster oftalmic este mai ridicată întrucât leziunile sunt situate pe tegumente expuse, neacoperite de vestimentaţie, virusul fiind aeropurtat (48).

Herpesul zoster oftalmic se poate complica cu conjunctivită bacteriană secundară, uveită anterioară, hipoestezie corneeană şi/sau keratită disciformă (16). O complicaţie de temut este nevralgia-post herpetică, afecţiune caracterizată prin pusee de durere intensă; nevralgia-postherpetica poate dura la luni de zile de la episodul eruptiv şi este întâlnită mai frecvent la bătrâni.

Tratament

-tratamentul are drept obiective atenuarea durerii şi inflamaţiei şi prevenirea complicaţiilor.

-tratament sistemic:

-aciclovir sistemic (4 g/zi, divizat în 5 prize a câte 800 mg); aciclovirul, analog purinic nucleozidic, scade durata de evoluţie a bolii; este mai eficient atunci când este administrat în primele 48-72 de ore de la apariţia erupţiei; instituirea tratamentului în primele 72 de ore înjumătăţeşte riscul dezvoltarii nevralgiei post-herpetice. La pacienţii cu insuficienţă renală, administrarea va fi ajustată în funcţie de clearance-ul creatininei, în timp ce la pacienţii cu insuficienţă renală gravă, doza trebuie redusă la 200 mg/zi, divizată în două adiminstrari, la 12 ore interval (14).

-valaciclovir (L-valil-esterul aciclovirului), administrat per os, 1000 mg de trei ori pe zi, timp de 7 zile; valaciclovirul prezintă eficienţă superioară aciclovirului şi egală cu ale famciclovirului; nu se administrează la pacienţi imunodeprimati, întrucât poate duce la sindrom hemolitic uremic sau trombocitopenie/prurpura trombocitopenica (4)

-famciclovir: prezintă biodisponibilitate superioară aciclovirului şi valaciclovirului; doza recomandată este de 500 mg famciclovir de 3 ori pe zile, timp de 10 zile; brivudina, 125 mg/zi timp de 7 zile-prezinta avantajul administrării în priză unică zilnică (4)

-foscarnet-inhibitor de ADN-polimeraza, indicat în cazul pacienţilor imunodeprimati în administrare intravenoasă în doză de 40 mg/kg de 2 ori/zi; poate cauza ca reacţii adverse azotemie, insuficienţă renală şi erupţii cutanate genitale (4)

-corticoterapie: controversată (poate cauza encefalită); cazurile însoţite de edem

Scanned with OKEN Scanner

important pot beneficia de administrarea de prednison 40 mg/zi; corticoterapia reduce inflamația perineurală și fibroză, scăzând durerea în timpul episodului acut și reducând riscul dezvoltării nevralgiei post-zosteriene; doza de prednison se reduce treptat, pe parcursul a 3-4 săptămâni (4); corticoterapia trebuie evitată la pacienții cu imunodepresie evidentă sau dovedită; riscurile și beneficiile corticoterpaiei trebuie cântărite cu atenție în fiecare caz în parte

-antalgice/antiinflamatorii –algocamin, ibuprofen, diclofenac (14)

-levodopa, benserazida (4)

-carbamazepina în doze antiinflamatoare, respectiv antalgice; clorpromazină 25 mg de două-trei ori/zi, carbamazepina, 200 mg de 2-3 ori/zi (14)

-vitamine din grupul B (B1,B6, B12)

-tratamentul antibiotic poate fi necesar în cazul leziunilor extinse –antibiotice cu spectru larg

-administrarea de gamaglobuline

-vaccin cu virus atenuat- administrat la bătrâni imunocompetenti, reduce incidența herpesului zoster cu 51%, și incidența algiilor post-zosteriene cu până la 66.5% (4)

-tratament local:

-aplicarea de soluții alcoolice sau coloranți (cristal violet 1% soluție, streptomicozan) sau comprese umede cu soluție Burow 1/20 –cu rol antiseptic

-topice antibiotice sau cu combinații de antibiotic și dermatocorticoid

-topice cu aciclovir 5%, aplicat de 3-4 ori pe zi, pentru 7-10 zile

-colir cu aciclovir

Herpesul palpebral/periocular

Herpesul simplex este o afecțiune cauzată de virusul herpetic, un adenovirus ce afectează de-a lungul vieții între 60% și 90% dintre indivizi; de regulă, este implicat herpesul simplex de tip 1, însă este posibilă și infecția cu virusul herpetic de tip 2; nu există diferențe între leziunile cutanate determinate de cei doi agenți etiologici (16). Primoinfecția herpetică se manifestă de obicei în perioada copilăriei, sub forma unei erupții alcătuite din vezicule grupate în buchet, pe fond eritematos, precedată sau însoțită de senzație de arsură, înțepătură sau rareori durere. Afectarea palpebrală este mai rar întâlnită, de regulă leziunile de herpes simplex localizându-se în cazul extremității cefalice la nivelul buzelor sau perioral. Ganglionii limfatici periauriculari pot fi tumefiați. Herpesul palpebral este însoțit de edem și eritem importante și este de regulă unilateral. În urma ruperii veziculelor rămân eroziuni superificiale care se acoperă de cruste; episodul eruptiv are o durată de 5-7 zile, după care virusul rămâne cantonat pentru tot restul vieții în ganglionii senzitivi ai nervilor cranieni; în anumite condiții (imunodepresie, febră, pneumonie, discrazii sangvine, expunere la ultraviolete) apare recurența infecției herpetice; aspectul clinic este asemănător erupției din primoinfecție, durata episodului eruptiv fiind de 7-14 zile; severitatea erupției este mai redusă, comparativ cu primoinfecția (48). Herpesul simplex palpebral se poate asocia cu conjunctivită foliculară, keratită dendritică, keratită disciforma sau uveită anterioară, caz în care se asociază fotofobia și durerea. Infecția herpetică poate surveni și la nou-născuți în urma contaminării la trecerea prin canalul de naștere, în cazul mamelor cu leziuni de herpes genital; în acest caz, afecțiunea poate determina encefalită herpetică, ce pune în pericol viața (16).

Scanned with OKEN Scanner

Tratament

-infectia herpetică se vindecă spontan chiar şi în absenţa tratamentului; cu toate acestea, având în vedere riscul de a dezvolta leziuni corneene, se recomadna aplicarea de colir cu idoxuridina sau vidarobina de 4 ori/zi până la uscarea leziunilor şi apariţia crustelor, apoi de 2 ori/zi pentru încă 2 săptămâni, profilactic, chiar şi în absenţa afectării corneene

-unguent cu aciclovir 5%, aplicat de 3-5 ori pe zi

-administrare sistemică de aciclovir 1,2 g/zi

-valaciclovir (valil-esterul aciclovirului, biodisponibilitate crescută faţă de acesta din urmă), adminstrat în doză de 500 mg de 3 ori pe zi, timp de 3-5 zile; este contraindicat la pacienţii imunodeprimati; famciclovir, prodrog care este metabolizat la penciclovir, cu eficacitate similară valaciclovirului (4); foscarnet- în cazul infecţiilor rezistente la aciclovir, la pacienţi imunodeprimati, 40 mg/kg la 12 ore, timp de 10 zile (14)

-cidofovor –administrat intravenos, 5 mg/kg/sapt la imunodeprimati, în cazuri rezistente la tratamentul convenţional; poate asocia reacţii adverse de tipul nefrotoxicitatii sau neutropeniei; administrarea în asociere cu probenecid scade toxicitatea compusului (37)

-antalgice, la nevoie

-comprese umede cu soluţii antiseptice

-administrarea de antibiotice în cazul suprainfecţiei bacteriene

Leziunile palpebrale şi perioculare din varicelă şi rujeolă

În cazul varicelei sau rujeolei, leziuni asemănătoare celor cutante apar şi la nivelul pleoapelor (vezicule în cazul varicelei, rash morbiliform în cazul rujeolei). Afectarea corneei poate fi întâlnită în cazul ambelor afecţiuni. În rujeolă apare catarul conjunctival şi semnul Koplik (papule albicioase pe mucoasa eritematoasă) la nivelul conjunctivei.

Tratamentul

-repausul la pat

-izolarea epidemiologică

-tratament antitermic

-administrarea de antibiotice în cazul suprainfecţiei bacteriene (42,48).

Infecţia cutanată cu virsul Molluscum contagiosum

Molluscum contagiosum este o erupţie cutaneo-mucoasă alcătuită din papule de culoarea pielii, cu centrul ombilicat, de dimensiuni variate, în medie 2-7 mm, dar care pot depăşi 1 cm la gazdele imunodeprimate; în cazuri excepţionale, leziuni solitare de molluscum pot depăşi 1-2 cm (molluscum contagiosum gigant). Prin exprimarea conţinutului se exteriorizează un material alb-grunjos format din celule epidermice alterate (corpusculii Henderson-Patterson). Infecţia este cauzată de un poxvirus genul Molluscipox (MCV); au fost identificate 4 tipuri principale de virus Molluscum contagiosum: MCV I, MCV II, MCV III, MCV IV, toate producând leziuni genitale şi extragenitale similare (4,44).

Durata medie de incubaţie variază între 10 zile şi 6 săptămâni. Modalitatea principală de transmitere a bolii este prin contact direct cu o persoană infectată; cu toate acestea, s-au raportat şi cazuri de transmitere indirectă. Autoinocularea este de asemenea frecvent implicată, în special în cazul leziunilor situate la nivel palpebral.

Scanned with OKEN Scanner

La persoanele imunodeprimate, numărul total al leziunilor situate palpebral poate depăși 10-20 pe fiecare pleoapă; situarea palpebrală a leziunilor de molluscum poate cauza complicații oculare precum keratita, keratoconjunctivita, conjunctivita foliculară și/sau formarea de cicatrici conjunctivale (16,39). Leziunile de mollscum contagiosum apar mai frecvent pe față la copii; apariția la acest nivel la adult poate sugera infecția cu virusul HIV (30,32).

De cele mai multe ori, aspectul clinic este suficient pentru stabilirea diagnosticului. În cazurile cu aspect clinic atipic, se poate efectua examen histopatologic din leziune. De asemenea, se poate folosi microscopia electronică pentru evidențierea structurilor virale. Afecțiunea trebuie diferențiată de veruci, infecția cu virusul herpes simplex, papiloame, epitelioame, keratoacantom, sau leziunile palpebrale din cadrul varicelei.

Tratament

-infecția cu virusul Molluscum contagiosum se poate vindeca fără tratament la gazdele imunocompetente, fiind autolimitată; vindecarea survine de regulă într-un interval de timp de 3 până la 12 luni (16)

-vindecarea poate fi întârziată la pacienții imunocompromisi sau atopici.

-in pofida caracterului autolimitat al afecțiunii, tratamentul este deseori necesar pentru a preveni împrăștierea virusului și autoinocularea, pentru a grăbi vindecarea și pentru a preveni leziunile oculare.

-crioterapia- aplicații de azot lichid (-196°C) ce se pot repeta la 2-3 săptămâni până la dispariția leziunilor; dificil de efectuat la nivelul pleoapelor, cu reacții adverse de tipul hipopigmentarilor sau retracției palpebrale/formării de cicatrici (4)

-exprimarea leziunilor urmată de aplicarea soluții de de nitrat de argint ($AgNO_3$ 1%), acid tricloracetic 70% sau alcool iodat (14)

-chiuretarea sau electrocauterizarea pentru leziunile mari

-aplicații de podofilină sau podofilotoxină

-aplicatii topice de imiquimod 5%

-plasturi cu acid salicilic

-aplicarea de hidroxid de potasiu (KOH 5%)

-aplicare de retinoizi topici (tretinoin crema 1%, 2 aplicații pe zi)

-laser-terapie

-indiferent de metodă terapeutică pentru care se optează, leziunile pot reapărea și pot necesita repetarea tratamentului; recurențele sunt mai frecvente la persoanele imunodeprimate

Afecțiuni alergice cu afectare palpebrală

Angioedemul apare prin creșterea rapidă a permeabilității vasculare locale la nivelul țesutului subcutanat ca rezultat al activării și degranulării mastocitelor prin mecanisme IgE-mediate (angioedemul alergic) sau nespecifice (angioedemul autoimun sau idiopatic) sau prin anomalii ale sistemului complementului. În funcție de mecanismul de producere, angioedemul poate fi alergic, pseudoalergic, nealergic sau idiopatic.

Angioedemul alergic se asociază frecvent (50% din cazuri) cu urticaria, apărând la rapid (30 de minute-2 ore) de a contactul cu alergenul (cel mai frecvent alimente, medicamente, veninuri etc.). Pruritul poate lipsi. Are același tratament ca și urticaria (9,14,48).

Scanned with OKEN Scanner

Angioedemul pseudoalergic, care apare prin degranularea nespecifică a mastocitelor, are manifestări clinice asemănătoare angioedemului alergic; se poate asocia cu urticaria. În apariţia sa sunt implicate mai ales antiinflamatoarele nesteroidiene (aspirină) şi substanţele iodate de contrast. Are acelaşi tratament ca şi urticaria.

În ***angioedemul nealergic*** nu sunt implicate mecanisme IgE-dependente sau histamina. Este reprezentat de angioedemul ereditar şi angioedemul indus de inhibitorii angiotensin-convertazei.

Angioedemul ereditar este o afecţiune rară, transmisă autozomal dominant, determinată de un deficit parţial de inhibitor de C1-esterază (C1-INH). S-au descris trei variante de angioedem ereditar; în timp ce tipurile I şi II sunt caracterizate printr-un deficit cantitativ sau, respectiv, funcţional de C1-INH, în tipul III C1-INH este în limite normale, angioedemul fiind produs de mutaţii ale genei factorului XII. Nivelul redus al C1-INH determină o activitate crescută a bradikininei care contribuie la dezvoltarea angioedemului. Există şi o formă dobândită de angioedem prin deficit de C1-INH, caracterizată prin apariţia de auto-anticorpi sau creşterea consumului de C1-INH; se asociază cu boli autoimune (tiroidită autoimună, lupus, sclerodermie, sindrom Sjögren etc.) sau afecţiuni limfoproliferative (9).

Angioedemul ereditar apare în copilărie sau adolescenţă şi se agravează progresiv la adultul tânăr. Trebuie suspicionat în cazul unui edem alb, neinflamator care se instalează lent şi persistă câteva zile. Nu se însoţeşte de urticarie şi evoluţia sa nu este influenţată de tratamentul cu antihistaminice, corticosteroizi sau adrenalină. Afectează, în afara pleoapelor, laringele şi/sau orofaringele (principala complicaţie fiind asfixia), faţa, mucoasa gastrointestinală, extremităţile sau organele genitale.

Testele diagnostice utilizate sunt reprezentate de dozarea complementul, inclusiv a C4 şi a C1-INH (funcţional şi antigenic).

Tratamentul angioedemului ereditar constă în profilaxia pe termen scurt său îndelungat şi în managementul episoadelor acute. Evitarea factorilor declanşatori (traumatisme, chiar minore - manevre stomatologice, intubaţie, intervenţii chirurgicale etc. -, eforturi fizice, stres emoţional, infecţii, alcool, medicamente - inhibitori ai angiotensin-convertazei, estrogeni etc.) este importantă. Baza profilaxiei a fost reprezentată de terapia cu androgeni atenuaţi 17 a-alchilaţi (danazol, stanozolol); agenţii antifibrinolitici (acidul tranexamic şi acidul epsilon-aminocaproic) sunt terapii alternative. Recent, concentratul de C1-INH a fost aprobat pentru profilaxia angioedemului ereditar. Ca profilaxie pe termen scurt înainte de intervenţiile chirurgicale se poate administra concentrat de C1-INH sau danazol. Tratamentul de elecţie în cazul atacurilor acute este reprezentat de concentratul de C1-INH. Sunt disponibile şi un C1-INH recombinant şi un derivat nanofiltrat din plasmă. Icatibant, un inhibitor de receptor BK-2 şi ecallantide, un inhibitor de kalicreină au fost de curând aprobate pentru tratamentul atacurilor acute de angioedem ereditar. În lipsa acestora, transfuzia cu plasmă proaspătă sau congelată este eficientă (1).

Angioedemul indus de inhibitorii angiotensin-convertazei este mediat de bradikinină. De obicei apare în prima săptămână de la începerea tratamentului, dar uneori (30%) poate apărea după luni sau chiar ani.

În ***angioedemul idiopatic*** nu poate fi identificată o cauză determinantă; se poate asocia cu urticaria. Uneori poate fi precipitat de emoţii, frig, căldură sau efort. La aproximativ 50% dintre pacienţii cu urticarie-angioedem idiopatice pot fi identificate IgG

Scanned with OKEN Scanner

cu rol de autoanticorpi anti-IgE sau anti-receptori pentru IgE (FcεRI).

De obicei **limfedemul** este permanent, mai accentuat dimineața și se poate asocia cu rozaceea (apare mai ales în cadrul formelor severe de rozacee granulomatoasă, dar poate reprezenta singură manifestare a bolii) sau cu afecțiunile sinuzale cronice.

Dermita de contact iritativă sau alergică reprezintă principala formă de eczemă palpebrală. Uneori poate complica evoluția dermitei atopice sau seboreice. Dermita alergică de contact palpebrală evoluează de obicei acut, cu prurit intens, edeme palpebrale accentuate și apariția unei erupții eritematoase, eritemato-veziculoase sau eritemato-veziculo-scuamoase. Principalele alergene implicate (conservanți, coloranți, extracte de plante – de ex. gălbenele -, antiseptice – derivați de mercur, amoniu cuaternar, propolis etc. -, substanțe dezinfectante sau de curățare pentru lentilele de contact, antibiotice – neomicină, bacitracină etc. -, beta-blocante utilizate în tratamentul glaucomului - timolol, levobunolol -, parfumuri etc.) sunt prezente în cosmetice, topice medicamentoase oftalmologice, vopseaua de păr, oja de unghii (prin intermediul mâinilor) etc.; uneori alergenele (de ex. polenurile) pot fi aeropurtate. Tratamentul dermitei de contact presupune în primul rând identificarea (teste epicutane precedate de o anamneză minuțioasă) și întreruperea contactului cu agentul iritant sau sensibilizant; în absența acestor măsuri tratamentul este ineficient. În faza acută, pe zonele afectate se vor folosi comprese calmante (ser fiziologic), apoi creme cu corticosteroizi de potență redusă; antihistaminicele administrate sistemic sunt utile în calmarea pruritului, dar nu influențează semnificativ evoluția eczemei (9).

Eczema pleoapelor poate fi și una dintre manifestările **dermitei atopice**; *semnul Dennie-Morgan* (pliu dublu la nivelul pleoapelor inferioare) și *faciesul încercănat* reprezintă criterii de diagnostic (Rajka-Hanifin) ale dermitei atopice. Majoritatea cazurilor apar în copilărie. Dermita atopică se poate însoți sau poate fi urmată de alte manifestări atopice – rinoconjunctivita alergică sau astmul bronșic (marșul atopic)(7,9,48).

Diagnosticul dermitei atopice se stabilește pe baza anamnezei și aspectului clinic. Investigațiile de laborator trebuie conduse în funcție de datele obținute prin anamneză și examenul clinic: teste cutanate (prick-teste la aero-alergene), teste epicutane (la aero-alergene, alergene de contact), determinarea IgE totale și/sau specifice etc.

Tegumentele atopicilor trebuie protejate - se vor evita spălarea prea frecventă, contactul cu substanțe iritante (detergenți, săpunuri bazice, solvenți, fibre sintetice, lână etc.) sau alergizante (parfumuri, metale, coloranți etc.). Xerodermia este combătută prin utilizarea emolientelor. De asemenea, va fi evitată expunerea la frig sau căldură excesive. Tratamentul pruritului presupune combaterea xerodermiei, antihistaminice (cele clasice, datorită efectului sedativ sunt mai eficiente decât cele nesedative; acestea din urmă sunt utile mai ales în situațiile în care nu trebuie afectate atenția și capacitatea de concentrare) și/sau antidepresive care au și proprietăți antihistaminice (amitriptilină, doxepină). Pentru leziunile de eczemă se va utiliza tratamentul topic cu corticosteroizi cu potență redusă din clasa I (hidrocortizon acetat). Pleoapele reprezintă o regiune cu risc crescut de apariție a recțiilor adverse la corticosteroizi, în special a atrofiei cutanate și a glaucomului (pacienții care utilizează în jurul ochilor creme cu corticosteroizi pentru perioade îndelungate trebuie monitorizați periodic pentru glaucom; riscul de glaucom este mai mare pentru corticoterapia topică decât pentru cea sistemică). Macrolidele imunosupresoare de uz topic (tacrolimus, pimecrolimus) reprezintă o alternativă la corticoterapia topică.

Scanned with OKEN Scanner

Urticaria este o afecţiune alergică cutaneo-mucoasă ce se manifestă printr-o erupţie tranzitorie (durează minute sau ore; rareori, în vasculita urticariană, durează peste 24 de ore) de papule şi/sau plăci eritemato-edematoase, de obicei apărute brusc, intens pruriginoase. Angioedemul este o formă particulară de urticarie, fiind caracterizat prin localizarea în profunzime a edemului, în ţesutul subcutanat şi/sau submucos. În 50% din cazuri se pot asocia. Uneori se asociază şi manifestări generale: cefalee, febră, greţuri, ameţeli, tulburări digestive, artralgii, hipotensiune arterială (în formele grave, de anafilaxie, chiar şoc anafilactic), bronhospasm etc (7,8,14,48).

Urticaria este un sindrom plurietiologic. Eliberarea mediatorilor din mastocite poate fi declanşată prin mecanisme alergice IgE-mediate (alimente - lapte şi produse lactate, ouă, peşte, carne, arahide, etc. - implicate îndeosebi la copii; medicamente – penicilina etc.; veninuri de himenoptere etc.), pseudoalergice (aditivi alimentari, medicamente - antiinflamatoare nesteroidiene, codeină -, substanţe iodate de contrast etc.) sau fizice (soare, căldură, frig, vibraţii, presiune mecanică etc.). În urticaria idiopatică nu poate fi identificată o cauză determinantă; la aproximativ 50% dintre pacienţii cu urticarie idiopatică pot fi identificate IgG cu rol de autoanticorpi anti-IgE sau anti-receptori pentru IgE (FcεRI). În funcţie de evoluţie, urticaria poate fi acută, de obicei cu apariţie brutală şi rezoluţie rapidă (ore – zile) sau cronică cu durată de peste 6 săptămâni.

Diagnosticul urticariei se stabileşte în general pe baza datelor anamnestice (condiţii de apariţie, factori precipitanţi, fenomene asociate etc.) şi clinice. Investigaţiile de laborator, orientate în funcţie de datele obţinute prin anamneză şi examenul clinic, pot fi utile în unele cazuri: teste de provocare pentru urticaria fizică (la gheaţă, ultraviolete, presiune etc.), prick-teste (pentru identificarea reacţiilor IgE-mediate: medicamente, alergene alimentare, veninuri de himenoptere), teste de excludere-provocare (pentru alergenele alimentare), IgE specifice, investigaţii imunologice (complement seric, crioglobuline, complexe imune circulante etc.), examene coproparazitologice etc.

Obiectivele tratamentului în urticarie sunt reprezentate de identificarea şi îndepărtarea factorilor precipitanţi, precum şi de interferarea celulelor efectoare, a mediatorilor şi a receptorilor acestora. Identificarea şi îndepărtarea factorilor precipitanţi este dificil de realizat, mai ales în formele cronice şi în urticariile alimentare (unele alimente sunt histamino-eliberatoare, altele conţin histamină, aditivi sau contaminanţi). În urticaria fizică este importantă evitarea traumatismelor (*urticaria factitia*, urticaria la presiune), a expunerii la frig (inclusiv imersia în apă rece şi consumul de alimente reci – în *urticaria à frigore*), căldură (*urticaria à calore*), radiaţii solare (alături de folosirea de ecrane fotoprotectoare – în urticaria solară), a eforturilor fizice (urticaria colinergică) etc. De asemenea, vor fi evitaţi factorii nespecifici care pot accentua simptomatologia prin vasodilataţie cutanată (emoţii, alcool, efort, căldură sau frig, alimente calde etc.) sau alte mecanisme (de exemplu, medicamentele – îndeosebi beta-blocantele, inhibitori angiotensin-convertazei, aspirina). Poate fi util şi un regim alimentar fără alimente greu digerabile, care conţin histamină (peşte conservat, brânzeturi fermentate) sau tiramină (brânzeturi fermentate, carne şi peşte, vin roşu) şi fără aditivi alimentari.

Antihistaminicele reprezintă baza tratamentului urticariei. Antihistaminicele H_1 "clasice" ("sedative" sau de primă generaţie) traversează bariera hemato-encefalică (principalul efect secundar este cel sedativ care, totuşi, poate fi benefic în unele cazuri) şi au efecte anticolinergice (fiind contraindicate în glaucomul cu unghi închis şi în adenomul de prostată); trebuie utilizate cu grijă la gravide (după primul trimestru de sarcină poate fi administrat în relativă siguranţă clorfeniraminul), vârstnici, cardiaci,

Scanned with OKEN Scanner

hipo- sau hipertensivi etc. Pot fi utilizate clorfeniramina, ketotifenul, clemastina, ciproheptadina etc. Antihistaminicele H_1 nesedative (de generația a doua) nu traversează bariera hematoencefalică, fiind lipsite de efecte sedative și anticolinergice și au o durată mai lungă de acțiune; în urticaria cronică pot fi administrate în doze de până la patru ori doza obișnuită. Cuprind loratadina, desloratadina, cetirizina, levocetirizina, fexofenadina, bilastina etc. În formele rebele antihistaminicele H_1 se pot asocia cu antihistaminice H_2 (ranitidină, famotidină) sau cu antagoniști ai leukotrienelor (montelukast). În formele severe de urticarie acută-angioedem este indicată, pentru perioade scurte de timp, corticoterapia sistemică (hemisuccinat de hidrocortizon 50-200 mg i.v.; dexametazonă 4-8 mg i.v./i.m.; metilprednisolon 40-80 mg i.v./i.m.; prednison 40-100 mg p.o.). În formele cu edem glotic sau cu tendință de evoluție spre șoc anafilactic se administrează simpatomimetice (adrenalină, 0,1-0,5 mg i.v., i.m. scut. sau submucos; efedrină)(9,14).

Blefarita seboreică

Blefarita seboreică reprezintă o afecțiune a glandelor sebacee Zeis, care se manifestă prin apariția de scuame grase, onctuoase, alb-glabui, relativ aderente dar care pot fi îndepărtate ușor, fără durere sau sângerare, lăsând în urmă o zonă ușor erozivă sau tegument normal sau eritematos. În leziunile de dermatită seboreică s-a pus în evidență prezența Pitirosporum ovale, însă rolul său etiologic nu este unanim acceptat (16,19).

Blefarita seboreică apare în cadrul mai extins al dermatitei seboreice, examinarea clinică a tegumentului extremității faciale relevând cu ușurință și alte semne ale acestei afecțiuni. Frecvent, dermatita seboreică a feței se manifestă prin apariția de plăci eritematoase acoperite de scuame alb-gălbui, grase, la nivelul sprâncenelor, zonei intersprancenoase și zonei centrofaciale: șanțuri nazogeniene, șanțuri nazolabiale, baza aripilor nazale, obraji. Deseori se asociază cu dermatita seboreică a scalpului, în forme mai ușoare ale acesteia (descuamarea difuză a scalpului, denumita popular "mătreață") sau mai severe, cu plăci eritematoase extinse la nivelul scalpului, deseori confluente, acoperite de scuame alb-glabui ce se pot detașa ușor, relevând zone eritematoase, ușor exudative sau tegument cvasinormal. Un aspect clinic des întâlnit este extinderea zonei afectate anterior de liziera păroasă a scalpului cu 1-2 cm, delimitându-se o zonă afectată ce poartă denumirea de *corona* seboreică. Mai rar, în cadrul dermatitei seboreice pot apărea plăci eritematoase la nivelul concai auriculare sau șanțurilor retroauriculare, care în evoluție pot da naștere la scuame, eroziuni sau fisuri asimptomatice sau ușor supărătoare. În afara afectării extremității cefalice, dermatita seboreică se poate manifesta și la nivelul trunchiului, prin apariția de plăci sau chiar placarde eritmatoase acoperite de scuame alb-gălbui, grase la nivel mediosternal sau interscapulovertebral, cu aspect policiclic, inelar, tricofitoid sau petaloid. Indiferent de localizarea topografică, leziunile de dermatită seboreică evoluează trecând prin toate fazele eczemei acute, anume: eritem, veziculatie, exudatie, crustificare și descuamare. În afara disconfortului estetic, acuzele subiective ale pacienților cu dermatită seboreică se centrează în jurul senzației de prurit, care de regulă are intensitate redusă sau moderată (19,43,48).

Dermatită seboreică este des întâlnită în populația generală, fiind mai frecventă la indivizii de sex masculin; este frecvent asociată cu stresul psihic și oboseală; nu necesită efectuarea de teste exhaustive de laborator, însă apariția bruscă de leziuni foarte extinse și foarte severe poate mandata efectuarea testării HIV, având în vedere că dermatita seboreică poate fi marca unei imunosupresii retrovirale (43).

Scanned with OKEN Scanner

Tratament

Afecţiunea evoluează cronic, cu perioade de acalmie alternate de perioade de recrudescenta, însă manifestările clinice pot fi controlate în mare măsură.

Aplicarea de dermatocorticoizi de potenţa redusă sau medie- hidrocortizon, furoat de mometazona; topicele cu dermatocorticoizi se vor aplica în strat foarte subţire, pentru o perioadă limitată la câteva zile, având în vedere riscul considerabil de apariţie a atrofiei palpebrale la întrebuinţări prelungite.

Aplicarea de unguente cu antibiotice de tipul sulfacetamidei sodice.

Pentru îndepărtarea scauamelor se poate utiliza un şampon de copii care nu determină iritaţie oculară şi lăcrimare (şampoane "no tears"), eventual prin îndepărtarea cu ajutorul unui băţ de urechi cu vată la capăt, umezit în apă caldă sau şampon pentru copii (4,16)

Înţepăturile de insecte şi arahnide

Încrengătura Artropode (gr. *arthron* –articulatie, *podos* –picior), include clasa Insecta (subîncrengătura Hexapode) şi clasa Arachnida (subîncrengătura Chelicerata); insectele prezintă trei perechi de picioare, în timp ce arahnidele au patru perechi; toate prezintă exoschelet chitinos. Printre insectele ce pot produce leziuni cutanate se află himenoptere (albine, viespi, furnici), ţânţari, diptere (muşte) şi purici. Arahnidele ce atacă omul pot fi păianjeni şi căpuşe. Pleoapele sunt expuse muşcăturilor insectelor şi arahnidelor, spre deosebire de alte zone corporale acoperite de haine. În urma muşcăturilor pot apărea durere, edem, eritem şi prurit; o complicaţie de temut este angioedemul care poate apărea în urma înţepăturilor de albină sau viespe (vezi angioedemul").

Tratament

-aplicarea de gheaţă

-tratament antihistminic, în cazul reacţiilor alergice sau în cazul pruritului intens (desloratadina 5-10 mg/zi, loratadina 10 mg/zi, cetirizina 10 mg/zi, levocetirizina 5 mg/zi)

-aplicarea de dermatocorticoizi (furoat de mometazona, aceponat de metilprednisolon, 1-2 ori/zi, strat subţire)

-in cazul înţepăturilor de căpuşă, dacă parazitul rămâne la nivelul tegumentului, se recomandă scoaterea se fără a apuca de corpul acestuia, ci prin aplicarea unei pense fine la baza de inserţie cutanată a parazitului, cu extragerea sa în sens vertical.

-profilaxie prin aplicarea de repelenţi sub formă de spray sau loţiune (dietiltoluamida); aceşti repelenţi protejează împotriva ţânţarilor şi unui spectru larg de insecte, nu şi împotriva păianjenilor, viespilor şi albinelor (4).

Blefarita parazitară

Pediculoza ciliară este cauzată de cantonarea ectoparazitilor la nivelul genelor; afectările genelor se asociază cu afectări ale sprâncenelor; afectează de regula şi alte regiuni topografice. Agenţii etiologici pot fi *Pediculus capitis*, *Pediculus corporis (vestimenti)* sau *Phtirius pubis*, exponenţi ai clasei Insectă, filum Atropoda. *Pediculus capitis* poate fi găsit la nivelul capului, *Pediculus vestimenti* oriunde pe corp, în timp ce *Phtirius pubis* se localizează de regulă la nivelul zonei inghinale (45). Ouăle sunt depuse de paraziţi la nivelul bazei cililor, în apropierea suprafeţei tegumentare, unde temperatura corporală creează condiţii propice de dezvoltare, însă prin fixarea de cili pot

Scanned with OKEN Scanner

apărea, odată cu creşterea genelor, la orice distanţă de baza cililor. Din ouăle operculate, cenusii-brune (înainte de eclozare) sau alb-sidefii (după eclozare), apar nimfe după un interval de 7-10 zile, nimfe care se transformă în paraziţi adulţi după alte 10 zile. Afectarea extraoculara se manifestă prin prurit intens, asociat cu leziuni cutanate de tipul papulo-veziculelor, eroziunilor şi crustelor. Blefarita paratizara determină prurit intens, eritem, şi iritaţie la nivelul marginii pleoapelor şi poate duce la suprainfecţie bacteriană (28).

În cazul localizării la nivelul genelor, păduchii şi ouăle acestora, fixate la nivelul genelor, pot fi evidenţiaţi cu uşurinţă la o examinare atentă a cililor cu ochiul liber sau cu ajutorul biomicroscopului; dacă în cazurile avansate diagnosticul este facil, cazurile incipiente pot fi dificil de diagnosticat, în lipsa unui număr mare de paraziţi blefarita putând fi uşor confundată cu blefarita seboreică, dermatita de contact sau afectarea palpebrală din rozacee. La adulţi, cauza contaminării o reprezintă transportul ectoparaziţilor cu ajutorul mâinilor (autoinoculare). Genele şi sprâncenele reprezintă o localizare predilectă a ftiriazei la copil; deşi în majoritatea cazurilor transmiterea la copii se face de la mamă, cazurile de blefarită cu *Phtirius* pubis la copii trebuie să ridice un semn de întrebare vizavi de un eventual abuz sexual (12).

Tratament

Extragerea paraziţilor cu ajutorul unei pense, manevră minuţioasă şi care se poate dovedi relativ dificilă.

Aplicarea de precipitat galben de mercur 2% sau fluoresceină 20%, 1-2 picături, o dată la 10 zile (14).

Aplicarea de unguent oftalmic cu fizostigmină 0.25%, de 2-3 ori pe zi, zilnic timp de 3 zile, sau utilizarea de topice cu pilocarpină 4%, 1% gamaclorbenzen sau piretrin (THAPPA)(4).

Aplicarea de vaselină sau unguent oftalmic inert poate fi utilă prin înglobarea parazitului în masa de substanţă şi blocarea aportului de oxigen –aplicare de 2 ori/zi, 7-10 zile

În cazurile rezistente, se poate administra sistemic ivermectin, antihelmintic care acţionează prin legarea canalelor de clor şi afectarea sistemului neuromuscular al parazitului, producând paralizie respiratorie a insectei. Doza recomandată este de 250 µg/kg, repetată la 7-10 zile. Nu se administrează în sarcină şi la femeile care alăptează (28).

Pentru îndepărtarea paraziţilor şi ouălor acestora se poate utiliza laser-terapia: Laser Ar, spot 200 µm, timp de expunere 0.1s, 200mW-metoda eficientă care prezintă avantajul îndepărtării ectoparizitilor într-o singură şedinţă (5).

Tratamentul local trebuie să fie însoţit de măsuri de igienă personală şi a locuinţei, şi de tratament antiparazitar al individului şi membrilor familiei (topice cu benzoat de benzil, permetrin 1%, fenotrin 0.2%, piretrină, crotamiton, malation 0.5%).

Întrucât 30% dintre cazurile de blefarită parazitară cu *Phthirius pubis* (phthiriasis palpebrarum) asociază şi altă infecţie cu transmitere sexuală, se recomandă evaluarea acestor pacienţi de către medicul dermato-venerolog.

Leishmanioza palpebrală şi perioculară

Leishmanioza este o afecţiune parazitară endemică în Orientul Mijlociu, Asia şi America de Sud, cauzată de infecţia cu protozoare apartianand genului Leishmania,

Scanned with OKEN Scanner

transmise prin intepatura insectei Phlebotomus. Leziuni cutanate apar în cazul infestării cu *L. tropica, L. mexicană* (leishmanioza cutanată) sau *L. brasiliensis* (leishmanioza cutaneo-mucoasa). Alte specii de Leishmania determină leziuni viscerale (*L. donovani, L. chagasi*), în cadrul bolii kala-azar (febra neagră). Clinic, în urma înțepăturii flebotomului se dezvoltă într-un interval variabil de 3-6 luni un nodul ce ulcerează și se vindecă cu formarea de cicatrice. Afectarea zonelor neacoperite de haine este frecventa; afectarea palpebrală este realtiv rară, dar poate evolua cu blefaro-conjunctivita, panuveita și cecitate (27,43,47,48).

Tratment

-de regulă se vindecă spontan

-excizia chirurgicală a leziunii/excizie radiofrecvență

-stibogluconat de sodiu

-administrarea i.m. de pentamidina

-amfotericina B (vindecare în 91% din cazuri), amfotericina B lipozomala

-cu rezultate variabile: dapsona, ketoconazol, fluconazol

-crioterpia-eficienta în localizări cutanate extraorbitare, necesită însă ședințe repetate, motiv pentru care este de regulă evitată în localizările perioculare/palpebrale (48).

Epidermofiția perioculară/palpebrală

Afectarea micotică a tegumentului facial poartă denumirea de Tinea faciei. Este cauzată de dermatofiti; agenții etiologici cel mai frecvent implicați sunt *Tricophyton mentagrophites interdigitale*, *Tricophyton rubrum* și *Microsporum canis*. Aspectul clinic este de placă eritematoasă rotund-ovalara, cu periferia proeminentă ce poate fi acoperită de scuame, vezicule sau pustule. Leziunile sunt intens pruriginoase. Modalitatea de contaminare este reprezentată de heteroinoculare de la indivizi infectați sau animale și autoinoculare de la un alt focar micotic (7).

Tratament

-tratamentul local implică aplicarea de antifungice locale: Clotrimazol 1% , Izoconazol 1%, Naftifina 1%, Ketoconazol 2%, Bifonazol 1% și/sau combinații de antifungice locale și dermatocorticoizi-in formele însoțite de inflamație importantă.

-tratamentul sistemic-utilizarea antifungicelor cu administrare sistemică se recomandă doar în cazurile de micoze rezistente la tratament, cu leziuni foarte extinse; antifungicele cu administrare sistemică sunt inductoare enzimatice importante, motiv pentru care nu se administrează concomitent cu medicamente metabolizate de subunitatea CYP3A4 a citocromului P_{450} (procainamida, indapamida, clopidogrel, eritromicină, sotalol, zolpidem, zopiclona, ș.a.); antifungicele sistemice pot determina creșterea transaminazelor; dozele recomandate sunt: Itraconazol cp 100 mg/zi, Fluconazol cp 150 mg/zi, Terbinafina 250 mg/zi (14).

Papiloamele palpebrale

Papiloamele sunt tumorete cutante benigne, de obicei multiple, de culoarea pielii sau ușor hiperpigmentate, de dimensiuni reduse (de ordinul milimetrilor), cel mai adesea pediculate, care pot apărea la nivelul pleoapelor sau periocular, pe părțile laterale ale gâtului, la nivelul axilelor și al trunchiului sau în regiunea inghinală. Papiloamele reprezintă între 15-30% dinte leziunile tumorale benigne ale pleoapelor (16). De regulă

Scanned with OKEN Scanner

asimptomatice, deranjante doar prin disconfortul estetic creat, papiloamele pot deveni dureroase în urma torsiunii accidentale în jurul propriului pedicul, caz care se poate însoți de necroza leziunii. În foarte rare cazuri dimensiunile mari și localizarea la nivelul marginii palpebrale pot impieta apoziția pleoapelor sau pot limita într-o măsură redusă câmpul vizual. Etiologia lor este controversată, apariția leziunilor fiind asociată de cele mai multe ori cu infecția virală cu virusul papiloma uman (HPV) sau cu fotoimbatranirea cutanată; din punct de vedere histologic, papiloamele sunt fibroame cutanate. Pot fi asociate cu obezitatea sau cu afecțiuni endocrine cum ar fi diabetul zaharat sau acromegalia. Numărul papiloamelor crește odată cu înaintarea în vârstă. Papiloamele palpebrale pot fi identificate cu ușurință, în rare cazuri diagnosticul diferențial cu alte formațiuni tumorale poate fi însă dificil; prezența unei infiltrări a bazei pediculului, sângerarea spontană sau apariția ulcerației pledează mai degrabă pentru existența unui carcinom spinocelular (4,48).

Tratament

-îndepartarea papiloamelor se recomandă în cazurile în care împietează vederea (papiloame ale marginii palpebrale) sau provoacă un disconfort estetic (16).

-electrocauterizare sub anestezie locală cu xilină 1-2%; procedura nu este dureroasă, intensitatea sa rivalizând cu cea a înțepăturii produse de injectarea anesteziculu. Procedura poate fi urmată de apariția de edem palpebral tranzitor sau echimoze care survin în cazul interceptării unor vase sangvine în momentul introducerii soluției anestezice, în special la persoanele care urmează tratamente anticoagulante; reacțiile adverse se remit în decurs de 1-2 zile.

-excizia papilomului cu ajutorul unei foarfeci fine sau a unei lame de bisturiu, sub anestezie locală. Sângerarea care însoțește procedură este de importanță redusă, și este direct proporțională cu mărimea pediculului papilomului (4).

-crioterapia- procedura poate fi efectuată cu ajutorul unui aplicator cu vată la capăt înmuiat în azot lichid sau prin prehensiunea bazei pediculului cu ajutorul unei pense al cărei vârf a fost înmuiat în azot lichid pentru câteva secunde (4)

-excizie prin radiofrecvență – procedura poate prezenta avantajul lipsei sângerării (17)

-laser-terapie – oferă rezultate cosmetice foarte bune, un dezavantaj în comparație cu procedurile anterior menționate fiind prețul ridicat al procedurii

Indiferent de procedura pentru care se optează, recurența papiloamelor poate surveni într-un interval variabil de timp, de la câteva luni la câțiva ani.

Siringoamele

Siringoamele sunt tumori benigne cu originea la nivelul porțiuni superioare a ductelor glandelor sudoripare, ce apar mai frecvent la femei; siringoamele sunt asimptomatice, producând cel mult disconfort estetic. Clinic, se prezintă sub forma unor papule multiple, simetrice, de culoarea pielii, rareori cu aspect chistic, de dimensiuni variabile (1-3 mm) situate de regulă la nivelul pleoapei inferioare și regiunii zigomatice (16,43).

Tratament

-siringoamele pot cauza disconfort estetic

-nu există studii largi care să stabilească o strategie standard de urmat în cazul siringoamelor. Variante de tratament: electrocauterizare, dermabraziune, laserterapie

Scanned with OKEN Scanner

(laser CO_2), crioterapie, aplicaţii de acid tricloacetic, tratament topic cu tretinoin; toate variantele de tratament pot fi însoţite de reacţii adverse de tip cicatricial, motiv pentru care deseori se optează pentru abstentia terapeutică (16,43).

Milium

Sunt chişte cu conţinut de keratina ce apar prin ocluzia foliculului pilosebaceu. Clinic, se prezintă sub forma unor papule multiple, albe sau de culoarea pielii, de 1-3 mm, ce apar în special la nivelul feţei, deseori pe pleoape. Sunt asimptomatice şi pot apărea la orice vârstă, inclusiv la nou-născuţi ca urmare a imaturităţii glandelor sebacee; la adulţi apar în special la nivel periocular, în timp ce la nou-născuţi sunt frecvent întâlnite la nivelul piramidei nazale. Milia apărute la nou-născuţi dispar în primele săptămâni de viaţă, în timp ce leziunile apărute la adulţi persistă indefinit. Milia pot apărea şi secundar unor traumatisme, maladii buloase sau arsuri, prin includerea de porţiuni de epiderm în derm (16,48).

Tratament

-leziunile de milia nu prezintă complicaţii, cel mult disconfort estetic

-continutul poate fi exprimat după incizia leziunii cu o lamă fină sau un ac (20); alte variante de tratament: electrocauterizare, laser-terapie (laser CO_2, laser Er:YAG), crioterapie (48).

Hemangioamele perioculare/palpebrale

Sunt proliferări vasculare benigne, care apar mai frecvent la nivelul extremităţii cefalice; în funcţie de aspectul histopatologic, hemangioamele pot fi:

-hemangioame telangiectazice, hemangioame plane (nevus flammeus)

-hemangioame capilare (hemangioame tuberoase)

-hemangioame cavernoase

Hemangioamele plane sunt rezultatul dilataţiei vasculare persistente şi sunt prezente încă de la naştere, de regulă la nivelul extremităţii cefalice, sub forma unor macule eritematoase cu localizare mediană, simetrică sau localizare laterală, asimetrică; dacă primele dispar în câteva luni până la un an cele din urmă au tendinţa de a persista indefinit, inclusiv la vârsta adultă, când suprafaţa lor, iniţial netedă, devine rugoasă datorită ectaziei vasculare iar culoarea virează de la rosu-deschis spre rosu-violaceu; datorită culorii rosu-inchis-violaceu, hemangioamele plane au primit denumirea de nevus flammeus sau "pată de vin de Porto". Pot apărea izolat sau în cadrul sindromului Klippel-Trenaunnay sau Struge-Weber, în acest ultim caz leziunile fiind de regulă unilaterale, prezente în teritoriul de inervaţie al trigemenului (de regulă V1 şi V2) şi asociind manifestări neurologice comiţiale focale sau unilaterale şi/sau paralitice cu manifestări oculare de tipul glaucomului; glaucomul apare de regulă în cazul în care nevus flammeus facial afectează şi pleoapele şi se manifestă precoce, de la naştere sau primii doi ani de viaţă (16,48). Hemangioamele tuberoase se prezintă ca noduli moi sau elastici, eritematoşi, cu diametru variind între câţiva milimetri şi câţiva centimetri; prezintă o fază de dezvoltare până la vârsta de 1-2 ani, urmată de o fază de involuţie, majoritatea leziunilor dispărând până la vârsta de 5-6 ani. Hemangioamele cavernoase sunt situate profund, pot asocia proliferare a fibrelor musculare netede şi se manifestă ca şi tumori voluminoase, deformante (48).

Complicaţiile hemangioamelor perioculare/ palpebrale includ sângerarea, ulcera-

Scanned with OKEN Scanner

rea, și suprainfecția. Hemangioamele palpebrale se pot asocia cu îngustarea câmpului vizual, astigmatism și/sau miopie unilaterală.

Tratament

-scopul tratamentului este de a limita tendința de creștere a hemangioamului, de a induce faza de involuție și de a reduce volumul proliferării vasculare

-nu există un tratament standard, valabil pentru toți pacienții

-tratamentul trebuie individualizat în funcție de vârsta pacientului, volumul hemangiomului și caracteristicile evolutive ale acestuia

-abstentia terapeutică însoțită de monitorizare periodica-alternativa de ales în cazul hemangioamelor care nu prezintă creștere vizibilă de la o examinare la alta sau în cazul hemangioamelor aflate în fază involutivă

-terapie medicamentoasă

–corticoterapie sau administrare de interferon α - de ales în cazul hemangioamelor mari, multiple, care pun în pericol viața, care produc alterare funcțională importantă sau hemoragii masive prin ulcerare; coagulopatia de consum, trombocitopenia și insuficiență cardiacă congestivă datorată hemangiomului sunt indicații pentru instituirea de urgență a corticoterapiei.

-administrarea sistemică de beta-blocante: propranololul este eficient (unii autori raportează o rată de eficiență de peste 95%) în doză de 1 mg/kgc/zi (3); copiii care încep tratamentul înaintea împlinirii vârstei de 5 luni prezintă un răspuns terapeutic mai bun; propranololul pare să acționeze nu numai prin vasoconstricție, ci și prin inducerea apoptozei în celulele endoteliale capilare precum și prin down-regularea expresiei VEGF (49); tratamentul trebuie inițiat sub strictă supraveghere. Riscurile și beneficiile utilizării tratamentului medicamentos tebuie cântărite atent înaintea inițierii terapiei.

-crioterapie- rar utilizată, fiind grevată de complicații de tipul cicatricilor sau hipo/hiperpigmentarii locale

-terapie chirurgicală – în cazul hemangioamelor palpebrale mari

-scleroterapie

-laser-terapie: pulsed-dye laser, laser CO_2 (eficient și în cazul nodulilor care apar odată cu trecerea timpului pe suprafața hemangiomului), laser Ar (514 nm), laser alexandrit, laser Nd:YAG (1064 nm)-util în cazul hemangioamelor subcutanate (46,50)

-aplicare topică de imiquimod 5% (nu se utilizează la copii), în hemangioame mici, superficiale; tratamentul este însoțit de ulcerații locale (48).

Neurofibromatoza

Neurofibromatoza (NF) este o afecțiune multisistemica cu transmitere genetică autozomal dominantă, aparținând grupului mai larg al facomatozelor, caracterizată prin manifestări cutanate, oculare, neuropsihice și osoase. Din punct de vedere clinic, se disting două forme de neurofibromatoză, NF tip 1 (boala von Recklinghausen) și NF tip 2. În timp ce NF tipul 2 se caracterizează prin apariția de neuroame bilaterale de nerv acustic și paucitatea manifestărilor cutanate, manifestările cutanate ale NF tip 1 cuprind pete pigmentare "café au lait", fibroame cutanate numeroase și neurofibroame plexiforme. Maculele "café au lait" apar încă din primii ani de viață, în timp ce restul elementelor tegumentare apar odată cu înaintarea în vârstă, în special în jurul perioadei pubertare sau în sarcină. Un semn caracteristic al bolii este prezența de efelide la nivelul axilelor sau inghinal (semnul Crowe). Un număr de șase sau mai multe pete café au

Scanned with OKEN Scanner

lait cu dimensiuni de peste 5 mm la copii cu vârsta mai mică de 10 ani sau dimensiuni de peste 15 mm la adulți sunt sugestive pentru diagnostic. Neurofibroamele plexiforme (proliferări axonale, ale fibroblastilor şi celulelor Schwann) sunt leziuni proeminente, ce determină senzația de "sac de viermi" la palpare; în timp ce restul leziunilor cutanate sunt asimptomatice, neurofibroamele plexiforme pot fi dureroase spontan sau la palpare. Toate categoriile de leziuni cutanate pot fi localizate la nivelul pleoapelor; în cazul afectării palpebrale prin neurofibroame plexiforme, pleoapa devine îngroşată, cu aspect elefantiazic. Manifestările cutanate se însoțesc de manfiestari oculare de tipul nodulilor Lisch (hamartoame ale irisului), glaucomului, glioamelor nervului optic sau exoftalmiei pulsatile ca urmare a afectării sfenoidului (7,42,43,48).

Tratament

În lipsa unui tratament patogenic al neurofibromatozei, se poate recurge la excizia leziunilor cutanate. Se recomandă excizia în cazul leziunile palpebrale care determină afectare funcțională sau disconfort estetic, cu reconstrucție palpebrală ulterioară. În cazul în care excizia neurofibromului plexiform poate determină compromiterea funcționalității nervoase, se poate recurge la excizie subtotala (42).

Colaborarea dintre medicul oftalmolog, dermatolog şi neurolog este de maximă importanță în managementul neurofibromatozei.

Epiteliomul (carcinomul) bazocelular

Epiteliomul bazocelular (carcinomul bazocelular, CBC) palpebral este o tumoră malignă cu punct de plecare la nivelul stratului bazal epidermic (după unii autori, originea tumorii se află la nivelul tecii externe a foliculului pilos, ipoteză susținută de faptul că epiteliomul bazocelular nu apare niciodată la nivelul mucoaselor, deşi se poate extinde la acestea de la nivelul tegumentelor învecinate). CBC nu determină decât în cazuri excepționale metastaze (sub 0.55% dintre cazuri), întrucât celulele neoplazice ale CBC nu pot supraviețui în afara stromei tumorale. În aceste condiții, caracterul de malignitate al CBC este dat de extinderea din aproape în aproape, putând produce alterări de grade variate ale structurilor anatomice înconjurătoare (2,16,43,48). Apare mai frecvent la persoanele cu fototip Fitzpatrick mic (piele deschisă la culoare, păr blond/roşcat, persoane care se ard frecvent şi nu se bronzează în urma expunerii la soare).

Etiopatogeneza CBC gravitează în jurul rolului cauzal al expunerii la radiații ultraviolete, fiind incriminat în special spectrul UVB (290-320 nm); alți factori implicați în apariția CBC sunt vârsta înaintată, radiațiile ionizante şi expunerea la carcinogeni chimici de tipul arsenicului. CBC apare cel mai ades pe tegument îndemn, dar poate apărea şi pe cicatrici sau leziuni predispozante de tipul nevului sebaceu (48).

CBC pot apărea şi în cadrul unor afecțiuni genetice, cum ar fi xeroderma pigmentosum (afecțiune autozomal-recesiva rară, în care defectele reparării ADN nuclear în urma expunerii la radiații UV predispun la apariția de numeroase CBC şi CSC), sindromul Gorlin-Goltz (apariția spre finalul adolescenței de numeroase CBC asociate cu modificări scheletale, calcificarea bilamelara a falx cerebri şi apariția de depresiuni palmo-plantare), sindromul Bazex (asocierea unui număr ridicat de CBC cu atrofodermie foliculară, hipotricoză şi hipohidroză) sau sindromul Rombo (ascocierea unui număr mare de CBC cu hipertricoză şi milia), precum şi în afecțiuni dobândite care afectează capacitatea de apărare a keratinocitelor la radiațiile ultraviolete, cum este cazul afecțiunilor depigmentante (vitiligo) (48).

Scanned with OKEN Scanner

Aspectul clinc al CBC în stadiile incipiente este de nodul perlat, eritematos, acoperit de tegument subţire ce lasă să se vadă prin transparenţă vase sangvine dilatate; în evoluţia sa CBC creşte în dimensiuni şi dă naştere unor alţi noduli în imediata vecinătate, cu care confluează formând plăci cu chenar perlat, proeminent, plăci care ulcerează în zona centrală care poate sângera sau poate fi acoperită de cruste hematice. În afara formei nodulare, anterior descrise, CBC poate îmbrăca şi alte forme clinice, fiind descrise CBC chistic, CBC superficial (placă eritemato-scuamoasa cu zone cicatriciale, uşor de confundat cu eczema, cu chenar perlat discret, formă care apare însă mai rar la nivelul pleoapelor), CBC morfeiform (aspect scleros, cicatricial) sau CBC pigmentar (poate prezenta un aspect asemănător oricăreia dintre formele anterior descrise, deosebindu-se de acestea prin prezenţa prigmentului) (19). În stadiile avansate, CBC poate depăşi pleoapa şi se poate extinde la structurile orbitale sau periorbitale, CBC putând afecta inclusiv tăblia osoasă; cuprinderea arterelor supraorbitare sau supratrohleare poate determina sângerări importante, iar extensia în zona temporală poate produce erodarea arterei temporale, potenţial fatală. Localizarea la nivelul cantusului medial poate determina invadarea sinusurilor paranazale şi alterarea aparatului lacrimal. Dimensiunile crescute ale tumorii şi situarea în unghiul intern al ochiului sunt factori de prognostic negativ.

Din punctul de vedere al localizării, CBC se întâlneşte cel mai frecvent la nivelul pleoapei inferioare (50-60% dintre cazuri), în apropierea cantusului medial (25-30%) sau la nivelul pleoapei superioare (15% din cazuri), doar 5% dintre CBC fiind întâlnite la nivelul cantusului lateral (16)

Diagnosticul poate fi facilitat de examinarea dermatoscopica sau cu o lupă cu mărire crescută, care poate evidenţia prezenţa de capilare dilatate arborescent, globulele mari cu aspect de ardezie, elemente foliacee (semnul Soyer, semnul "frunzei de arţar"), structuri în "spiţe de roată" (7,9,48).

Aspectul histopatologic relevă prezenţa de mase tumorale bine delimitate care se extind la nivelul dermului, formate de celule bazofile cu raport nucleocitoplasmatic supraunitar, cu nuclei mari, tahicromatici; celulele de la periferia insulelor tumorale sunt perpendiculare pe conturul maselor tumorale, cu aspect de "palisadă". Mitozele sunt rare. Stroma este redusă cantitativ şi în apropierea maselor tumorale este dispusă sub forma de benzi paralele cu conturul acestora (19).

Tratament

-Excizie chirurgicală (tratamentul urmăreşte îndepărtarea tumorii în condiţiile unei rezecţii cât mai economice a tegumentului înconjurător) cu margine de siguranţă (ideal 4 mm), eventual microchirurgie Mohs (secţiuni îngheţate, $ZnCl_2$), urmate de reconstrucţie palpebrală adecvată pentru evitarea ectropionului. Rata recurenţei după excizia chirurgiala clasică poate atinge 10% la 5 ani; contrar aşteptărilor, se pare nu există o legătură directă între caracterul incomplet al exciziei şi riscul de recurenţă al CBC (25); riscul de recurenţă este însă crescut în cazul tumorilor situate la nivelul cantusului medial (48).

-Laser-terapie –laser CO_2, inclusiv în cazul CBC care afectează marginea pleoapei, cu extensie conjunctivală (6).

-Terapie fotodinamica-metoda modernă de tratament ce presupune utilizarea unei surse de lumină, în conjuncţie cu un fotosensibilizator de tipul hematoporphyrin derivative (HpD) sau acid delta-aminolevulinic (ALA)(22,23).

Scanned with OKEN Scanner

-Radio-terapie (4000-6000 cGy), mai rar cu viză curativă (persoane care refuză intervenţia chirurgicală, bătrâni, CBC foarte avansat), adeseori ca tratament adjuvant după excizia chirurgicală (19).

-Aplicarea de imiquimid 5%, 5 zile/săptămână, 6 săptămâni, cu rezultate mai bune decât ale radioterapiei, atât estetice (căderea genelor în cazul radioterapiei), cât şi funcţionale; cu toate acestea, terapia este dificil de tolerat de către pacienţi din cauza reacţiilor adverse (eritem, sângerare, durere), motiv pentru care este o metodă preferată în cazul pacienţilor la care celelalte metode terapeutice nu pot fi aplicate (10).

-Aplicarea de neomicină topic 5% pare să determine regresia tumorii; există rapoarte care arată că aplicaţiile de neomicină de două ori/zi timp de 2-3 săptămâni conduc la dispariţia tumorii. Neomicina prezintă efecte antiangiogenice şi antiproliferative, acţionând ca un inhibitor al FGF (factorul de creştere fibroblastică)(13).

-Crioterapia poate fi folosită cu succes în leziunile mici cu alte localizări decât cele palpebrale; utilizarea sa la nivelul pleoapelor poate duce la malpoziţii ale pleoapei şi depigmentări cutanate.

-Pacientii sunt sfătuiţi să evite expunerea la soare (creme fotoprotectoare, protecţie mecanica-palarii cu boruri largi)

Keratozele actinice

Keratozele actinice (KA) (gr. "aktis"=rază) sunt neoplazii cutanate *în situ* alcătuite din proliferări aberante de keratinocite, care apar ca răspuns la injuria tegumentară cauzată de expuenrea la radiaţii ultraviolete. Actualmente, KA este considerată de unii autori ca fiind un CSC intraepidermic incipient (7,9,48).

Incidenţa apariţiei keratozelor actinice creşte odată cu înaintarea în vârstă (80% dintre caucazienii din decada a şaptea de vârstă prezintă cel puţin o KA), la cei cu piele deschisă la culoare, blonzi/roşcaţi, cu ochi de culoare deschisă, la cei care trăiesc la altitudini ridicate sau indivizii cu expunere profesională (agricultori, marinari) sau facultativă cronică la radiaţii ultraviolete. Femeile sunt mai puţin afectate decât bărbaţii (19).

KA se prezintă ca leziuni rar solitare, de obicei multiple. Din punct de vedere morofologic, KA sunt papule şi plăci eritematoase acoperite de scuame albicioase sau alb-gălbui, aderente, dificil de detaşat; îndepărtarea scuamelor poate fi însoţită de o uşoară sângerare. KA sunt leziuni tegumentare rugoase, plane sau situate deasupra nivelului pielii, prost delimitate sau cu limite nete, de câţiva mm până la 1-2 cm; dimensiunile obişnuite ale KA se incadreaaza în intervalul 2-5 mm. KA sunt mai accesibile palpării decât inspecţiei. Iniţial, KA pot prezenta doar scuamă fină, iar eritemul poate fi absent; unele KA pot prezenta în stadiile iniţiale doar eritem, iar scuama poate fi abia perceptibilă la palpare (8,19).

Apar de obicei pe zonele fotoexpuse (inclusiv periocular sau palpebral), pe fond de tegument cu stigmate de degenerescenţă actinică (leziuni de lentingo solar, telangiectazii, riduri şi laxitate tegumentară). În lipsa expunerii la radiaţii UV, KA pot regresa, pot persista sau se pot transforma malign în CSC invaziv; aproximativ un sfert dintre KA pot regresa dacă se limitează expunerea la UV. Mai mult de jumătate dintre CSC apar pe leziuni de KA, riscul de transformare fiind sub 0.1% pe an (16).

Tratament

-Tratamentul KA trebuie individualizat, în funcţie de numărul de leziuni, mărimea şi situarea lor topografică.

-Crioterapia cu azot lichid (-196°C) -prezinta avantajul de a fi uşor de aplicat;

Scanned with OKEN Scanner

dezavantajele crioterapiei sunt discofortul local resimțit de pacient, formarea de leziuni buloase, riscul de hipo sau hiperpigmentare, motiv pentru care se preferă utilizarea ei mai degrabă la nivel periocular decât la nivel palpebral (21)

-Excizia chirurgicală – se recurge rar la exicizia chirurgicală a KA, în special în cazurile în care se suspicionează transformarea malignă, având avantajul obținerii unei piese pentru examinarea histopatologică.

-Aplicatii topice de 5-fluorouracil. 5-FU distruge în mod selectiv celulele atipice.. Reacțiile adverse includ eroziuni, inflamație și sângerare (38).

-Chiuretarea leziunilor, electrocauterizarea superficială a leziunilor, dermabraziunea

-Resurfasarea laser (laser resurfacing)-se pot utiliza laser CO2 sau Erbium:YAG

-Terapia fotodinamică cu acid 5-amino-levulinic (ALA)

-Aplicarea de imiquimod 5% topic - imiquimodul este un imunomodulator utilizat în terapia antitumorala; reacțiile adverse includ apariția eritemului, edemului, sângerărilor și eroziunilor

-Aplicatiile topice de diclofenac – modalitate relativ recent introdusă în arsenalul terapeutic; diclofenacul inhibă preferențial ciclooxigenaza COX2, determinând scăderea producției locale de prostaglandine, acestea din urmă părând să fie implicate în mecanismele moleculare care conduc la apariția KA. Până în acest moment, nu a fost elucidat în totalitate mecanismul de acțiune a diclofenacului topic în terapia KA (21,31,38)

-se recomandă pacientului evitarea expunerii la UV –fotoprotectie mecanică și/sau aplicarea de creme fotoprotectoare cu factor de protecție ridicat

Epiteliomul (carcinomul) spinocelular

Carcinomul spinocelular (CSC) este o tumoră malignă cutanată cu punct de plecare la nivelul stratului spinos al epidermului; CSC prezintă o rată de creștere rapidă, invazivitate tisulară locală crescută și capacitate considerabilă de metastazare. Se întâlnește mai rar decât CBC, în literatură raportul CBC: CSC fiind prezentat între limitele de 3-5:1. CSC reprezintă aproximativ 10-25 % din totalul cancerelor cutanate, fiind a doua tumoră malignă cutanată ca frecvență după CBC (75%-80%), în condițiile în care melanomul reprezintă aproximativ 5% din totalul cancerelor cutanate (7-9,19).

Rolul central în apariția CSC îl are expunerea cronică la radiații UV, CSC apărând mai frecvent la cei care trăiesc la altitudini mari și care prezintă expunere profesională la UV (agricultori, marinari, s.a.). Persoanele cu fototip mic (care nu se bronzează niciodată și se ard întotdeauna la expunerea la UV), roșcate, cu pielea deschisă la culoare și cu efelide au un risc mai ridicat de a dezvolta CSC de-a lungul vieții.

CSC apare mai frecvent pe zone de degenerare actinică (peste 90% dintre cazuri); cel mai des CSC se dezvoltă pe leziuni de keratoza actinică, dar poate apărea și la nivelul unor cicatrici sau traiecte fistuloase sau pe leziuni de lichen scleroatrofic sau lupus vulgar. Și alte afecțiuni cutanate predispun la apariția CSC: vitiligo, xeroderma pigmentosum, porokeratoza Mibelii, porokeratoza diseminată superficială actinică, albinismul oculocutanat. Alți factori care contribuie la tumorigeneza epiteliomului spinocelular sunt imunosupresia (virală sau indusă medicamentos), expunerea la carcinogeni chimic (arsenic, gudroane), infecțiile virale sau expunerea la factori termici (7,8,48).

Clinic, CSC se manifestă inițial ca o placă eritemato-scuamoasa, deseori localizată la nivelul pleoapei inferioare, care capătă în timp tendință la ulcerare și sângerare, cu dezvoltare exofitica sau endofitica. Un procent de 16% dintre CSC invadează orbita.

Scanned with OKEN Scanner

Palparea ganglionilor limfatici regionali submandibulari şi preauriculari este obligatorie, întrucât poate evidenţia metastazarea regională (16).

Histopatologic, CSC se manifestă ca şi plaje sau travee de celule tumorale ce se extind în derm, cu mitoze atipice şi atipii nucleare, cu keratinizare incompletă sub forma unor aglomerări concentrice, eozinofile, de keratina (globi keratozici, perle keratozice); gradul de diferenţiere tumorală este relevat de prezenţa globilor keratozici, tumorile slab diferenţiate prezentând globi keratozici rari sau chiar absenţi. Infiltratul limfoplasmocitar, iniţial continuu, este împărţit de traveele celulare pe măsură dezvoltării tumorii, şi este mai accentuat în cazul tumorilor ulcerate (19).

Tratament

În funcţie de particularităţile leziunii şi de factori ce ţin de pacient, tratamentul trebuie individualizat; se poate opta, printre altele, pentru: excizie chirurgicală (eventual microchirurgie Mohs), cu reconstrucţie palpebrală, radioterapie cu viză adjuvantă (mai rar cu viză curativă), terapie fotodinamică cu acid delta-aminolevulinic (ALA-PDT), aplicaţii de 5-fluorouracil sau, nu în cele din urmă, laser-terapie- laser CO_2 (36,40,48).

Indiferent de metoda aleasă, pacienţii trebuie sfătuiţi să evite expunerea la soare (purtarea de pălării cu boruri largi, preferabil din material textil cu ţesătură cu ochiuri mici–nu pălării de paie, aplicarea de creme de fotoprotecţie cu 20 de minute înainte de ieşirea în aer liber atât vara, cât şi iarna în zilele cu soare)

Nevii melanocitari

Nevii melanocitari (nevi nevocelulari) sunt disembrioplazii circumscrise care apar în urma acumulării anormale de nevocite, celule de origine melanică ce se deosebesc de melanocitele normale prin gruparea în cuiburi, prin localizarea ectopică şi prin absenţa dendritelor; nevii melanocitari se împart în funcţie de momentul apariţiei în nevi congenitali şi nevi dobândiţi; pot părea oriunde pe suprafaţa corporală, inclusiv la nivelul zonei perioculare sau palpebral. În funcţie de situarea nevocitelor, pot fi diferenţiaţi nevi joncţionali (celule nevice la jonctiunea dermoepidermica), nevi dermici (celule nevice la nivelul dermului) şi nevi compuşi, ce grupează caracteristici histologice ale nevilor joncţionali şi nevilor dermici. În timp, nevii joncţionali evoluează în nevi compuşi şi nevi intradermici. Nevii se prezintă sub forma unor macule sau papule hiperpigmentare de diferite mărimi, cu suprafaţă netedă sau papilomatoasă, cu sau fără fire de păr pe suprafaţă. Nevii atipici sunt nevi care prezintă asimetrie, maragini neregulate, heterogeneitatea culorilor (nuante diferite de brun-maroniu, negru şi roşu în aceeaşi leziune), dimensiune peste 6 mm, modificare morfologică în timp şi ridicare faţă de planul pielii. În mod clasic se consideră că nevii atipici se pot transforma malign sub acţiunea unui spectru larg de factori (dintre care cei mai importanţi sunt traumatismele şi expunerea la radiaţii ultraviolete), dând naştere melanomului(19,43).

Nevul fuscoceruleu oftalmomaxilar, descris în 1939 de către Ota, este rezultatul migrării incomplete a melanocitelor din creasta neurală către epiderm, cu oprirea lor la nivelul dermului; de regulă este prezent la naştere, dar există şi cazuri de nevi Ota dobândiţi (26). Nevul Ota este de regulă unilateral; cu toate acestea, au fost descrise şi cazuri de nev Ota bilateral. Pigmentarea tegumentară apare în teritoriul nervului trigemen (ramurile V1 şi V2) şi se poate extinde la nivelul conjunctivei şi sclerei; există cazuri de afectare oculară neînsoţită de pigmentare cutanată –melanocitoza oculară (melanosis oculi)(16). Nevul Ota se poate asocia cu creşterea presiunii intraoculare şi

Scanned with OKEN Scanner

glaucom (16). Există cazuri de nev Ota cu transformare în melanom malign, în special la nivelul structurilor oculare, mai rar la nivelul tegumentului; nevul Ota este întâlnit mai frecvent la asiatici (cel mai des) şi afroamericani, dar transformarea malignă este mai des întâlnită la caucazieni (16,26,35).

Tratament

-nu există terapie topică eficientă în cazul nevilor

-excizia chirurgicală este metoda de elecţie în cazul nevilor atipici, eventual microchirurgie Mohs; alte metode includ: laser-terapie în cazul nevilor Ota (laser pulsat Q-switched, pulsed-dye laser, cu rezultate foarte bune după 5-8 şedinţe de terapie, tratament cu lumină intens pulsata (IPL, intense pulsed light), camuflajul cosmetic cu fond de ten cu putere mare de acoperire este recomandabil în cazul nevilor plani care creează disconfort estetic sau în cazul nevilor Ota (26)

-examinarea oftalmologică în cazul nevului Ota este foarte importantă pentru a surprinde apariția glaucomului sau a transformării maligne

-colaborarea dintre medicul oftalmolog şi dermatolog este foarte importantă în monitorizarea nevilor atipici

Melanomul malign

Melanomul este o tumoră malignă cu origine la nivelul melanocitelor, ce afectează mai frecvent femeile (sex raţio B/F de 1/2), ce poate apărea oriunde la nivelul tegumentelor şi mucoaselor, inclusiv la nivel ocular şi periocular. Imunodepresia, factorii genetici, vârsta înaintată, fenotipul cutanat cu piele deschisă la culoare şi ochi albaştri sau verzi şi expunere la radiaţii ultraviolete sunt consideraţi factori de risc în apariția melanomului. Melanomul apare mai frecvent la nivelul nevilor melaonocitari atipici; tumora prezintă o fază de creştere radiară, urmată de o fază de creştere verticală, cu apariția unei formaţiuni nodulare (8,19,43).

Melanomul reprezintă aproximativ 1% din totalul tumorilor maligne palpebrale. Formele clinice cel mai frecvent întâlnite la nivelul pleoapelor sunt melanomul nodular şi lentigo malign (16).

Melanomul nodular se prezintă sub forma unui nodul negru-brun sau albăstrui, de câțiva milimetri până la 2-3 centimetri, friabil, cu tendinţa la sângerare, deseori cu halou pigmentar care înconjoară baza nodulului neuniform şi asimetric; în rare cazuri, nodulul poate fi roşiatic sau roz (melanom acromic). Melanomul apărut pe lentigo malign se prezintă ca o maculă asimetrică, heterogenă din punctul de vedere al culorilor (nuanţe brun-deschis, brun-inchis, negru, roşu, zone de culoare tegumentară normală) cu creştere lentă în ani de zile până la dimensiuni ce pot depăşi 10 cm, cu margini neregulate (7,19,48).

Din punct de vedere histopatologic, se descriu nivelul invaziei în profunzime ca nivel Clark (stadii I-V) şi indice Breslow (grosimea tumorii măsurată dinspre stratul granular spre profunzime, exprimat în milimetri). Aceşti indicatori sunt relevanţi pentru prognosticul bolii (19,43).

Metastazarea melanomului se produce rapid, pe cale hematogenă sau limfatică în special la nivel hepatic, pulmonar sau cerebral; prognosticul este infaust, mortalitatea în stadiile avansate fiind foarte ridicată (19,43).

Tratament

-excizia chirurgicală în limite de siguranţă oncologică, de cel puţin 1 cm, urmate

Scanned with OKEN Scanner

de reconstrucţie plastică

-nu se recomandă alte metode terapeutice de tipul crioterapiei sau electrocauterizării, datorită potenţialului ridicat de metastazare al tumorii

-biopsia ganglionului santinelă, ce poate ghida stadializarea bolii, prognosticul si tratamentul oncologic (43)

-tratamentul oncologic poate cuprinde:

-administrarea de interferon α

-administrarea de citostatice de tipul melafalanului, vinblastinei, DTIC (dimetiltriazenoimidazol carboxamida); două regimuri terapeutice sunt utilizate frecvent în tratamentul melanomului metastatic: regimul CVD (cisplatin, vinblastina, DTIC) şi regimul Dartmouth (cisplatin, tamoxifen, DTIC şi carmustina)

-administrarea de doze mari de interleukina 2 (IL-2)

-vaccinuri antimelanom, în stadiu experimental

-radioterapia adresată metastazelor (tumora primară este radiorezistentă) (7,15,19,43,48)

-administrarea de vemurafenib (acronim al engl. *V600E mutated BRAF inhibition*) sau dabrafenib-utila în cazul pacienţilor ce prezintă mutaţia BRAF-V600 ce prezintă melanom nerezecabil sau metastatic (18,33,34)

-colaborarea dintre medicul oftalmolog, dermatolog şi oncolog este foarte importantă atât în diagnosticul precoce al leziunilor pigmentare perioculare sau palpebrale, cât şi în managementul lor terapeutic.

Alte afecţiuni ale pleoapelor

Căderea genelor (*madarosis*) este întâlnită în sifilisul secundar, infecţiile cronice ale marginilor pleoapelor, după radioterapie, crioterapie sau arsuri, în lupusul eritematos cronic, *alopecia areata*, *trichotilomanie,* tumori infiltrative ale marginilor pleoapelor etc. Tratamentul este ghidat de etiologie.

Trichomegalia (gene lungi) poate fi genetică, dar poate apărea şi postmedicamentos (ciclosporină, zidovudină, interferon etc.) sau în infecţia HIV/SIDA.

Datorită ţesutului subcutanat lax şi absenţei hipodermului, pleoapele sunt predispuse la apariţia **edemelor**, care pot fi impresionante. Edemele palpebrale pot fi prezente în afecţiuni sistemice (insuficienţă cardiacă, glomerulonefrită, sindrom nefrotic, insuficienţă hepatică, sindromul de compresie a venei cave superioare, mixedem etc.), infecţii (celulită, erizipel, stafilococie malignă a feţei, antrax, scarlatină, *exanthema subitum*, herpes zoster, mononucleoză infecţioasă, trichineloză etc.), colagenoze (dermatomiozită, lupus eritematos sistemic sau neonatal), sindrom Melkersson-Rosenthal, angioedem, limfedem, dermita acută de contact, după traumatisme (se asociază cu hematoame), înţepături de insectă, medicamente (rifampicină, inhibitori ai canalelor de calciu, metilprednisolon, manitol, psihotrope etc.), cosumul de droguri (heroină) etc.

Pleoapele pot fi afectate şi în cadrul unor **afecţiuni sistemice**: sarcoidoză, lupus eritematos (lupusul neonatal - macule eritematoase, plăci eritemato-scuamoase în jurul ochilor - *„ochi de bufniţă"* - care se resorb spontan sau cu atrofie discretă; lupusul eritematos cronic - plăci eritemato-scuamoase; lupus eritematos sistemic - edeme palpebrale), dermatomiozită (edeme palpebrale şi periorbitare, cu tentă violacee – *erupţie heliotropă*) , sindromul Sjögren (inflamaţia glandelor lacrimale), acrodermatita enteropatică (genodermatoză cu transmitere autozomal recesivă, cu deficit de zinc, caracterizată clinic prin plăci eritematoase bine delimitate, zemuinde, situate

Scanned with OKEN Scanner

periorificial, inclusiv în jurul ochilor, alopecie şi diaree; se poate însoţi de căderea genelor şi a sprâncenelor), infecţia HIV/SIDA (sarcom Kaposi, infecţii oportunistice cu micobacterii, fungi, *molluscum contagiosum*) (7,9,43,48).

Tricotilomania

Se referă la obiceiul pacientului de a-şi smulge fire de păr, de regulă de la nivelul scalpului, uneori însă şi de la nivelul sprâncenelor şi genelor; poate fi însoţită de tricotilofagie (înghiţirea firelor de păr smulse) şi este considerată o formă de tulburare psihică de sorginte obsesiv-compulsiva. Diagnosticul poate fi unori dificil de stabilit, întrucât pacienţii au tendinţa de a nega acest comportament. Clinic, firele de păr care cresc în urma smulgerii la persoanele cu tricotilomanie pot avea lungimi diferite, fapt legat de momentele diferite ale smulgerii. Pentru a deosebi tricotilomania de lipsa cililor din cadrul unei alopecii, un detaliu clinic important este faptul că în alopecie absenţa cililor afectează ambele pleoape, în timp ce în tricotilomanie lipsesc de regulă cilii pleoapei superioare, mult mai uşor de prehensionat şi smuls de către pacient; tricotilomania afectează, după unii autori, până la 4% din populaţia generală, cu vârfuri de incidenţă în copilărie şi adolescenţa (24,43,48).

Tricotilomania beneficiază de psihoterapie şi eventual tratament psihiatric cu inhibitori ai recaptarii serotoninei şi/sau antipsihotice (41).

Bibliografie

1. Aberer W, Maurer M, Reshef A, Longhurst H, Kivity S, Bygum A, Caballero T, Bloom B, Nair N, Malbrán A. Open-label, multicenter study of self-administered icatibant for attacks of hereditary angioedema. Allergy. 2013 Nov 5. doi: 10.1111/all.12303.
2. Alimoglu Y, Kilic E, Mercan H, Inci E. -Metastatic basal cell carcinoma, J Craniofac Surg. 2011 May;22(3):1134-6. doi: 10.1097/SCS.0b013e3182108fa6.
3. Andersen IG, Rechnitzer C, Charabi B. Effectiveness of propanolol for treatment of infantile haemangioma. Dan Med J. 2014 Feb;61(2):A4776.
4. Arndt KA, Hsu JHS, Manual of Dermatologic Therapeutics, 7th edition, Lippincott Williams & Wilkins, 2006, ISBN 978-0781760584
5. Awan KJ. -Argon laser phototherapy of phthiriasis palpebrarum, Ophthalmic Surg. 1986 Dec;17(12):813-4.
6. Bandieramonte G, Lepera P, Moglia D, Bono A, De Vecchi C, Milani F.-Laser microsurgery for superficial T1-T2 basal cell carcinoma of the eyelid margins, Ophthalmology. 1997 Jul;104(7):1179-84.
7. Bolognia JL, Jorizzo JL, Rapini RP. Dermatology. 2nd edition, 2008, Elsevier. ISBN: 9781416029991
8. Braun-Falco O., Plewig G., Wolff H. H., Burgdorf W.H.C.. Dermatology. Second edition. Springer, ISBN 3-540-59452-3.
9. Burns T, Breathnach S, Cox N, Griffiths C, Rook's Textbook of Dermatology, Wiley-Blackwell, 2010, ISBN-13: 978-1405161695
10. Carneiro RC, de Macedo EM, Matayoshi S. -Imiquimod 5% cream for the treatment of periocular Basal cell carcinoma, Ophthal Plast Reconstr Surg. 2010 Mar-Apr;26(2):100-2. doi: 10.1097/IOP.0b013e3181b8dd71.
11. Celestin R, Brown J, Kihiczak G, Schwartz RA. Erysipelas: a common potentially dangerous infection, Acta Dermatovenerol Alp Panonica Adriat. 2007 Sep;16(3):123-7.
12. Charfi F, Ben Zina Z, Maazoun M, Kharrat W, Sellami D, Makni F, Ayadi A, Feki J. -Phtiriase ciliaire de l'enfant. Diagnostic et traitement, Journal Francais

Scanned with OKEN Scanner

CHIRURGIA REGENERATIVĂ A ZONEI PERIOCULARE

D.M. Jianu, M. Filipescu, S.A. Jianu, O.Cobani

Introducere: Rejuvenarea zonei periorbitale ramane una dintre cele mai problematice demersuri in dermatologie si chirurgie estetica . Aceasta se datoreaza particularitatilor anatomice complexe a zonei care trebuie reconstituita si optimizata intr-un mod cat mai natural . De cativa ani, in Centrul Medical ProEstetica echipa de chirurgi plasticieni coordonata de Prof. Asoc. Dr. Dana Jianu, a implementat o noua tehnica de intinerire a fetei si gatului: "AdipoLaser reJuvenation", bazata pe o experienta de peste 200 cazuri cu accent pe optimizarea regiunii periorbitale. **Material si metode:** Din 2008 si pana in prezent, 257 de pacienti (cu varste intre 30 si 71 ani) au beneficiat de reintinerirea zonei perioculare: 156 de cazuri in cadrul tratamentului complet cervico-facial si 99 cazuri de tratament dedicat in mod special zonei perioculare (cearcane). In 5 cazuri s-au asociat: blefaroplastie superioara, blefaroplastie superioara si inferioara, adipectomie mediala unilaterala transcutana. Pacienţii au fost monitorizaţi pe parcursul a 18 luni, cu documentare fotografică. **Rezultate:** Termenul de optimizare a regiunii perioculare este superpozabil termenului de rejuvenare (chiar daca unele paciente sunt tinere) deoarece transformarile sunt similare (congenital) cu cele produse de imbatranire. S-au obtinut rezultate bune si foarte bune in proportie de 80% din cazuri (205 pacienti). In 2% din cazuri a fost necesar un retus intr-un interval de 2-10 luni postoperator, prezentand avantajul ca poate fi repetata. Complicatiile sunt de frecventa si importanta redusa fiind o chirurgie "inchisa" in covarsitoarea majoritate a cazurilor. **Concluzii:** Zona perioculara poate fi tratata cu succes in conditiile unei chirurgii inchise, bazata pe efectul de corectie volumetrica si de regenerare tisulara produse de transplantul de tesut adipos in conjunctie cu LASER-ul fractional.

Introducere

In contextul cresterii numerice a populatiei, a duratei de viata active, chirurgia plastica si dermatologia se confrunta cu cresterea cererii publice pentru o infatisare cat mai tanara. Aspectul zonei perioculare si privirea reprezinta un aspect important in comunicarea non verbala umana. Aceasta ne poate da informatii asupra varstei, stilului de viata, statusului de sanatate, emotional si social al persoanei respective. Etiologia modificarilor "inestetice" din aceasta regiune se datoreaza in principal procesului de imbatranire sau poate fi genetic. Imbatranirea faciala este efectul cumulat al unor modificari survenite la nivelul pielii, tesutului adipos, muschilor si a oaselor. La nivelul pielii ne confruntam cu o modificare a cantitatii si calitatii colagenului si a fibroblastilor. Se observa o crestere a gradului de elastoza care permite muschilor mimicii sa-si lase amprenta asupra matricii dermice si morfologiei epidermului in sensul cresterii laxitatii si "caderii fetei". Oasele de la nivelul fetei sufera procese de resorbtie si expansiune, iar tesutul adipos din zonele superioare ale fetei (periorbital, frunte, zona malara, temporal) sufera un proces de liza si "alunecare". Toate aceste modificari ale

Scanned with OKEN Scanner

tesuturilor superficiale si profunde duc la pierderea volumetriei fetei cu adancirea santurilor anatomice. La nivelul regiunii periobitale se observa subtierea tesutului cutanat, pielea devenind transparenta si pigmentata. Atrofia si "alunecarea" tesutului adipos duc la adancirea vaii lacrimilor, vizibilitatea arcusului marginalis si "impresia" de marire a santului orbito-malar. De asemenea se produce un exces tegumentar la nivelul pleoapei superioare si inferioare cu aparitia "pungilor" de grasime la acest nivel.

Avand in vedere ca tesutul adipos joaca un rol important in modificarile datorate procesului de imbatranire, am conceput o combinatie care implică sinergia intre 2 metode regenerative (grefă autologă de tesut adipos , laser fractional CO_2), si 2 metode reductive (lipoliza laser asistata si microlipoaspiratie), la care am adăugat ulterior şi tratamentul cu plasmă imbogătită cu factori de creştere (PRP) şi pe care am numit-o "AdipoLASERreJuvenation" sau ALJ.

Transferul autolog de grasime este folosit de mult timp in restabilirea volumelor faciale, dar curand s-a observat ca tesutul adipos poate imbunatati calitatea tesuturilor in care este introdus. Studii recente au aratat ca prezenta celulelor stem adulte din tesutul adipos este responsabil de acest lucru. In lumina ultimelor descoperiri stiintifice am introdus in aceasta procedura injectarea de celule stem autologe derivate din tesutul adipos (CSDA) pentru obtinerea unor rezultate mai bune si de durata.

Material şi Metode

Din 2008 si pana in prezent, 230 de cazuri (cu varste intre 30 si 71 ani) au beneficiat de reintinerirea zonei perioculare: 170 de cazuri in cadrul tratamentului complet cervico-facial si 60 cazuri de tratament dedicat in mod special zonei perioculare (cearcane). In 5 cazuri s-au asociat: blefaroplastie superioara, blefaroplastie superioara si inferioara, adipectomie mediala unilaterala transcutana.

Recoltarea tesutului adipos si lipofilingul facial:

- Marcarea zonei de tratament (atat zona donatoare cat si cea receptoare)
- Recoltarea tesului adipos folosind seringi de 10,20, 60cc, la care se ataseaza ace de 14/16G sau canule Khouri de 12G cu 12 gauri (zonele preferate de recoltare sunt flancurile si abdomenul)
- Cu ace de 14G se recolteaza in jur de 60-80cc, care se centrifugheaza usor si se separa fractiunile superioara si inferioara
- Lipofilingul se realizeaza cu seringi de 1cc la care se ataseaza canule Fischer Φ 1.2 - 1.4 mm, folosind tehnica Coleman[1)] (plasarea unor cantitati mici in tesut)
- In medie s-au grefat in functie de zona: 5-8cc/ zona malara, 1cc/ jonctiunea orbitomalara, 3-4cc/ sant nazogenian, 3-4cc/ sant labiomentonier, 2-3cc/ buza

Resurfacing-ul s-a realizat cu un laser fractional CO_2 (λ =10,600) (MedArt 610 FRx, ASAH MEDICO A/S, Valseholmen 11-13, Danemarca) la urmatorii parametri: periocular (6-8 W, 5ms, densitate inalta), la nivelul fetei (8-10 W, 4ms, densitate medie). Dozele au fost individualizate in functie de tipul Fitzpatrick si gradul de fotoageing al fiecarui pacient.

PRP a fost obtinut prin:

· Un kit PRP GLO (Glofinn Finland) pentru fiecare pacient

· 8,5 ml de sange este recoltat de la pacient si este combinat cu 1,5 ml anticoagu-

Scanned with OKEN Scanner

lant urmata de 2 centrifugari successive

· Din 8,5 ml sange se obtin 2 ml PRP si 3 ml PPP (platelet poor plasma)

· Dupa resurfacing cu laser fractional CO2 PRP este injectat subdermal si intradermal la nivelul fetei

· Ulterior, fractiunea PPP este raspandita si masata in acest teritoriu

Celulele stem autologe derivate din tesut adipos au fost obtinute prin folosirea aparatului Ingeneron (USA).

ALJ s-a realizat cu intubatie orotraheala IOT (90%) si 10% sedare IV si anestezie locala. Toti pacientii au urmat acelasi protocol pre si postoperator. Protocolul preoperator a constat in analize (hemoleucograma, probe biochimie si probe de coagulare) , medicatie antivirala si preventie impotriva echimozelor. Postoperator s-a administrat terapie antibiotica si AINS.

Controalele au fost realizate la 1 zi, 1 saptamana, 3,6,9,12 luni si rezultatele au fost obiectivate prin fotografiere (aparat Canon, lumina naturala si artificiala in conditii standard).

Rezultate

Pacientii au fost monitorizati timp de 1 pana la 18 luni, si urmatoarele aspecte au fost evaluate pe o scara de 4 puncte ca excelent, satisfacator, bun sau nesatisfacator ; corectarea conturului, imbunatatirea volumului fetei, starea pielii, edem, echimoze, timp exfoliere, timpul de recuperare. In ceea ce priveste rata de satisfactie a pacientului per total: 80% s-au evaluat excelent (174 pacienti), 15% bun, 4.2% satisfacator si 0,8% nesatisfacator. De subliniat ca rezultate mai bune s-au obtinut la pacientii sub 60 ani.

La toti pacientii tratati cu ALJ s-a remarcat la 10 zile, comparand cu momentul initial, o imbunatatire a texturii pielii, a redefinirii conturului cervico-facial si a redistribuirii tesutului adipos, realizata prin sinergia dintre grefarea de tesut adipos si efectele HLLT si LLLT a laserelor folosite. Edemul a fost prezent la 90% din pacienti si a disparut la 10 zile, iar echimoze au experimetat 40% dintre pacienti, care s-au resorbit in medie la 1 saptamana. De asemenea am observat o micsorare a timpului de exfoliere si o vindecare accelerata a arsurilor post laser CO_2, odata cu introducerea PRP-ului (de la 7-9 zile la 4-5 zile).

In 3% din cazuri (6 pacienti) a fost necesar un retus intr-un interval de 2-10 luni postoperator. Rezultatele s-au mentinut si la 2 ani dupa interventie.

Complicatiile au fost de frecventa si importanta redusa fiind o chirurgie "inchisa".

Exemplificarea cazuri:

Cazul 1: A.G. 52 ani

Lipofilling cearcane si regiune orbito-malara, santuri nazogeniene si labiomentoniere, laser fractional CO2 fata

Scanned with OKEN Scanner

Inainte 1 an si 4 luni postoperator

Cazul 2: S.D. 29 ani
Lipofilling cearcane si regiune orbitomalara

Inainte 4 luni post lipofilling

Scanned with OKEN Scanner

Discuții

Fiecare component din ALJ are propriile lui avantaje cand este efectuat separat, dar noi consideram ca sinergia lor confera un rezultat optim. Corectarea pierderilor volumetrice, odata cu procesul de imbatranire, prin grefa de tesul adipos este bine cunoscuta, problema principala ramanand obtinerea unei rate de supravietuire cat mai mare. Coagularea simultana a vaselor mici, cu reducerea timpului de sangerare face parte din avantajele bine cunoscute ale LLA[2)]. In acelasi timp stimuleaza sinteza de colagen in zona unde tesutul adipos a fost lizat, iar prin efectul de biostimulare creste elasticitatea pielii , facilitand contractia epidermului, totul printr-o trauma minima[3)].

Laserele chirurgicale ablative, la temperaturi cuprinse intre 40 si 200 ^{0}C, produc la nivelul tesuturilor modificari permanente, care duc la moartea celulara si intreruperea matricei dermice, cunoscute ca efecte HLLT (ex. vaporizare, coagulare, carbonizare, denaturarea si degradarea proteinelor). S-a observat ca si aceste lasere, pot produce in periferie efecte de biostimulare (LLLT), suficiente pentru a stimula vindecarea cat mai uniforma.[4)]

Efectul LLLT apare la temperaturi sub 40 ^{0}C si consta in reactii fotochimice, fotoimunologice, fotoenzimatice si fotodinamice care actioneaza la nivel celular pentru accelerarea procesului de vindecare si proliferare celulara.

Principalele tinte celulare sunt citocromul ce oxideaza sau membrana celulara, intervenind in caile de semnalizare sau metabolismul celular in functie de lungimea de unda folosita. In cadrul ALJ-ului, folosim pentru LAL, o lungime de unda de 980 nm, apropiata de spectrul infrarosu, care in periferie va activa membranele celulare, inducand cascada fotochimica. Cresterea productiei de adenosintrifosfat (ATP), controlarea numarului de radicali liberi de oxigen si semnalizarea celulara prin cresterea influxului de ioni de Ca^{++} si H^+ vor duce la accelerarea proliferarii si migrarii celulare (in special fibroblasti), concomitent cu cresterea gradului de oxigenare tisulara si a modularii nivelurilor de citokine, factori de crestere si mediatori ai inflamatiei.[5)] Similar actioneaza si laserul CO_2, ducand la elastogeneza si colagenogeneza in straturile superioare ale dermului, cu o mai buna organizare a matricei dermice si un aspect intinerit al epidermului.

Astfel ambele lasere ablative produc in periferie efecte LLLT care duc la cresterea ratei de supravietuire a grefei de tesut adipos, bioactivat, crescand colagenogeneza si elastogeneza. Se pare ca o abordare complexa cat mai extinsa a zonei cervico-faciale, desi minim invaziva in acelasi timp, duce la rezultate spectaculoase, intr-o relatie direct proportionala.

Cresterea ratei de supravietuire a grefei de tesut adipos , cu ajutorul stimularii laser, a fost analizata intr-un studiu efectuat pe 50 de paciente (**ProEstetica Medical Center Research Ethics Committee – Institutional Review Board - Resolution 7/ 2011)** care urmau sa realizeze abdominoplasti in centrul nostru medical. Examinarile histologice ale zonelor stimulate (12W, 4ms, densitate medie) fata de cele nestimulate, au aratat diferente marcante in ceea ce priveste numarul de adipocite, structura colagenului si prezenta de preadipocite. S-a observat o remodelare a fibrelor de colagen, cu marirea marcanta a numarului de adipocite, sustinand o rata de supravietire a grefei de tesut adipos marite.

Scanned with OKEN Scanner

Concluzii

Efectele procesului de imbatranire in regiunea perioculara pot fi tratate cu succes printr-o chirurgie inchisa. Rejuvenarea este rezultatul, pe de o parte, a corectiei volumetriei fetei (obtinut prin grefa de tesut adipos) si pe de alta parte a efectului chirurgical al HLLT asupra calitatii pielii si cel de biostimulare a tuturor tesuturilor incluzand grefa de tesut adipos cu celule stem datorate efectului LLLT. De aceasta abordare chirurgicala "inchisa" mai putin invaziva ar putea beneficia pacientii care isi doresc o imbunatatire a aspectul fizic si o crestere a calitatii vietii: o intinerire vizibila dar naturala, cu un timp de recuperare minim (o saptamana in medie) si o rata scazuta a complicatiilor. Astazi putem vorbi de o chirurgie revolutionara , chirurgia -regenerativa care ,in cazuri selectate, este singurul tratament de rejuvenare "natural", conservator, al zonei periorbitale . Sunt astfel evitate complicatiile chirurgiei deschise cu un rezultat net superior , vizibil armonios si de intinerire .

Bibliografie:

1. Coleman SR (1997): Facial recontouring with lipostructure. ClinPlast Surg, 24: 347-367.
2. Goldman A (2006) Submental Nd: Yag laser-assisted liposuction. Lasers Surg Med 38:181-184
3. Badin AZ, Moraes LM, Gondek L, Chiaratti MG, Canta L (2002) Laser Lypolysis: flaccidity under control. AesthPlast Surg 26: 335-339
4. T. Ohshiro (1991): Low reactive - level LASER Therapy. Practical Application.
5. Christian Raulin, SyrusKarsai. Laser and IPL technology in Dermatology and Aesthetic Medicine
6. Ohshiro T (2011): New classification for single-system light treatment. Laser Therapy, 20: 11-15

Scanned with OKEN Scanner

PARTICULARITĂȚI ANATOMICE ŞI FIZIOLOGICE ALE PIELII NOU-NĂSCUTULUI ŞI COPILULUI

Daciana Elena Brănişteanu

Pielea reprezintă organul cel mai mare al corpului omenesc, aflat în permanentă dinamică pe parcursul vieții, conținând multiple celule şi structuri specializate care îndeplinesc o multitudine de roluri.

Din punct de vedere embriologic pielea începe să se dezvolte din primele săptămâni ale vieții uterine, epidermul provenind din ectoderm, iar dermul din mezoderm.

Din punct de vedere histologic epidermul este un epiteliu scuamos stratificat, alcătuit din mai multe straturi:

- stratul bazal;
- stratul spinos;
- stratul granulos;
- stratul cornos;
- +/- stratul lucios;

Pe lângă keratinocite, epidermul mai conține melanocite, celule Langerhans, celule Merkel. La prematuri epidermul este subțire, cu stratul cornos incomplet maturizat, alcătuit dintr-un singur rând de celule, cu un factor de pierdere transepidermică a apei (TEWL – Transepidermal Water Loss) crescut, dar cu un conținut mai mare de apă comparativ cu tegumentul adultului.

Dermul conține celule (fibroblaste, macrofage, mastocite), fibre (de colagen, de reticulină, elastice) şi substanța fundamentală, fiind alcătuit din două straturi:

- dermul papilar;
- dermul reticular;

La nou – născut dermul diferă față de cel al adultului prin faptul că are mai puține fibre elastice şi de colagen, rezultând astfel un tegument fragil, mai puțin rezistent.

Între derm şi epiderm se află joncțiunea dermo – epidermică.

La nivelul pielii întâlnim şi o serie de structuri specializate cum ar fi:

- foliculii piloşi: foliculi tip lanugo din perioada intra – uterină, care dispar la nou – născutul la termen, dar persistă la prematur; foliculi tip velus şi câțiva foliculi de tip terminal la nou – născut;
- glandele sebacee; bine dezvoltate la nou – născut sub acțiunea hormonilor androgeni materni care au traversat placenta. Au rolul important de a forma *vernix caseosa* la făt începând cu săptămâna 24 de sarcină; activitatea glandelor sebacee scade după prima lună şi va atinge un platou după primul an de viață până la adolescență, când se produce o nouă intensificare a activității sub acțiunea hormonilor;
- glandele sudoripare: imature la nou – născut, cu o secreție scăzută;
- o complexă structură nervoasă şi una vasculară: controlul autonom al proceselor de vasodilatație / vasoconstricție de la nivelul vaselor cutanate este imatur la nou – născut, cu impact asupra termoreglării.

Funcțiile pielii sunt multiple (funcția de barieră, rol în termoreglare, rol imunolo-

Scanned with OKEN Scanner

gic, metabolic, de protecţie mecanică etc). La nou – născut aceste funcţii sunt vitale, putând varia în funcţie de momentul în care s-a produs naşterea (dacă a fost la termen sau nu). Dacă în mediul intra - uterin pielea este la interfaţă cu un mediu lichid, fiind protejată de *vernix caseosa*, la naştere se vor declanşa o serie de modificări pentru a permite adaptarea la mediul ambiant.

Funcţia de barieră la nou-născut are o importanţă deosebită din prisma riscului mare de toxicitate a substanţelor topice[1] :

- la prematuri, în special la cei sub 34 de săptămâni, se remarcă o afectare a funcţiei de barieră, din cauza insuficientei maturizări a stratului cornos, dar care se va restabili după 2 - 3 săptămâni de la naştere potrivit unor autori[2]; alţii sunt de părere că momentul în care se produce stabilizarea funcţiei de barieră variază , fiind un proces în continuă dinamică, influenţat de o multitudine de factori biologici şi ambientali. Nu numai medicaţia topică poate fi toxică în acest caz, dar şi săpunul, loţiunile sau alte produse de curăţat; studiile au arătat că utilizarea de emoliente cu petrolatum la prematuri creşte riscul de infecţie cu stafilococ auriu şi de infecţii nozocomiale[3]. În plus, la prematuri există o fragilitate cutanată crescută, fiind şi mai mare riscul unei infecţii; este important ca părinţii să fie sfătuiţi să nu îşi spele sugarul prea des, fiind suficient de 1 – 2 ori pe săptămână, fără a face exces de produse de îngrijire pentru a nu creşte riscul de dermatită de contact sau riscul toxic. Excepţie fac faţa, mâinile şi zona scutecului care sunt curăţate zilnic cu un produs de îngrijire blând dermato – cosmetic;
- la cei născuţi la termen funcţia de barieră este intactă, riscul unei toxicităţi prin absorbţie cutanată fiind corelat cu suprafaţa mare corporală, condiţiile ambientale (temperatură şi umiditate mare) [4] etc.

Funcţia de barieră se referă şi la rolul de protecţie împotriva agenţilor infecţioşi, împotriva pierderilor de electroliţi şi apă din mediul intern.

La prematur termoreglarea este defectuoasă, având multiple cauze: transpiraţia este redusă, hipodermul e subţire, suprafaţa corporală mare.

Funcţia imunologică se datorează diverselor celule de la nivelul pielii (celule Langerhans, limfocite, macrofage etc).

Funcţia metabolică se referă la sinteza vitaminei D în prezenţa razelor solare, sinteza de neurohormoni, neuropeptide, implicarea în procesul de rezistenţă la insulină.

La nou – născut se întâlnesc o serie de modificări cutanate considerate a fi fiziologice, benigne, tranzitorii, în ciuda aspectului clinic care adesea îi îngrijorează pe părinţi, fără semnificaţie patologică . Aspectul acestora poate varia în funcţie de durata gestaţiei şi deci implicit dacă naşterea a fost la termen sau nu. Astfel:

1. La prematur

- se observă păr de tip lanugo, care va fi înlocuit în perioada neonatală de păr de tip vellus;
- aspect al pielii translucent;
- *vernix caseosa* sub forma unui strat mai subţire şi cu structură lipidică diferită în comparaţie cu nou – născutul la termen;
- se observă mai frecvent *cutis marmorata*;

2. La nou – născutul la termen

- pielea este acoperită în totalitate sau nu de *vernix caseosa*. Aceasta este alcătuită din lipide (colesterol, ceramide, acizi graşi liberi) [5], are rolul unui înveliş de pro-

Scanned with OKEN Scanner

tecţie, aspectul poate varia de la alb – gri, grăsos, până la a avea pete galben – aurii, verzui, sugerând un stress intrauterin. Imediat după naştere începe să se usuce şi va fi îndepărtată până la 1 săptămână (fig.1);

- *erythema neonatorum* – este un eritem generalizat al nou – născutului care apare la câteva ore după naştere, cu rezoluţie spontană în 1 – 2 zile;
- *cutis marmorata* – aspect marmorat, cu un pattern reticulat eritematos până la albăstrui sau violaceu, simetric, care apare la variaţiile de temperatură din mediul ambiant din cauza imaturităţii controlului autonom al proceselor de vasodilataţie şi vasoconstricţie. Se ameliorează după primele 6 – 12 luni de viaţă, dar poate fi întâlnit şi la copiii mai mari. Se diferenţiază de *cutis marmorata telangiectactica* şi *livedo reticularis* prin caracteristica sa tranzitorie[6] (fig.2);
- un alt fenomen vascular tranzitoriu ce poate fi întâlnit este aşa numita schimbare de culoare de tip arlechin (Harlequin Color Change), când nou – născutul este în poziţie laterală, partea superioară a corpului devenind palidă, iar pe partea controlaterală se observă un flush eritematos, cu o linie netă de demarcare între cele 2 părţi. Poate persista până la 20 de minute, dispare la plâns sau la creşterea activităţii musculare şi se crede a fi cauzat de imaturitatea centrului hipotalamic implicat în controlul vasomotor al plexurilor vasculare ale pielii. Poate fi întâlnit la 10 – 15 % dintre nou – născuţi[7];
- descuamarea fiziologică a nou – născutului cu debut în prima zi de viaţă, localizată frecvent la nivelul palmelor şi tălpilor (iniţial apărând în jurul gleznelor), putându-se extinde în decursul primelor zile de viaţă. Este mai intensă la cei cu greutate mică la naştere indiferent de vârsta gestaţională[8]. Trebuie făcut diagnosticul diferenţial cu ihtioza vulgară.
- vezicule, eroziuni sau cruste localizate la nivelul degetelor, feţei dorsale a mâinii, articulaţiei pumnului sau la nivelul buzelor apărute din cauza suptului intrauterin;
- hiperplazia glandelor sebacee: întâlnită la aproximativ 50% dintre nou – născuţi; se prezintă ca multiple macule sau papule gălbui, fără eritem în jur, la nivelul foliculului pilo – sebaceu, localizate pe nas, obraji, frunte. Se explică prin acţiunea stimulantă a hormonilor androgeni materni care traversează placenta. Se asociază frecvent cu *milia*[9](fig.4);
- *milia*: reprezintă chisturi foliculare superficiale de keratină, de mici dimensiuni, localizate frecvent pe faţă (nas, frunte, obraji, bărbie), dar se pot întâlni şi pe trunchi, membre şi mucoase. Când sunt întâlnite la nivelul mucoasei bucale sunt denumite perlele lui Epstein. Dispar spontan, de obicei în câteva săptămâni[10,11](fig.3);
- criza genitală a nou – născutului: hipertrofia glandelor mamare cu eliminarea unei secreţii albicioase (la fete se poate complica cu mastită sau formarea de abces), congestia zonei genitale la fetiţe cu eliminarea unei secreţii albe cremoase iniţial (descuamarea epiteliului hiperplastic vaginal), mai apoi a unei sângerări provenind din uter în a 3 – 4 zi, evenimente induse de către acţiunea hormonilor materni;
- *telogen effluvium*: frecvent întâlnit, din primele zile ale vieţii până la 3 – 4 luni; o placă alopecică circumscrisă, situată la nivel occipital, datorată atât telogenului effluvium cât şi frecării occiputului din poziţia culcată, poate fi observată la mulţi bebeluşi.

3. La post – matur şi dismatur

- *vernix caseosa* poate lipsi sau poate avea pete de culoare verzuie cauzate de impregnarea cu meconiu;

Scanned with OKEN Scanner

- unghiile sunt lungi;
- la dismaturi lipseşte ţesutul celular subcutanat, tegumentul fiind subţire, uscat, crăpat;

La sugar şi copilul mic

1. Dermatita de scutec

Implicaţi în mecanismul de apariţie a patologiei sunt mai mulţi factori: umezeala crescută, contactul cu urina şi materiile fecale, igiena locală greşită, suprainfecţia. Ca element principal rămâne însă mediul umed. Tegumentul, prin stratul cornos şi matricea extracelulară hidrofobă, împiedică pierderea apei şi a electroliţilor din mediul intern spre extern, cât şi pătrunderea apei spre interior . La cei cu dermatită de scutec funcţia de barieră a pielii este alterată, pielea este fragilă din cauza mediului umed, permiţând astfel pătrunderea mai uşoară a substanţelor cu potenţial iritant şi a microorganismelor. Permeabilitatea epidermului este crescută (mai mult atunci când vine în contact cu urina decât cu apa simplă). Urina poate favoriza apariţia dermatitei de scutec atunci când ph –ul este alcalin. În plus s-a demonstrat că de fapt acţiunea sinergică a urinei cu materiile fecale este nocivă (un ph alcalin creşte activitatea lipazelor şi proteazelor din fecale; la cei alimentaţi natural materiile fecale au un ph mai scăzut, ceea ce face ca riscul dezvoltării unei dermatite de scutec să fie mai mic). Se produce în acest caz o afectare a tegumentului locoregional atât prin mod fizic, chimic cât şi enzimatic.

2. Dermatita de contact

Afecţiune întâlnită şi la adult, fiind marker de atopie alături de rinita alegică, astmul bronşic, conjunctivita alergică etc. Fiziopatologia bolii rămâne încă un subiect de dezbatere, întrucât există mai multe teorii cu privire la mecanismul de producere a bolii. Factorul comun al acestor teorii rămâne defectul de barieră al tegumentului. O primă teorie pune accent pe o disfuncţie imună cu afectarea balanţei dintre tipurile de limfocite, cu producerea de interleukine, ducând la o creştere de IgE, asociată cu defectul de barieră. O altă teorie pune accent tocmai pe acesta, şi secundar pe disfuncţia imună. Vorbim în acest caz de mutaţii ale genei care codifică filagrina. Aceasta are rol important în menţinerea integrităţii cutanate. Atunci când există o afectare a funcţiei filagrinei, se produce o creştere a TEWL, a penetrabilităţii alergenilor şi nu în ultimul rând a inflamaţiei.

3. Dermatita seboreică infantilă

Reprezintă o altă patologie controversată, unii autori considerând dermatita seboreică infantilă ca fiind dermatită atopică. Alţii raportează asocierea frecventă a dermatitei seboreice cu cea atopică sau cu psoriazisul. Se consideră că hormonii materni androgeni sunt implicaţi în mecanismul de producere a bolii, prin stimularea glandelor sebacee. Prezenţa de Candida albicans în scaun şi pe tegument este un alt factor incriminat[12].

Scanned with OKEN Scanner

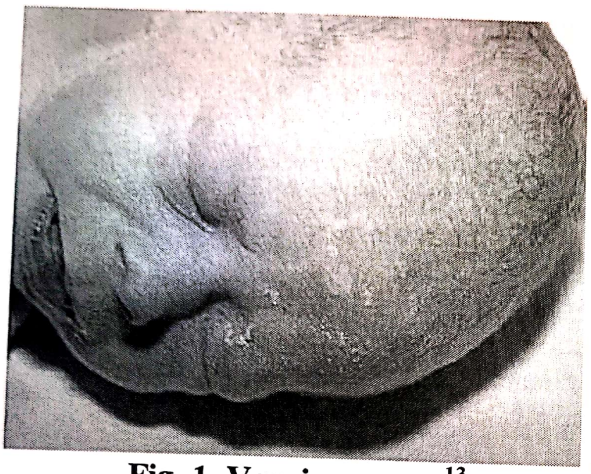

Fig. 1. Vernix caseosa[13]

Fig. 2. Cutis marmorata[14]

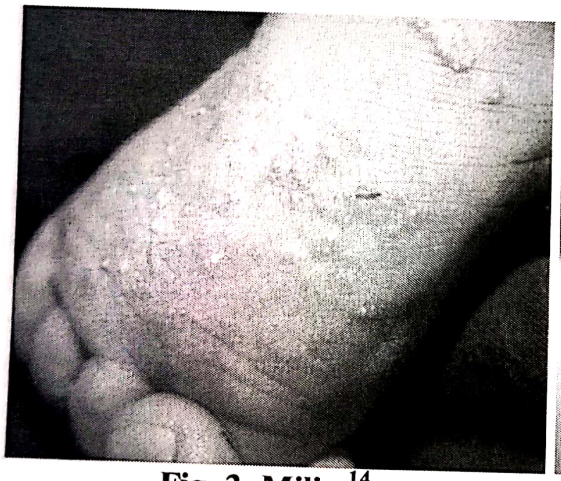

Fig. 3. Milia [14]

Fig. 4. Hiperplazia glandelor sebacee[13]

Bibliografie

1. West DP, Worobec S, Solomon LM. Pharmacology and toxicology of infant skin. *J Invest Dermatol* 1981; **76**: 147–50.
2. Evans NJ, Rutter N. Development of the epidermis in the newborn. *Biol Neonate* 1986; **49**: 74–80.
3. Conner JM, Soll RF, Edwards WH. Topical ointment for preventing infection in preterm infants. *Cochrane Database Syst Rev* 2004; (1): CD001150.
4. Harpin VA, Rutter N. Barrier properties of the newborn infant's skin. *J Pediatr* 1983; 102: 419–25.
5. Hoeger PH, Schreiner V, Klaassen IA, et al. Epidermal barrier lipids in human vernix caseosa: corresponding ceramide pattern in vernix and fetal skin. Br J Dermatol 2002; 146: 194–201

Scanned with OKEN Scanner

6. Treadwell PA. Dermatoses in newborns. Am Fam Physician 1997; 56: 443–50
7. Newborn Skin: Part I. Common Rashes NINA R. O'CONNOR, MD, Chestnut Hill Hospital Family Practice Residency Program, Philadelphia, Pennsylvania MAURA R. McLAUGHLIN, MD, and PETER HAM, MD, University of Virginia School of Medicine, Charlottesville, Virginia *Am Fam Physician.* 2008 Jan 1;77(1):47-52
8. Rivers JK, Frederiksen PC, Dibdin C. A prevalence survey of dermatoses in the Australian neonate. *J Am Acad Dermatol* 1990; 23: 77–81.
9. Rivers JK, Friederikesn PC, Dibin C. A prevalence survey of dermatoses in the Australian neonate. J Am Acad Dermatol 1990; 23: 77–81
10. Paller A, Mancini AJ, Hurwitz S. *Hurwitz Clinical Pediatric Dermatology: A Textbook of Skin Disorders of Childhood and Adolescence*. 3rd ed. Philadelphia, Pa.: Elsevier Saunders, 2006:737
11. Langley RG, Walsh NM, Ross JB. Multiple eruptive milia: report of a case, review of the literature, and a classification. J Am Acad Dermatol 1997; 37: 353–6
12. Benea V., Iliescu O. – Elemente de dermato – pediatrie, particularitati privind ingrijirile curente si dermatozele frecvente, p. 32-34
13. Bayliss Mallory S, Bree A, Chern P Illustrated Manual of Pediatric Dermatology Diagnosis and Management, Taylor and Francis Group, 2005, p. 9-10.
14. Shou-Mei Kane K, Lio P. Stratigos A., Johnson R. A. Color Atlas & Synopsis of Pediatric Dermatology 2nd Edition, McGraw Hill, 2009, p. 4-8

Scanned with OKEN Scanner

FEBRE ERUPTIVE INFECȚIOASE LA COPIL

Mihaela Cătălina Luca

Patologia infectioasa actuala frapeaza prin diversitate si complexitate mai ales in ceea ce priveste sindromul eruptive.

Febrele eruptive se mentin in actualitate prin faptul ca imensa lor majoritate ajung sa fie dificil de diagnosticat si avand o etiologie diversa.

La pacientul febril cu rash sau exantem, medicul trebuie să aibă în vedere o serie de posibilități diagnostice.

Din punct de vedere al aspectului leziunilor, deosebim 3 grupuri principale:

- **exanteme eritematoase;**
- **exanteme purpurice;**
- **exanteme veziculo-pustuloase.**

I. EXANTEME ERITEMATOASE

Infecții virale

Rujeola -determinată de un virus ARN din familia Paramyxovirusuri.Are o incubație de 10-12 zile. Prodromul este cu febră, stare generală modificată, conjunctivită şi tuse,. Simptomele se accentuează propriu-zis în a patra zi când apare exantemul-rashul. Cu două zile înainte de erupția rashului, în perioada prodromală apare enantemul caracteristic, in care, semnul Koplik – leziuni punctiforme albe pe fond roşu, are caracter patognomonic şi dispare după ce erupția s-generalizat.

Leziunile cutanate constau în macule şi papule eritematoase care apar la locul de inserare a părului şi se extind cefalo-caudal afectând tot corpul în 3 zile, după care păleşte progresiv în aceeaşi evolutie cefalo-caudală. (fig. 1)

Rubeola - produsă de un virus ARN din familia Togavirus. Are o perioadă de incubație de 14-21 de zile, faza prodromală fiind una mai scurtă şi mai uşoară decât in rujeola, cu unele simptome catarale, care în anumite situații trec neobservate. Semnul cel mai caracteristic este reprezentat de adenopatiile dureroase, localizate retroauricular, cervical posterior şi suboccipital. La 20% dintre pacienți înainte de a începe erupția cutanată, apare un enantem de forma unor leziuni peteşiale sau rozacee pe palatul moale, cunoscut ca semnul Forcheimer. Exantemul constă în macule şi papule de culoare roză, care apar initial la fata si se extinde cu rapiditate; erupția facială dispare odata cu aparitia ei pe trunchi. Leziunile se schimbă rapid de la macule la papule , terminându-se cu o discretă descuamație.La copiii mari şi adulți infecția poate fi mai gravă cu afectare articulară şi purpură.

Scanned with OKEN Scanner

Eritemul infecţios sau boala a V-a – agentul etiologic este parvovirusul B.19. Grupul de vârstă cel mai afectat este cel între 5-14 ani. E moderat contagioasa şi majoritatea cazurilor apar primăvara şi iarna. Transmiterea se produce prin mici picături de secreţii respiratorii.Perioada de incubaţie este de 4-14 zile în timpul cărora 20-60% din cei afectaţi au semne prodromale uşoare (subfebrilităţi, stare generala modificata, cefalee) care durează 1-2 zile. Ulterior apare un eritem discret reliefat în regiunea malară, împreună cu o zonă de paliditate perioralã, ceea ce dă copilului aspectul de obraji „palmuiti". Două, trei zile mai târziu apare un exantem maculo-papulos mai accentuat pe fese şi porţiunea extensoare a extremităţilor care se rezolvă în primul rând în centrul său căpătând un aspect reticulat. Dispariţia completă a leziunilor survine după aproximativ 10 zile. Exantemul se poate reactiva la lumina solară, eforturi, căldură, frig sau la fricţiune. Boala este mai severă la adulţi, cu artralgii şi artrite tranzitorii. In majoritatea cazurilor (80%), este vorba de o poliatrită simetrică, moderată, ce afectează mâinile şi genunchii. La pacienţii cu anemie hemolitică s-au descris episoade de anemie aplastică. Infecţia în timpul sarcinii poate provoca apariţia hidropsului fetal ce poate determina moartea fătului.

Roseola infantum -apare cu maximă frecvenţă între 6 si 18 luni de viaţă. Este vorba despre o boală eruptivă febrilă foarte frecventă la copiii sub doi ani, foarte rară la cei sub 6 luni. Izolarea unor particule de herpesvirus 6 la unii copii, în timpul fazei febrile a bolii, a fost motivul pentru care, unii autori au considerat acest virus ca agent etiologic. După o perioadă de incubaţie de 7-15 zile, apare brusc febra înaltă (38.5 – 40,5), care poate ţine 3 zile şi, perioada in care, starea generală se menţine bună. Când dispare febra, apare un eritem format din macule şi papule de culoare roză înconjurate de un halou foarte clar. Leziunile se localizează la nivelul trunchiului,gatului şi în spatele urechilor respectând fata şi porţiunea distală a extermităţilor. Exantemul dispare într-o perioadă cuprinsa între 2 ore şi 2 zile.

Enteroviroze – s-au identificat aproximativ 30 de enterovirusuri (ECHO şi Coxsackie), responsabile de tablouri febrile ce asociază frecvent exanteme, mai ales la copii. Rareori pacienţii acuză tulburări gastro-intestinale şi ale tractului respirator superior. Transmiterea acestor virusuri este fecal-orală, şi afectează grupuri de persoane care trăiesc în mici comunităţi, în special în timpul verii. Exantemul este în mod obisnuit morbiliform, totuşi în unele cazuri poate fi peteşial sau veziculo-pustulos şi nu provoacă prurit.

Exantemul este de intensitate variabilă, erupţia începând cu afectarea trunchiului,cu extindere inconstantă, putând afecta palmele şi plantele. Simptomele generale ale bolii sunt uşoare, cu febră moderată şi adenopatii, care atunci când apar sunt discrete.

Mononucleoza infecţioasă – între 3 şi 25% din pacienţi cu această boală prezintă un exantem morbiliform foarte pronunţat pe trunchi şi regiunea proximală a extremităţilor, care se retrage în câteva zile. În unele cazuri sunt afectate numai palmele şi plantele. Un sfert dintre pacienţi dezvoltă leziuni peteşiale tranzitorii la limita dintre palatul dur şi palatul moale. Un aspect frecvent şi cu semnificaţie diagnostică este apariţia unui exantem roşietic imediat după administrarea de Ampicilină. Această aparentă sensibilizare la ampicilină este temporară, pentru că nu reprezintă o adevărată alergie. Existenţa limfocitozei cu mai puţin de 10% limfocite atipice, un titru crescut de anticorpi

Scanned with OKEN Scanner

heterofili şi anticorpi specifici pentru virusul Epstein Barr, ajută la confirmarea diagnosticului.

Hepatita B – 20-30% dintre pacienţi dezvoltă în prodromul infecţiei un sindrom similiar bolii serului. Apare febra, artralgii şi artrite, dar manifestarea cea mai frecventă este un exantem cu caracter urticarian. Alte afectări cutanate asociate hepatitei B sunt acrodermatita papulară a copilăriei sau sindromul Giantotti-Crosti, poliarterita nodoasă şi crioglobulinemia mixtă esenţială. Probele serologice sunt indispensabile pentru confirmarea diagnosticului.

Sindromul de imunodeficienţă acută. Virusul HIV poate da naştere la numeroase manifestări cutanate.

Unii pacienţi dezvoltă între 3 şi 6 săptămâni după infecţia cu virusul HIV, un tablou acut cu semne şi simptome asemănătoare mononucleozei infecţioase. Pacienţii au în general un sindrom febril acompaniat de sudoraţie, stare generală alterată, manifestări digestive, faringite şi limfadenopatii. 50% dintre pacienţi dezvoltă un rash cutanat maculopapular, care afectează predominent trunchiul, care durează aproximativ 15 zile şi care frecvent asociază leziuni orale.

Infecţii bacteriene.

Scarlatina – este determinată de Streptococul hemolitic de grup A, producător de toxină eritrogenă. În general infecţia se localizează în faringe sau amigdale, în timp ce în unele situaţii poate fi în piele.

După o perioadă de incubaţie de 1-4 zile, subit apare febra (până la 40.5°C), însoţită de dureri în gât, cefalee şi vărsături. Exantemul apare în 12-48 ore de la declanşarea febrei, sub formă de macule eritematoase localizate retroauricular, pe torace şi axile, pentru ca în următoarele 4-6 ore să se extindă pe abdomen şi extremităţi. La palpare leziunile sunt aspre, rugoase, de formă caracteristică, înregistrând o intensitate majoră la plicile axilare şi inghinale, unde apar frecvent leziuni peteşiale cu dispoziţie liniară configurând liniile Pastia-Grozovici. Alt semn orientativ este reprezentat de prezenţa unui halou de paliditate perioralã alături de hiperemia intensă a pometilor obrajilor – masca Filatov. Exantemul dispare în aproximativ o săptămână, urmat la 1-2 zile de o descuamaţie tegumentară furfuracee în special la extremităţi. În jumătate din cazuri apare un enantem ce afectează faringele, palatul şi limba, aceasta din urmă capătă un aspect albicios cu papile rozate la bază şi margini, restul fiind roşie cu papile mărite şi aspect de zmeură – ciclul lingual.

Sindromul de şoc toxic – e produs de endotoxina Stafilococului aureu. A fost descris în 1980, şi 95% din pacienţii afectaţi au fost femei aflate la menstruaţie; s-a demonstrat o relaţie cu uzul de tampoane vaginale cu absorbţie înaltă utilizate în timpul menstruaţiei. Incidenţa sa a diminuat radical după modificarea compoziţiei acestor produse şi conştientizarea de către femei a simptomelor acestui sindrom. Pacientele aveau febră, hipotensiune, vărsături şi diaree. Extremităţile, în porţiunea lor distală, sunt eritematoase şi edematoase, cu peteşii, inclusiv bule subepidermice. În 1-2 săptămâni apare descuamaţia palmelor şi plantelor. Ocazional se observă eritem al mucoaselor uneori cu peteşii. Pot apare complicaţii multisistemice cu o rată a mortalităţii până la 5%.

Scanned with OKEN Scanner

Sifilisul secundar – are manifestări cutanate variate ca apariţie şi intensitate.

Primele care apar sunt leziunile maculare (rozeolele sifilitice), la 3-6 săptămâni după dezvoltarea şancrului. Maculele sunt de culoare roză, cu distribuţie simetrică, care începe la nivelul toracelui şi pot afecta mai multe zone ale pielii, inclusiv palmele şi plantele. Alte manifestări caracteristice sunt leziunile papuloscuamoase care sunt discret supradenivelate, de culoare arămie cu formă discoidă şi inelară, descuamativă cu localizări mai frecvente la palme şi plante. Afectarea palmoplantară printr-un exantem obligă la excluderea unui posibil sifilis.

Ricketssioze – forma cea mai frecventă în mediul nostru este febra butonoasă sau febra mediteraneană, produsă de *Ricketssia connorii* şi transmisă de căpuşa câinelui - *Riphicephalus sanguineus*.

Pacientul dezvoltă febră înaltă, cefalee şi mialgii intense, semnul cel mai caracteristic fiind exantemul maculos care începe la membrele inferioare şi se extinde de la acestea la trunchi, afectând cu mai mică intensitate braţele. Palmele şi tălpile de asemenea pot fi afectate, în timp ce faţa este nepătată sau afectată cu o mai mică intensitate. La capătul a 2 sau 3 zile, elementele maculoase. se transformă în papule. Frecvent, în zona muşcată de căpuşă, se observă o crustă neagră hematica- „pata neagră" -de mare valoare diagnostică.

II. EXANTEME PURPURICE

Infecţii virale

Rujeola atipică –este o formă rară de rujeolă care poate apărea la persoanele expuse la virus şi care au fost vaccinate şi care au fost vaccinate cu virus inactivat, sau la acelea care au primit vaccin cu virus viu înainte de vârsta de 15 luni.

Exantemul începe cu leziuni papuloase şi peteşiale, apărute la nivelul gleznelor, diseminate centripet până la porţiunea cea mai apropiată a membrelor şi trunchiului. Nu apare semnul Koplik. Pacientul are febră înaltă, tuse, infiltrate interstiţiale pulmonare bilaterale şi eozinofilie. Diagnosticul se poate confirma prin evidentierea celulelor gigante multinucleate în biopsie cutanată sau prin observarea seroconversiei între probele luate în faza acută şi în convalescenţă.

Meningococcemia – microorganismul cauzal este *N. meningitidis* şi afectează în majoritatea cazurilor sugari şi copii sub 10 ani. Manifestările cutanate se caracterizează printr-un exantem purpuro-necrotic care apare la aproximativ 50% dintre pacienţi, de regulă în primele 3 zile de boală,peteşii şi echimoze uşor reliefate,localizate la trunchi şi extremităţi.În meningita fulminantă apar mari placarde echimozice împreună cu coagulare intravasculară diseminată. (fig.3)

Sepsisul stafilococic – consecinţa inoculării directe a microorganismului în torentul circulator, cum este cazul la consumatorii de droguri i.v., sau prin contaminare secundară plecând de la un focar primar cum ar fi foliculita profundă sau endocardita.

Copilul prezintă febră, frisoane şi leziuni purpurice localizate, asimetrice şi care frecvent au un centru purulent. Ocazional pot apare noduli subcutanaţi dureroşi localizaţi la trunchi.

Scanned with OKEN Scanner

Sepsisul cu *Pseudomonas aeruginosa* – Invazia sistemică apare la imunodeprimaţi, cu leucemie sau cu fracturi importante, care au fost în tratament cu diverse antibiotice. Ectima gangrenosum este o manifestare cutanată caracteristică şi diagnostică a sepsisului cu pseudomonas. Leziunile cutanate pot fi unice sau multiple şi constau în ulcere indolore înconjurate de o escară necrotică, precedată iniţial de o leziune buloasă hemoragică.

Endocardita bacteriană subacută – majoritatea cazurilor determinate de *Streptococcus viridans* si cel de *Streptoccocus gr.D.* Pacientii pot prezenta febră, frisoane, anemie, suflu cardiac şi o varietate de leziuni cutanate purpurice. Apar peteşii cu diverse localizari, atât pe piele cât şi pe mucoase, mai frecvent în regiunea superioară a trunchiului. Se pot observa de asemenea hemoragii subunghiale, noduli dureroşi în pulpele degetelor de la mână şi la picior (nodul Osler) şi leziunile indolore Janeway pe palme şi plante. Se discută încă asupra faptului că leziunile purpurice s-ar datora microembolizărilor septice sau este vorba de reacţii imune locale.

III. EXANTEME VEZICULO-PUSTULOASE

Infecţii virale.

Herpes simplex – infecţie determinată de *Herpes virus*, serotipul I – asociat predominent cu infecţiile cutaneo-mucoase;

Infecţia primară, cu o perioadă de incubaţie de 6 zile, constă într-o gingivostomatită acută cu leziuni veziculare şi ulcerate afectând buzele şi mucoasa gingivală. Este însoţită de febră, stare generală alterată şi adenopatii dureroase.

Leziunile recurente sunt precedate de parestezii în zona afectată urmată de apariţia de vezicule grupate ce evoluează spre cruste, vindecate în 5-10 zile.

Examenul Tzanck, care demonstrează prezenţa celulelor gigante multinucleate, precum şi serologia sunt utile pentru confirmarea diagnosticului atât în primoinfecţie cât şi în recurente. Administrarea de Acyclovir per os este benefică sistemic în primoinfecţie şi local în recurente.

Varicela şi herpesul zoster – au ca agent etiologic virusul varicelo-zosterian. Varicela apare cu mare frecvenţă la copiii între 2 şi 6 ani. Împreună cu simptomele generale precum: febră, cefalee şi mialgii, apare cu exantem care începe pe trunchi şi se generalizează la faţă şi extremităţi. Leziunile sunt iniţial macule eritematoase, pruriginoase care în 12-24 ore evoluează la papule şi vezicule, pustule şi în final la cruste. Leziunile sunt în diferite stadii de evoluţie, pruriginoase , erupţia având caracter generalizat, universalizat şi pluristadial. (fig.)

Herpesul zoster apare mai frecvent la pacienţi tarati, vârstnici, şi reprezintă o reactivare a virusului varicelo-zosterian care era latent în ganglionii vegetativi, în condiţii de imunodepresie. Contactul direct cu un pacient cu Herpes zoster poate declanşa varicela la o persoană susceptibilă. Erupţia apare sub forma veziculelor grupate pe o bază eritematoasă, pe traiectul unui nerv cu distribuţie metamerică unilaterală. Leziunile evoluează spre pustule şi cruste în 1-3 zile. Complicaţia cea mai frecventă aproape la

Scanned with OKEN Scanner

toţi pacienţii este nevralgia post zosteriană.

Diagnosticul în ambele forme este clinic , serologic şi prin reacţia Tzanck.

Erupţia variceliformă de Kaposi – de asemenea denumită eczema herpetică cu agent etiologic *Herpesvirus hominis*. Erupţia apare când infecţia virală se suprapune la un pacient cu o boală cutanată de bază ca eczema atopică sau boala Darier, dar şi câteva dermatoze cu evoluţie cronică o pot facilita. Clinic se caracterizează prin apariţia bruscă a veziculelor ombilicate pe pielea afectată de dermatoza de bază, împreună cu febră, stare generală alterată şi limfadenodenopatie. Leziunile evoluează în 1-2 săptămâni în pustule şi apoi cruste, putându-se extinde şi la pielea normală. Pot apare complicaţii ca diseminare la organele interne, infecţie bacteriană secundară cu alterări ale balanţei electroliţilor, mortalitatea de până la 10% dintre cei afectaţi. (fig.5)

Boala picior-mână-gură – este determinată de virusul *Coxsakie*, şi afectează predominant sugarii şi copiii până la 10 ani şi se transmite prin contact direct fecal-oral sau pe cale aeriană. După o perioadă de incubaţie de 3-5 zile, urmează o zi de prodrom, cu febră şi dureri abdominale, urmate de exantem şi enantem, acesta din urmă fiind constituit de leziuni localizate în porţiunea anterioară a orofaringelui în forme de vezicule şi leziuni dureroase înconjurat de un halou eritematos. Exantemul este format din vezicule pe o bază eritematoasă la mâini, picioare şi cu o frecvenţă scăzută la glezne şi rotulă.

Infecţii bacteriene

Sindromul stafilococic al pielii opărite - determinat de exotoxina exfoliativă produsă de *Stafiloccocus aureus* de gr. II, fagotipul 71.

Boala apare cu frecvenţă mare la copii sub 5 ani, cu un vârf al incidenţei în primele 3 luni de viaţă. De asemenea poate fi observată şi la copiii de alte vârste şi la adulţii cu insuficienţă renală sau alterări imunologice.

Iniţial este o infecţie localizată (conjunctiva, ureche medie, nazofaringe etc.), de unde se produce eliberarea exotoxinei . După o perioadă prodromică cu febră şi stare generală modificată în 1-2 zile apare o erupţie eritematoasă însoţită de durere la nivel cutanat. În această fază avem în mod frecvent semnul Nikolski pozitiv. În 24-48 de ore erupţia progresează, la clivarea spontană a epidermei, cu formarea de ampule mari în axile şi în jurul orificiilor corporale, extinzându-se apoi la restul organismului, respectând mucoasele. Posterior se produce desprinderea epidermei cu uscarea rapidă a leziunilor care se vindecă în 5-6 zile. Culturile sterile la nivelul ampulelor arată ca infecţia iniţială este la distanţă. Biopsia cutanată arată un plan de necroză ridicat al epidermului.

Scanned with OKEN Scanner

toţi pacienţii este nevralgia post zosteriană.

Diagnosticul în ambele forme este clinic , serologic şi prin reacţia Tzanck.

Erupţia variceliformă de Kaposi – de asemenea denumită eczema herpetică cu agent etiologic *Herpesvirus hominis*. Erupţia apare când infecţia virală se suprapune la un pacient cu o boală cutanată de bază ca eczema atopică sau boala Darier, dar şi câteva dermatoze cu evoluţie cronică o pot facilita. Clinic se caracterizează prin apariţia bruscă a veziculelor ombilicate pe pielea afectată de dermatoza de bază, împreună cu febră, stare generală alterată şi limfadenodenopatie. Leziunile evoluează în 1-2 săptămâni în pustule şi apoi cruste, putându-se extinde şi la pielea normală. Pot apare complicaţii ca diseminare la organele interne, infecţie bacteriană secundară cu alterări ale balanţei electroliţilor, mortalitatea de până la 10% dintre cei afectaţi. (fig.5)

Boala picior-mână-gură – este determinată de virusul *Coxsakie*, şi afectează predominant sugarii şi copiii până la 10 ani şi se transmite prin contact direct fecal-oral sau pe cale aeriană. După o perioadă de incubaţie de 3-5 zile, urmează o zi de prodrom, cu febră şi dureri abdominale, urmate de exantem şi enantem, acesta din urmă fiind constituit de leziuni localizate în porţiunea anterioară a orofaringelui în forme de vezicule şi leziuni dureroase înconjurat de un halou eritematos. Exantemul este format din vezicule pe o bază eritematoasă la mâini, picioare şi cu o frecvenţă scăzută la glezne şi rotulă.

Infecţii bacteriene

Sindromul stafilococic al pielii opărite - determinat de exotoxina exfoliativă produsă de *Stafiloccocus aureus* de gr. II, fagotipul 71.

Boala apare cu frecvenţă mare la copii sub 5 ani, cu un vârf al incidenţei în primele 3 luni de viaţă. De asemenea poate fi observată şi la copiii de alte vârste şi la adulţii cu insuficienţă renală sau alterări imunologice.

Iniţial este o infecţie localizată (conjunctiva, ureche medie, nazofaringe etc.), de unde se produce eliberarea exotoxinei . După o perioadă prodromică cu febră şi stare generală modificată în 1-2 zile apare o erupţie eritematoasă însoţită de durere la nivel cutanat. În această fază avem în mod frecvent semnul Nikolski pozitiv. În 24-48 de ore erupţia progresează, la clivarea spontană a epidermei, cu formarea de ampule mari în axile şi în jurul orificiilor corporale, extinzându-se apoi la restul organismului, respectând mucoasele. Posterior se produce desprinderea epidermei cu uscarea rapidă a leziunilor care se vindecă în 5-6 zile. Culturile sterile la nivelul ampulelor arată ca infecţia initială este la distanţă. Biopsia cutanată arată un plan de necroză ridicat al epidermului.

Scanned with OKEN Scanner

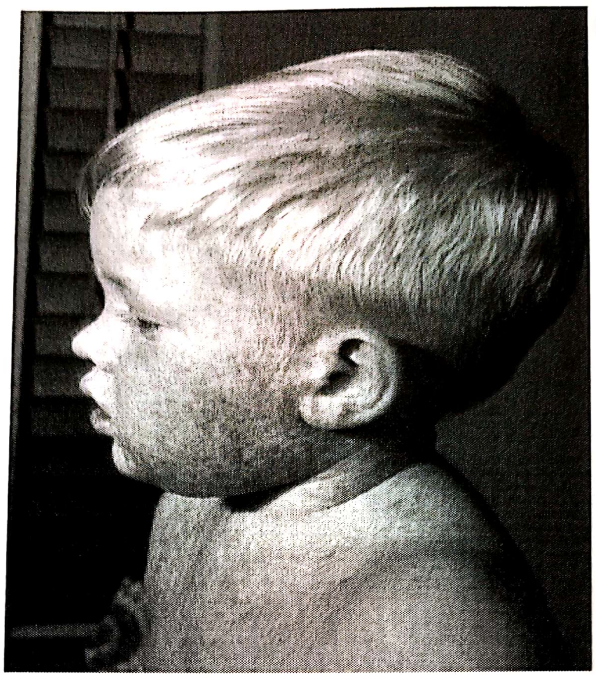

Fig. 1. Rujeola

Fig. 2. Varicela

Scanned with OKEN Scanner

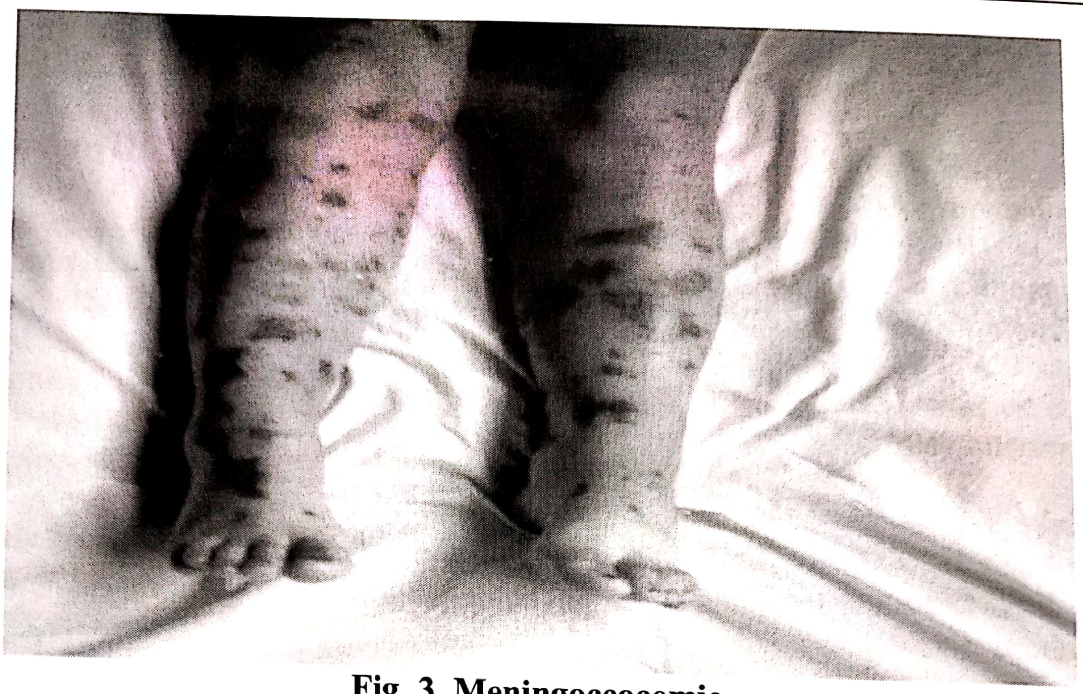

Fig. 3. Meningoccocemie

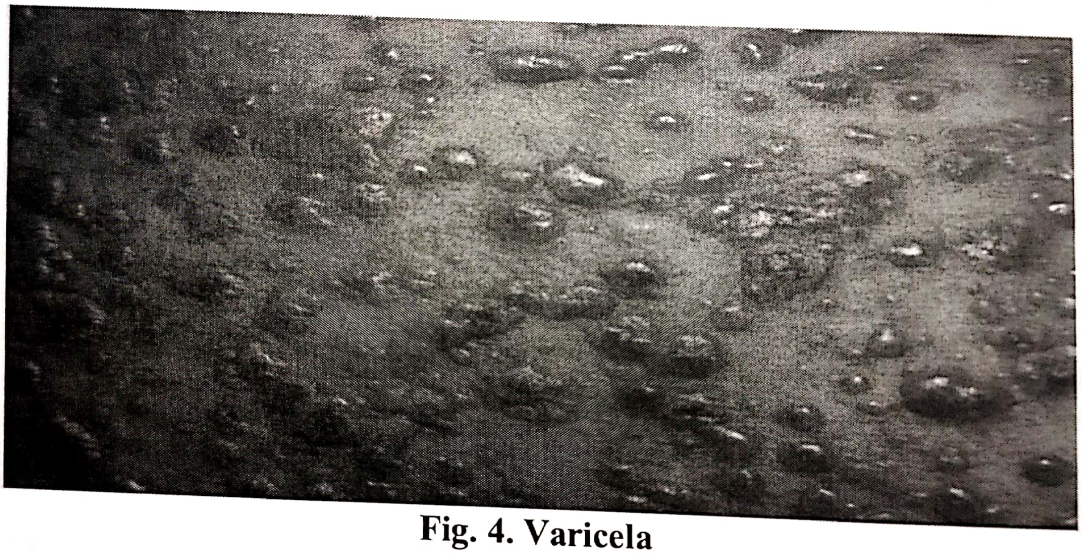

Fig. 4. Varicela

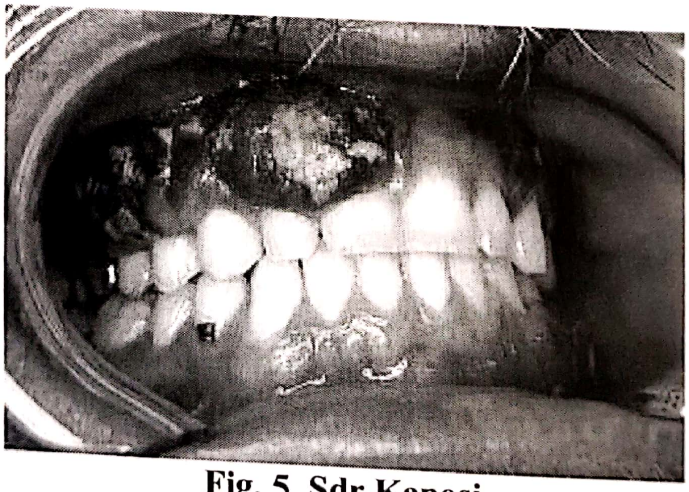

Fig. 5. Sdr.Kaposi

Scanned with OKEN Scanner

PARTICULARITĂȚI ALE AFECTĂRII CUTANEO-MUCOASE ÎN PATOLOGIA DIGESTIVĂ PEDIATRICĂ

Marin Burlea, Gabriela Ciubotariu, Gabriela Păduraru, Ancuța Ignat, Ana Maria Ciubara

Manifestări cutanate în boala celiacă

Boala celiacă se defineşte clasic ca o enteropatie cronică produsă de intoleranța la gluten. Este caracterizată printr-un sindrom de malabsorbție asociat cu atrofie vilozitară, răspuns clinic si morfologic la excluderea glutenului din alimentație şi reapariția semnelor clinice şi/sau numai histologice în cursul reintroducerii glutenului in alimentație.

Tendinta actuală este de a substitui acest concept cu cel de enteropatie sensibilă la gluten, apărut la un subiect predispus genetic. Poate fi deasemenea tradusă printr-o varietate de anomalii histologice, de la o discretă hiperlimfocitoză intraepitelială până la atrofie vilozitară totală.

Conceptul de boala celiacă a fost descris pentru prima dată de către Aretaeus din Cappadocia, în a doua jumatăte a secolului al doilea, introducând totodată în literatură termenul de steatoree.

Incidența medie a bolii celiace în 22 de țări europene este de 1/1000 de nounăscuți vii, se observă o predispoziție la fete (57%). Comparativ cu Europa, incidența bolii celiace in S.U.A. este scazută.

Simptomele clinice depind de varsta de debut a bolii şi afectarea intestinala. Deşi imaginea clasică este cea a unui copil blond, palid, trist, apatic, cu retard în dezvoltarea psihomotorie, hipotrofie staturo-ponderală, membre subțiri, atrofia feselor, dispariția panicului adipos şi abdomen proeminent este binecunoscută, se descriu şi semne extradigestive precum defect al smalțului dentar, pubertate întarziată, anemie carențiala, deficit de vitamina K, alopecie şi chiar sterilitate.

Dermatita herpetiformă (fig.1) în cadrul bolii celiace este destul de des intalnită în populația pediatrică. Studii recente arată că pacienții cu dermatită herpetiformă pot prezenta anticorpi anti- transglutaminază de tip Ig A.

Manifestări cutanate în alergiile alimentare

Alergia alimentară reprezintă un raspuns atipic al sistemului imun de la nivelul mucoasei gastro-intestinale apărut în urma interacțiunii acestuia cu antigenele ingerate. Termenul de alergie alimentară sumarizeaza toate reacțiile adverse la alimente, declanşate de mecanismul imunologic. Mai mult de 170 de proteine alimentare au fost descrise ca alergeni, fiind clasificate, deşi doar o mică parte din ele, precum nuci, legume, oua, lapte, fructe de mare sunt responsabile pentru aproximativ 90% din alergiile alimentare.

Mucoasa orală şi cea intestinală sunt în mod constant în contact cu diverşi antigeni din diferite surse, precum cele din proteinele alimentare şi în condiții normale se dez-

Scanned with OKEN Scanner

voltă toleranţa. Celulele dendritice prelucrează în mod continuu molecule de antigen şi le prezintă celulelor T naïve, localizate în nodurile limfoide secundare asociate cu intestinul, în special plăcile Peyer şi nodurile limfatice mezenterice, având un rol esenţial in toleranţă şi imunitatea activă în funcţie de gradul de maturare si micromediul citokinelor în care are loc procesul.

Reacţiile mediate de Ig E sunt caracterizate de un debut precoce al simptomelor, în mod normal in decurs de 2 ore dupa ingestia de alimente şi include simptome cu diferite grade de intensitate, cum ar fi uşoară, moderată (urticarie), sau severă (tulburări gastro-intestinale sau anafilaxie). Simpomele cu un grad uşor de severitate se caracterizează prin prurit, edem vascular al buzelor, limbii, palatului şi faringelui dar pot fi insoţite şi de o senzaţie de constricţie la nivelul gâtului, urticarie, cu sau fără angioedem. De obicei este tranzitorie şi evoluează rapid sub formă de pustule prurigi-noase în diferite locuri ale corpului. Anafilaxia, reacţia cea mai severă prezintă simptome ale diverselor organe şi sisteme, precum dispnee, vărsături, dureri abdominale, diaree şi chiar hipotensiune, care poate provoca moartea.

În 2011, în S.U.A. a fost raportată la aproximativ 5,9 milioane de copii sub varsta de 18 ani o forma de alergie alimentară. Mai multe statistici recente dezvăluie faptul că 8% din copiii din Statele Unite ale Americii suferă de alergii alimentare. Dintre aceştia, aproximativ 30% prezintă alergii alimentare multiple, iar 38,7% au un istoric în alergii alimentare severe.

Între 2006 şi 2008 au fost recrutaţi 1140 copii ca parte a unui proiect intitulat EUROVall, susţinut în 9 ţări europene. Cercetătorii au ales 41 de copii (născuti între ianuarie 2006 şi octombrie 2007), diagnosticaţi cu alergie alimentară şi 2 participanţi pilot (de control, de aceeasi vârsta celor indexaţi în studiu). Aceştia au concluzionat faptul că vârsta medie de detectare a unei alergii alimentare este de 56 de săptămâni, cea mai comună alergie fiind cea la ouă de găină (22 de copii), şi 12 sugari fiind alergici la mai mult de un aliment. Cel mai comun simptom a fost eczema, identificat de medici la 12 pacienti, urmat de vărsături.

Un alt studiu recent demonstreaza importanţa alimentaţiei naturale a sugarilor după recomandarile OMS, până la 6 luni exclusiv la sân, iar concomitent cu introducerea diversificării se indică continuarea alăptării până la vârsta de 2 ani.

Cercetătorii au ajuns la concluzia că menţinerea alimentaţiei naturale şi după vârsta de 6 luni scade semnificativ riscul sugarului de a avea alergie alimentară.

Manifestări cutanate în intoleranţa la proteina laptelui de vacă (IPLV)

IPLV se defineste ca şi orice reacţie adversă mediată prin mecanisme imunologice la proteina laptelui de vacă. Poate fi produsă prin mecanisme Ig E mediate (urticaria şi angioedemul) şi mecanisme non Ig E mediate (dermatita herpetiformă, dermatita de contact).

Prevalenţa alergiei alimentare la copil este de 5-8 % în primele 3 luni de viaţă, iar IPLV dupa un studiu prospectiv scandinav este apreciată la 2%.

Spectrul clinic al alergiei la proteina laptelui de vacă variază de la forme uşoare până la forme severe afectând pielea (eczema, angioedemul, edem al feţei), tractul gastro-intestinal (prurit, colici abdominale, vărsături, constipaţie), tractul respirator (tuse, stridor, wheezing), sistemul cardiovascular (şoc anafilactic).

SPT (skin prick test) este o metoda rapidă de screening a pacienţilor cu sensibilitate la alimente specifice.

Scanned with OKEN Scanner

Test pozitiv: placă urticariană ≥ 3 mm

Test puternic pozitiv: diametrul placii urticariene > 8-10 mm

În general, SPT negativ este extreme de util pentru excluderea alergiilor alimentare mediate de Ig E.

Cu privire la tratamentul dietetic al IPLV, atât ESPHGAN cât şi EAP recomandă excluderea completă din alimentaţie a antigenului cauzal. Pentru copiii cu intoleranţă la proteinele laptelui de vacă se recomandă formule de lapte hidrolizate total, iar pentru cei cu intoleranţă la formulele hidrolizate, se prefera cele pe baza de amino-acizi. Nu se recomandă lapte de capră sau oaie. Pentru copiii cu sensibilitate crescută la alimentaţia naturală se recomandă excluderea din dieta mamei a antigenului relevant.

Manifestări cutanate în infecţia cu Helicobacter Pylori

În ţările dezvoltate prevalenţa infecţiei cu Helicobacter Pylori este de 5-15%, iar în ţările în curs de dezvoltare ajunge până la 70%. Helicobacter Pylori este principala cauză de inflamaţie cronică a stomacului, bacteria produce sinteză de citokine, mai ales IL-1β. Studiile demonstrează faptul că aceste citokine sunt factori patogenetici în diverse afecţiuni, printre care şi alergiile alimentare.

Manifestările extradigestive (cutanate, respiratorii, neurologice, cardiovasculare) întalnite în cazurile diagnosticate cu gastrite cu H. Pylori sugerează faptul că infecţia are un rasunet nu doar la nivel local ci şi sistemic.

Cercetări noi aduc argumente cu privire la faptul ca Helicobacter Pylori este un factor de risc în alergia alimentară la copil prin: inflamaţia mucoasei gastrice prin care se realizează o creştere a permeabilităţii pentru alergenii alimentari, prevalenţă înaltă a tulpinilor cag A pozitive, inducerea de către bacterie a unor substanţe proinflamatorii, creşterea titrului IgE la bolnavii infectaţi cu H.P. cag A pozitive.

Manifestări cutanate în acrodermatita enteropatică

Descrisă pentru prima dată de către Danbolt şi Closs în anul 1942, acrodermatita enteropatică (fig.3) este o afecţiune autozomal-recesivă, care perturbă absorbţia de zinc din organism. Este asociată cu mutaţia genei SLC39A4 la nivelul cromozomului 8q24. 3, fiind responsabilă de codificarea proteinei care transporta zinc, denumita ZIP 4. Manifestări ale acestei afecţiuni apar in primele luni de viaţa, când se stopează alimentaţia naturală a sugarului.

Se prezintă sub diverse forme : vezicule, bule sau pustule. Leziunile se localizează cel mai adesea în jurul cavităţii orale sau a anusului, dar manifestări ale acrodermatitei se regăsesc şi la nivelul membrelor inferioare şi superioare dar şi a scalpului. Se descrie în cadrul aceleiaşi afecţiuni inflamaţia supurativă a unghiei, cunoscută sub numele de paronichie. Leziunile cutanate se pot suprainfecta (Staphylococcus aureus, Candida albicans) şi sunt insoţite de manifestări digestive, precum diareea.

În lipsa unui tratament adecvat, boala este fatală. Tratamentul include suplimentarea dietei cu zinc pe tot parcursul vietii.

Scanned with OKEN Scanner

Fig. 1 (sursa internet)

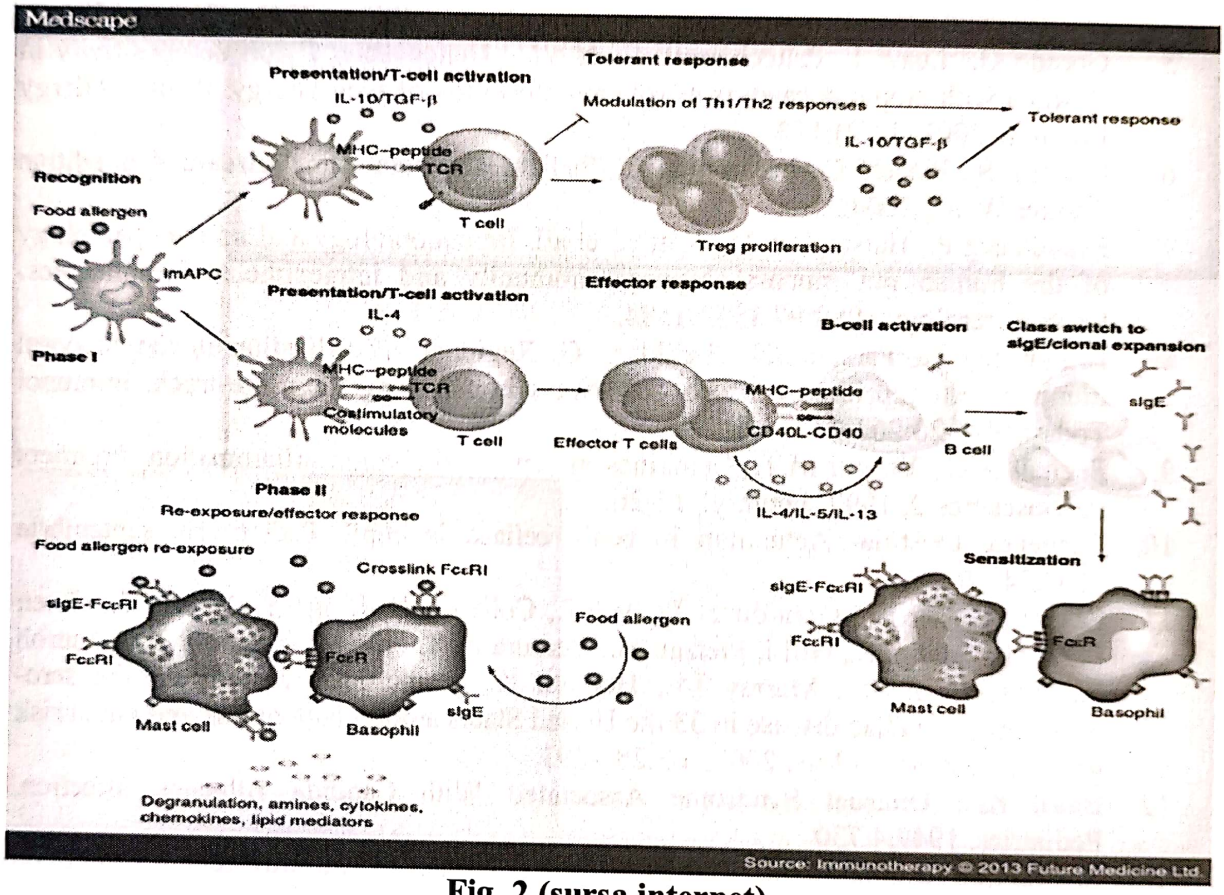

Fig. 2 (sursa internet)

Fig. 3 (sursa internet)

Imagini (fig. 1, 2, 3) – sursa : internet / MEDSCAPE

Scanned with OKEN Scanner

Referințe :

1. Michalczyk, A; Varigos, G; Catto-Smith, A; Blomeley, Rc; Ackland, Ml (August 2003). "Analysis of zinc transporter, hZnT4 (Slc30A4), gene expression in a mammary gland disorder leading to reduced zinc secretion into milk". Human Genetics 113 (3): 202–10. doi:10.1007/s00439-003-0952-2. PMID 12743795.
2. Wang, K; Pugh, Ew; Griffen, S; Doheny, Kf; Mostafa, Wz; Al-Aboosi, Mm; El-Shanti, H; Gitschier, J (April 2001). "Homozygosity mapping places the acrodermatitis enteropathica gene on chromosomal region 8q24.3". American Journal of Human Genetics 68 (4): 1055–60. doi:10.1086/319514. PMC 1275625. PMID 11254458.
3. Baird KH. Unusual Syndrome Associated With Candida Albicans Infection.
4. Bartuzi Z., Korekiewicz J., Romanski B. - Correlation between Helicobacter Pylori infection and food allergy in chronic gastritis. Med Sci Monit 2000:6(3):530-538
5. Gorado G., Luzzi I., Pahcchiarotti C. et all – Helicobacter Pylori seropositivity in children with atopic dermatitis as role manifestation of food allergy. Pediatr Allergy Immunol 2001; 12(2):112.
6. Czinn J. S., Fiocchi C., Inflammation , Pediatric gastrointestinal disease, 4-th edition Walker W. a. , 2004:35
7. Brandtzaeg P., Halstensen TS, Kett K, et all. Immunobiology and immunopathology of the human gut mucosa: humoral immunity and intraepithelial lymphocytes. Gastroenterology 1989;97:1562-1584.
8. Brandtzaeg P., Farstad IN, Haraldsen G. Regional specialization in the mucosal immune system:primed cells do not always home along the same track. Immunol Today 1999;20:267-277
9. Feghali A.C., Wright M.T., Cytokines in acute and chronic inflammation, Frontiers in Bioscience 2, 1997, January1:12-26.
10. Becheanu Cristina- Actualitati in boala celiaca la copil. Pediatru.ro, septembrie 2005,24-26
11. Fasano A., Berti I., Gerarduzzi T., Not T., Colletti RB, Drago S., Elitsur Y., Green PHR, Guandalini S., Hill I, Pietzak M., Ventura A, Thorpe M., Kryszak D., Fornaroli F., Wasserman SS., Murray JA., Horvath K., A multicenter study on the sero-prevalence of celiac disease in 33 the United States among both at risk and not at risk groups. Arch Intern Med 2003;163:286-293.
12. Baird KH. Unusual Syndrome Associated With Candida Albicans Infection. Pediatrics. 1949;4:730
13. S. Brantlee Broome-Stone- The Psychosocial Impact of Life-threatening Childhood Food Allergies, Pediatr Nurs. 2012;38(6):327-330.
14. Sudo K, Taniuchi S1, Takahashi M, Soejima K, Hatano Y, Nakano K, Shimo T, Koshino H, Kaneko K. - Home-based oral immunotherapy (OIT) with an intermittent loading protocol in children unlikely to outgrow egg allergy.
15. Hernandez-Trujillo V1, Simons FE2. - Prospective Evaluation of an Anaphylaxis Education Mini-Handout: The AAAAI Anaphylaxis Wallet Card.
16. Imai T1, Yanagida N2, Ogata M3, Komata T2, Tomikawa M2, Ebisawa M4. - The Skin Prick Test is Not Useful in the Diagnosis of the Immediate Type Food Allergy Tolerance Acquisition
17. Mathur AN1, Mathes EF. - Urticaria mimickers in children.
18. Gabriela Ciubotariu – lucrare de doctorat 2011 - ENTEROCOLOPATII CRONICE SPECIFICE ÎN PEDIATRIE
19. Mailhol C1, Giordano-Labadie F1, Lauwers-Cances V2, Ammoury A1, Paul C1, Rance F3. - Point prevalence and risk factors for food allergy in a cohort of 386 children with atopic dermatitis attending a multidisciplinary dermatology/paediatric

Scanned with OKEN Scanner

EPIDERMOLIZA BULOASĂ – DE LA DIAGNOSTIC LA PROGNOSTIC

Maria Stamatin, Gabriela I. Zonda

Epidermoliza buloasă cuprinde un grup de afecţiuni genetice rare caracterizate prin anomalii ale desmozomilor ce induc formarea de bule spontan sau în urma unor traumatisme minore. Spectrul clinic variază de la leziuni cutanate localizate la afecţiune dizabilitantă, cu potenţial letal şi implicare extracutanată semnificativă. diagnosticul iniţial se bazează încă în mare parte pe examenul clinic, istoricul familial pozitiv şi stabilirea nivelului de formare a bulelor prin imunofluorescenţă sau microscopie, fiind confirmat ulterior prin analiza genetică. O atenţie deosebită trebuie acordată stabilirii afectării altor organe pentru a putea evalua corect potenţialele complicaţii. Managementul nou-născuţilor cu EB presupune prevenirea formării de bule noi prin evitarea traumatismelor, îngrijirea adecvată a leziunilor şi prevenirea infecţiilor, menţinerea unei nutriţii adecvate, evaluarea complicaţiilor extracutanate şi sprijin psihologic, întrucât această afecţiune are impact fizic, emoţional şi economic major . De asemenea, testarea prenatală şi sfatul genetic reprezintă parte integrantă a managementului pacienţilor cu EB şi a familiilor cu risc.

Introducere

Epidermoliza buloasă (EB) cuprinde un grup de afecţiuni genetice rare caracterizate prin anomalii ale desmozomilor ce induc formarea de bule spontan sau în urma unor traumatisme minore. Prevalenţa estimată în Statele Unite, conform Registrului Naţional de EB, este de aproximativ 8 la 1 milion, cu o incidenţă de 19 cazuri la 1 milion de nounăscuţi vii (Fine, 2010); în Norvegia a fost raportată o incidenţă de 54 la 1 milion de nounăscuţi vii, în Japonia de 7,8 cazuri la 1 milion, iar în Croaţia, 9,6 cazuri la 1 milion de naşteri (Fine şi colab., 1999). Datele din registrul Australian de EB estimează o prevalenţă de 10 cazuri la 1 milion (Kho şi colab., 2010), în timp ce în Marea Britanie prevalenţa variază de la 15 la 32 de cazuri per milion (McKenna şi colab., 1992; Horn şi colab., 1997; Browne şi colab., 2011). Afecţiunea are transmitere monogenică autosomal dominantă sau recesivă, implicând mutatii ale genelor ce codifica keratina 5 si 14, laminina 5, colagenul de tip VII şi XVII şi integrina α6β4, molecule esenţiale implicate în adeziunea derm-epiderm. Până în prezent au fost descrise 30 de subtipuri divizate în 4 forme majore: EB simplex (clivaj intraepidermic, la nivelul keratinocitelor bazale), EB joncţională (clivaj la nivelul laminei lucida), EB distrofică (clivaj imediat sub lamina densa) şi sindromul Kindler (formă mixtă, cu multiple planuri de clivaj).

EB cuprinde mai multe fenotipuri diferite din punct de vedere clinic, toate având ca şi caracteristică majoră formarea de bule . Până în prezent au fost descoperite peste 1000 de mutaţii diferite implicând 14 gene structurale care determină fenotipul clinic de EB. Mutaţiile au drept consecinţă absenţa sau nivele semnificativ reduse ale unor

Scanned with OKEN Scanner

proteine implicate în adeziunea epiderm-derm, rezultatul fiind forfecarea tegumentului sau formarea de bule cu planuri de clivaj uniforme. În general proteina afectată şi gradul de afectare (anormală, uşor redusă sau absentă) determină severitatea bolii, absenţa completă a proteinei generând un fenotip mai sever, cu implicarea ţesuturilor extracutanate (Gonzalez, 2013).

Prima clasificare internaţională a fost propusă în 1991, fiind revizuită ulterior pentru a include nu doar caracteristicile fenotipice ale bolii, ci şi cauzele subiacente defectului molecular, având în vedere faptul că progresele recente în biologie moleculară au demonstrat că severitatea acestor afecţiuni variază atât între subtipuri, cât şi în cadrul aceluiaşi subgrup, depinzând în mare parte de modul în care mutaţia afectează stabilitatea structurală a keratinocitelor şi nivelul de protecţie împotriva traumatismelor mecanice externe (Sawamura şi colab., 2003).

În 2008 EB a fost reclasificată în 4 tipuri majore în funcţie de nivelul la care este localizată proteina structurală anormală şi planul ultrastructural de clivaj corespunzător (tabelul 1). În tipul epidermolitic, sau EB simplex (EBS), clivajul şi formarea bulelor se produc intraepidermic. Acest grup a fost ulterior subdivizat în bazilar (clivaj în stratul bazal al keratinocitelor) şi suprabazilar (clivaj în keratinocite, deasupra membranei bazale). În tipul joncţional sau „lucidolotic", numită EB joncţională (EBJ), formarea bulelor are loc în lamina lucida, regiunea care conţine filamentele ce conectează keratinocitele bazale la lamina densa. În tipul dermolitic sau distrofic (EBD), bulele se formează în derm (sub lamina densa). Tipurile joncţional şi dermolitic sunt subdivizate în forme minore şi majore. Tipul mixt, numit sindrom Kindler, prezintă planuri multiple de clivaj (Gonzalez, 2013).

Tabelul 1. Formele majore de EB cu nivelele de clivaj, proteinele afectate, subtipurile majore şi minore şi modul de transmitere (Fine şi coloab., 2008)

Tipul EB	**EB simplex (epidermolitică)**	**EB joncţională (lucidolitică)**	**EB distrofică (dermolitică)**	**Tipul mixt**
Nivelul de clivaj	Epiderm	Lamina lucida	Derm	Multiple
Proteina afectată	Keratinele 5 şi 14, plectina, distonina, plakofilina-1, desmoplakina	Laminina-332, colagen XVII, integrina α6β4, integrina	Colagen VII	Kindlina-1
Subtipuri majore	**Bazilar**	**EBJ, Herlitz**	**EBDR**	**Sdr. Kindler**
	EBS-localizată	**EBJ, alte forme**	EBDR severă generalizată	
	EBS-generalizată	EBJ non-Herlitz generalizată	EBDR generalizată, alte forme	
	EBS-Dowling-Meara	EBJ non-Herlitz localizată	EBDR pruriginoasă^{R}	
	EBS cu distrofie musculară (DM)	EBJ cu atrezie pilorică	EBDR a nounăscutului^{R}	
	EBS cu atrezie pilorică (AP)^{R}	EBJ cu debut tardiv^{R}	EBDR centripetalis^{R}	
	EBS cu pigmentare	EBJ-sdr. laringo-	**EBDD**	

Scanned with OKEN Scanner

	pestriță[R]	onico-cutanat (LOC)[R]		
	Suprabazilar	EBJ inversa[R]	EBDD generalizată	
	EBS superficială[R]		EBDD pruriginoasă[R]	
	EBS cu deficit de plakofilină[R]		EBDD a nou-născutului[R]	
	EBS acantolitică letală[R]		EBDD pretibială[R]	
			EBDD acrală[R]	
			EBDD unghială[R]	
Transmitere	Majoritatea AD, exceptând tipurile suprabazilar și EBS cu DM și EBS cu AP	AR	EBDR – AR EBDD – AD	AR

Abrevieri: EBS, EB simplex; EBJ, EB joncțională; EBDR, EB distrofică recesivă; EBDD, EB distrofică dominant; AD, autosomal dominant; AR, autosomal recesiv
[R] subtipuri rare (Fine și colab., 2008)

Diagnostic în perioada neonatală

Nou- născutul cu EB poate prezenta leziuni buloase localizate sau extinse de la naștere sau în primele zile de viață (Fig. 1 și 2). Examenul clinic este insuficient pentru a determina subtipul de boală, însă diagnosticul de EB trebuie luat în considerare la evaluarea oricărui nou-născut ce prezintă vezicule și/sau eroziuni.

Diagnosticul diferențial în cazul nou-născuților ce prezintă vezicule este vast și include traumatisme obstetricale, infecții precum herpes simplex, impetigo bulos, sindromul pielii opărite, candidoza sau varicela; afecțiuni buloase autoimune materne precum pemfigoidul bulos, pemfigoidul gestațional sau pmefigusul vulgar; apalzia cutis buloasă congenitală, mastocitoza buloasă sau boli genetice incluzând incontinentia pigmentii, displazia ectodermală, hiperkeratoza epidermolitică (eritrodermia ichtioziformă buloasă congenitală), pachionichia congenitală, dermatita erozivă congenitală și toate subtipurile de epidermoliză buloasă (Gonzalez, 2013).

Evaluarea nou-născuților cu EB începe cu obținerea unui istoric familial detaliat care să includă eventuale antecedente de afecțiuni buloase moștenite și anamneza obstetricală maternă, urmat de un examen fizic complet și prelevarea de culturi bacteriene, virale și fungice pentru excluderea etiologiilor infecțioase (Nischler și colab., 2009).

Confirmarea diagnosticului (tabelul 2) necesită efectuarea unei biopsii cutanate pentru evaluare histologică și ultrastructurală prelevată de pe marginea unei vezicule proaspete, astfel încât proba de țesut să cuprindă ½ țesut indemn și ½ veziculă. Maparea antigenică prin imunofluorescență reprezintă testul diagnostic de elecție pentru determinarea subtipului de EB, însă rezultatul trebuie coroborat cu anamneza familială. Subtipul de EB trebuie obligatoriu determinat având în vedere implicațiile privind prognosticul pe termen lung, incluzând riscul de manifestări extracutanate și moarte prematură. În cazurile în care biopsia inițială nu poate contura diagnosticul se impune

Scanned with OKEN Scanner

efectuarea unei a doua sau a treia biopsii pentru repetarea imunofluorescenței și examinarea prin microscopie electronică. Avantajul microscopiei electronice este acela că permite vizualizarea directă, oferind informații morfologice privind structurile importante de la nivelul joncțiunii derm-epiderm. Pe de altă parte, aceasta presupune aparatură costisitoare și personal specializat pentru procesarea specimenelor și interpretarea imaginilor, disponibile doar în câteva laboratoare din lume. Punând în balanță avantajele și dezavantajele, microscopia electronică nu este o metodă practică pentru diagnosticul de rutină, menținându-și însă importanța pentru cercetare și pentru stabilirea subtipului de EB acolo unde maparea prin imunofluorescență a eșuat. Testarea genetică stabilește diagnosticul definitiv al subtipului de EB și modul de transmitere, identificând locul și tipul mutației determinante, însă în prezent costul ridicat al analizei și numărul redus al centrelor în care poate fi efectuată nu o recomandă ca metodă de elecție pentru diagnostic (Gonzalez, 2013).

Tabelul 2. Tehnici de diagnostic în EB (modificat după Bauer și colab., 2002)

	Tehnica
1. Diagnostic de EB	(a) Histopatologie
	(b) Imunofluorescență directă
2. Subtipul de EB – nivelul de clivaj	(a) Mapare antigenică sau
	(b) Microscopie electronică
3. Identificarea proteinei afectate	Colorare prin imunofluorescență a proteinelor/antigenelor suspectate
4. Analiza genetică	
(a) Pacient	Confirmarea diagnosticului
(b) Părinți	Sfat genetic

Diagnostic prenatal și preimplantare

Pentru familiile cu EB sau cele cu risc de a avea un copil afectat, sfatul genetic presupune în prezent diagnostic prenatal și, mai recent, diagnostic preimplantare. La începutul anilor 1990 diagnosticul prenatal consta în examinarea prin microscopie electronică sau imunofluorescență a probei de biopsie cutanată prelevată de la făt după săptămâna 17 de gestație (Holbrook și colab., 1993). Mai recent diagnosticul prenatal de EB pentru sarcinile cu risc a fost realizat cu succes folosind ADN izolat prin biopsie de vilozități coriale prelevată la 10-12 săptămâni sau lichid amniotic recoltat la 12-15 săptămâni (McGrath și colab., 1996; Fassihi și colab., 2006), iar în prezent se investighează posibilitatea analizării ADN-ului din celule fetale izolate din circulația maternă, începând cu săptămâna a 4-a de sarcină (Gonzalez, 2013). Deși izolarea lor este foarte dificilă datorită densității reduse, implementarea cu succes a acestei tehnici ar face posibil diagnosticul prenatal de EB dintr-o probă de sânge matern începând cu săptămâna 6-7 de sarcină (Uitto și colab., 2003).

Diagnosticul genetic preimplantare este o opțiune mai nouă pentru familiile cu risc ridicat de EB, eliminând nevoia de a recurge la întreruperea terapeutică a unei sarcini aflate în evoluție. Metoda utilizează fertilizarea în vitro și implică testarea ADN-ului extras din embrion înainte de implantare pentru mutații ale genelor candidate. Dacă testarea relevă un genotip normal sau purtător, embrionul poate fi implantat

Scanned with OKEN Scanner

(Ozge şi colab., 2012). În prezent rata de obţinere a unei sarcini prin această metodă este de 25% pentru fiecare embrion transferat. Fiind o procedură înalt specializată, aceasta este deocamdată posibilă doar în puţine centre, însă se preconizează că progresele tehnologice îi vor spori disponibilitatea şi accesibilitatea. O cerinţă esenţială pentru analiza mutaţiilor preimplantare este identificarea genei candidate la membrii afectaţi ai familiei, ceea ce presupune o anamneză completă, informaţii detaliate privind fenotipul clinic şi cunoaşterea nivelului de clivaj sau a proteinei afectate determinate prin mapare antigenică prin imunofluorescenţă (Gonzalez, 2013).

Managementul nou-născutului cu epidermoliză buloasă

Opţiunile terapeutice aflate în prezent în curs de dezvoltare sunt reprezentate de terapia genică (Igoucheva şi colab., 2008), substituţia proteică (Siprashvilli şi colab., 2012) şi transplantul de măduvă osoasă (Wagner şi colab., 2010), însă până în prezent nu există tratament curativ sigur şi eficient disponibil pentru EB (Gonzalez, 2013).

Managementul nou-născuţilor cu EB are în prezent următoarele principii de bază:

- prevenirea formării de bule noi prin evitarea traumatismelor,
- îngrijirea adecvată a leziunilor şi prevenirea infecţiilor,
- menţinerea unei nutriţii adecvate,
- evaluarea complicaţiilor extracutanate
- sprijin psihologic, întrucât această afecţiune are impact fizic, emoţional şi economic major.

În perioada neonatală prevenirea apariţiei de noi vezicule şi îngrijirea leziunilor deja existente reprezintă cele mai importante aspecte ale tratamentului.

Prevenirea leziunilor se realizează prin:

- operaţie cezariană electivă în cazul sarcinii cu făt cu EB diagnosticată antenatal
- menţinerea într-un mediu răcoros, evitându-se supraîncălzirea, care creşte fragilitatea tegumentului
- îmbăierea nou-născutului cu delicateţe, cu un burete moale şi uscare prin tamponare, nu prin frecare, fără a se abuza de cosmetice; după uscare se recomandă lubrifierea tegumentului cu vaselină
- îmbrăcarea cu articole vestimentare lejere, moi şi neiritante, usor de imbracat
- manevrare cu maximă atenţie prin presiune uşoară, în plan perpendicular şi nu prin frecare
- manevrare preferabil prin ridicare blândă, nu prin alunecare
- căptuşirea suplimentară a pătuţului pentru evitarea leziunilor accidentale
- utilizarea de pansamente speciale atraumatice şi non-adezive, fiind interzisă folosirea de plasturi cu adeziv direct pe tegument
- plasarea de pansamente non-adezive sub senzori de pulsoximetru, electrozi EKG, manşetă de tensiune sau în jurul abordurilor venoase
- realizarea abordului venos fără garou, fără a aplica alcool pe tegument, stază venoasă realizată manual de către o altă persoană

În ciuda tuturor precauţiilor este imposibilă evitarea formarea tuturor bulelor, însă îngrijirea adecvată a leziunilor poate favoriza vindecarea rapidă şi prevenirea infecţiilor.

- Orice flictenă apărută trebuie evacuată cu ac steril gros pentru a preveni extinderea, plafonul veziculei fiind lăsat pe loc pentru a acţiona ca pansament natural; pentru evacuarea lichidului se folosesc tampoane sterile sau material absorbant umezit.

Scanned with OKEN Scanner

➢ Rănile se pansează,cu comprese sterile non-aderente atraumatice şi se fixează cu feşe elastice şi moi; pansamentul se schimbă zilnic, iar în cazul în care pansamentele se lipesc de piele, acestea nu se dezlipesc prin tragere, ci prin înmuiere în apă călduță sau ser fiziologic.

➢ Utilizarea topică a unguentelor sau pansamentelor cu antibiotice trebuie rezervată doar în cazul leziunilor colonizate "critic", la care vindecarea este întârziată (Gonzalez, 2013).

Copiii cu EB au nevoi calorice şi proteice crescute, similare cu ale pacienților cu arsuri, datorită consumului energetic crescut pentru vindecarea leziunilor. Pe de altă parte, afecterea mucoasei orofaringiene, esofagiene şi gastrointestinale poate limita aportul şi diminua absorbția nutrienților, împiedicând satisfacerea necesarului caloric crescut (Gonzalez, 2013). Astfel, asigurarea nutriției adecvate este de importanță vitală pentru promovarea creşterii şi dezvoltării normale, optimizarea vindecării leziunilor şi îmbunătățirea calității vieții. Suplimentarea laptelui matern cu fortifianți sau completarea prânzului cu formulă de lapte pot fi necesare în cazul copiilor cu leziuni dureroase la nivelul cavității orale, iar în cazurile extreme alimentația prin gastrostomă s-a demonstrat că îmbunătățeşte statusul nutrițional al nou-născuților cu EB (Fine & Mellerio, 2009).

Complicații, prognostic şi aspecte psihosociale

EB este o afecțiune cronică rară cu impact semnificativ psihic, emoțional şi economic atât asupra pacientului, cât şi a întregii familii. Boala afectează nou-născuți de rase şi etnii diferite pe întreg globul, fără diferențe între sexe, iar severitatea şi prognosticul variază de la leziuni cutanate relativ minore la forme letale în primele luni de viață. Impotența funcțională depinde de localizarea şi severitatea leziunilor, dar şi de implicarea mucoaselor (orofaringiană, esofagiană, perianală, oculară) sau a altor organe (rinichi). Întrucât anemia, stenozele esofagiene, cardiomiopatia, afecțiuni oculare, renale sau ale altor organe reprezintă posibile complicații, pacienții cu EB necesită o abrodare multidisciplinară pe termen lung (Margari şi colab., 2010). La cei cu EBJ trebuie acordată atenție deosebită monitorizării afectării oculare şi apariției cariilor dentare excesive, în timp ce nou-născuții cu EBD prezintă risc ridicat pentru stricturi esofagiene şi malabsorbție (Fine & Mellerio, 2009); de asemenea cicatricile rezultate în urma vindecării leziunilor pot duce la sindactilie, una dintre cele mai debilitante sechele ale EBDR, aceasta putând fi prevenită prin pansarea degetelor individual (Gonzalez, 2013).

Inflamația cronică este considerată a fi responsabilă pentru producerea carcinomului scuamocelular metastatic, ce reprezintă principala cauză de deces la pacienții cu EBDR sveră, motiv pentru care sunt recomandate examinări frecvente pentru depistarea precoce începând cu vârsta de 10 ani (Gonzalez, 2013).

Echipa multidisciplinară trebuie să includă neonatolog/pediatru, dermatolog, genetician, specialist gastroenterolog/nutriționist, managementul durerii, terapie ocupațională, dentist şi nu în ultimul rând psihoterapeut, întrucât o parte importantă a managementului copiilor cu această afecțiune o reprezintă sprijinul psihosocial atât pentru pacient, cât şi pentru familie. (Gonzalez, 2013).

Fine, Johnson, Weiner şi Suchindran, (2005) au documentat faptul că prezența unui copil cu formă severă de EB are implicații psihosociale profunde asupra relației dintre părinți. Horn şi Tidman (2002) au observat că impactul asupra calității vieții a

Scanned with OKEN Scanner

fost corelat cu severitatea bolii, copiii fiind mai afectaţi decât adulţii. Copiii au prezentat dificultăţi în a participa la activităţi sociale datorită vizibilităţii bolii şi sentimentului de a fi diferiţi (Van Scheppingen şi colab., 2008). Impactul asupra calităţii vieţii este mai sever decât în oricare altă afecţiune dermatologică, cu reacţie mai puternică datorată componentei fizice, povara fiind resimţită semnificativ asupra familiei şi în special a copiilor (Tabolli şi colab., 2009).

Cu toate acestea, Margari şi colab. (2010) au concluzionat că deşi EB duce inevitabil la probleme legate de dependenţă, dizabilitate şi mortalitate, în general pacienţii par să îşi dezvolte mecanisme compensatorii de a face faţă. Studiul autorilor a relevat faptul că elementul central este rolul familiei în viaţa pacientului, aceasta având o influenţă pozitivă puternică în ciuda dificultăţilor, sacrificiilor, resurselor emoţionale şi de timp investite. Unitatea şi afecţiunea sunt percepute ca resurse valoroase, în toate cazurile pacienţii recunoscând familia ca fiind factorul care i-a ajutat cel mai mult în depăşirea momentelor dificile, însă deopotrivă pacienţii şi ceilalţi membrii ai familiei au apreciat utilitatea sprijinului oferit de serviciile sociale şi de sănătate. Aceste date ar putea contribui la aprofundarea studiilor în acest domeniu, cu scopul de a îmbunătăţi calitatea vieţii pacienţilor cu EB. Rezultatele obţinute până acum demonstrează că aspectele fizice, psihologice şi sociale joacă un rol important în EB şi sugerează că îngijirea multidisciplinară ar putea fi îmbunătăţită prin integrarea componentelor de screening şi tratament. Coexistenţa simptomelor psihologice precum depresie, anxietate şi tulburări de comportament trebuie luate în calcul întrucât pot compromite startegiile de tratament, având impact negativ asupra aspectelor clinice. De multe ori cadrele medicale care vin în contact cu pacienţii cu EB se concentrează exclusiv pe aspectele medicale sau chirurgicale, ceea ce poate influenţa negativ complianţa la tratament atât a pacientului, cât şi a familiei (Margari şi colab., 2010).

Concluzii

Scopul lucrării, pe lângă cel de a furniza informaţii noi cu privire la aspectele legate de clasificarea, diagnosticul, prognosticul şi managementului nou-născuţilor cu EB, este de a atrage atenţia asupra impactului semnficativ pe care această afecţiune dizabilitantă îl are asupra calităţii vieţii.

În ciuda metodelor avansate de diagnostic molecular şi a cunoştinţelor extinse privind bazele genetice ale diferitelor forme de EB, diagnosticul iniţial se bazează încă în mare parte pe examenul clinic, istoricul familial pozitiv şi stabilirea nivelului de formare a bulelor prin imunofluorescenţă sau microscopie, fiind confirmat ulterior prin analiza genetică.

Este de dorit ca medicul să nu ofere familiei un diagnostic prezumtiv de EB înainte de finalizarea evaluării diagnostice, deoarece având în vedere implicaţiile privind evoluţia, complicaţiile şi prognosticul bolii, aceasta ar genera anxietate şi griji inutile familiei. De asemenea este importantă asigurarea sprijinului psihoemoţional familiei pe toată perioada cât durează investigaţiile diagnostice şi stabilirea prognosticului. Odată confirmat diagnosticul, managementul nou-născuţilor cu EB necesită o abordare multidisciplinară care trebuie obligatoriu să includă sprijin psihologic, întrucât această afecţiune are impact fizic, emoţional şi economic major. De asemenea, testarea prenatală şi sfatul genetic reprezintă parte integrantă a managementului pacienţilor cu EB şi a familiilor cu risc.

Scanned with OKEN Scanner

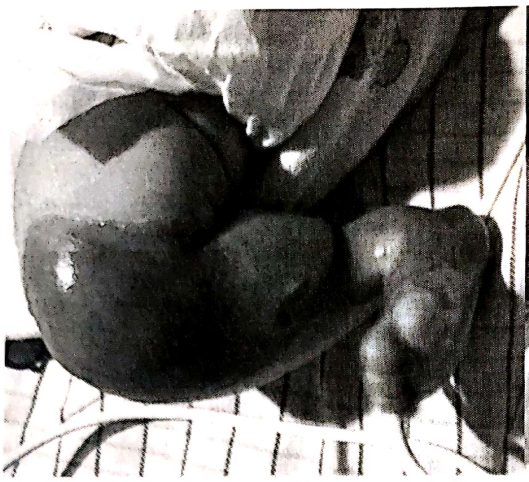

Fig. 1. Leziune extinsă gambă şi picior drept cu atrofie cutanată la un nou-născut cu EB (ziua 1, cazuistică proprie)

Fig. 2. Leziuni multiple de epidermoliză buloasă la nou-născut (ziua a 2-a de viață, cazuistică proprie)

Bibliografie

1. Bauer, J., Schumann, H., Sönnichsen, K., et al.; *Molecular diagnostics facilitate distinction between lethal and non-lethal subtypes of junctional epidermolysis bullosa: a case report and review of the literature,* Eur J Pediatr 2002; 161: 672–679.
2. Browne F., Heagerty A.H.M., Martinez A., Mellerio J. and Moss C.; *The epidemiology of epidermolysis bullosa in the U.K.: A 9-year study,* British Journal of Dermatology., 2011; 165(Suppl 1): 8.
3. Fine, J. D., Bauer, E. A, McGuire, J., Moshell, A. (Eds); *Epidermolysis Bullosa: Clinical, Epidemiologic, and Laboratory Advances and the Findings of the National Epidermolysis Bullosa Registry*. Baltimore, Md: Johns Hopkins University Press; 1999.
4. Fine, J. D., Johnson, L. B., Weiner, M. & Suchindran, C.; *Impact of inherited epidermolysis bullosa on parental interpersonal relationships, marital status and family size,* British Journal of Dermatology, 2005; 152: 1009–1014.
5. Fine, J. D., Eady, R. A. J., Bauer, E. A., et al.; *The classification of inherited epidermolysis bullosa (EB): report of the Third International Consensus Meeting on Diagnosis and Classification of EB*, J Am Acad Dermatol. 2008; 58:931–950.
6. Fine, J. D., Mellerio, J. E.; *Exracutaneous manifestations and complications of inherited epidermolysis bullosa. Part I. Epithelial associated tissues,* J Am Acad Dermatol. 2009; 61:367–384.
7. Fine, J. D.; *Inherited epidermolysis bullosa,* Orphanet Journal of Rare Diseases 2010; 5: 12.
8. Fassihi, H., Eady, R. A., Mellerio, J. E., et al.; *Prenatal diagnosis for severe inherited skin disorders: 25 years' experience,* Br J Dermatol. 2006; 154: 106–113.
9. Gonzalez, M. E.; *Evaluation and treatment of the newborn with epidermolysis bullosa*, Seminars in Perinatology 2013; 37: 32–39.
10. Holbrook, K.. A, Smith, L. T., Elias, S.; *Prenatal diagnosis of genetic skin disease using fetal skin biopsy samples,* Arch Dermatol. 1993; 129: 1437–1454.
11. Horn, H. M., Priestley, G. C., Eady, R. A., Tidman, M. J.; *The prevalence of epidermolysis bullosa in Scotland,* Br J Dermatol., 1997; 136(4): 560-4.
12. Horn, H. M., Tidman, J.; *Quality of life in epidermolysis bullosa,* Clinical And Expe-

Scanned with OKEN Scanner

PARTICULARITĂȚI ALE BOLILOR DE COLAGEN LA COPIL

Gabriela Stoleriu, Daciana Elena Brănișteanu, Alexandru Oanță

Colagenozele sunt boli ale țesutului conjunctiv, cu etiopatogenie incomplet elucidată, care afectează unul sau mai multe organe sau sisteme. Tabloul clinic este adesea complex, alteori incomplet la prima prezentare la medic, iar diagnosticul poate fi dificil de realizat. Un interes deosebit în evoluția colagenozelor îl prezintă afectarea diverselor sisteme și aparate, cu o intensitate a manifestărilor diferită de la un pacient la altul, dar și în cazul puseelor repetate la același pacient, de a cărei depistare depinde evaluarea corectă a stadiului bolii și instituirea terapiei corespunzătoare, care întârzie evoluția fatală în cazul unora dintre bolile de colagen. Manifestările clinice și intensitatea acestora depind de organele afectate, de gradul inflamației și de stadiul evolutiv al bolii. În general, prognosticul este favorabil, dacă boala este diagnosticată la timp și tratată adecvat, cu o speranță de viață bună sau rezervată.

Sunt peste 200 de boli care afectează țesutul conjunctiv, unele fiind caracterizate printr-o activitate exagerată a sistemului imun, determinând inflamație și distrugere tisulară la nivelul diferitelor organe și sisteme (lupusul eritematos, dermatomiozita, polimiozita, artrita reumatoidă, sclerodermia, boala mixtă a țesutului conjunctiv, sindromul Sjögren, boala nediferențiată a țesutului conjunctiv), altele sunt generate de defecte biochimice sau defecte structurale ale țesutului conjunctiv, prin carențe alimentare (scorbutul), doar o mică parte dintre acestea fiind transmise genetic (sindromul Marfan, sindromul Ehlers-Danlos, osteogeneza imperfectă, sindromul Stickler, condrodisplazii, displazia ectodermală, epidermoliza buloasă, sindromul Alport, fibrodisplazia osifiantă progresivă, boala Menkes, prolapsul valvei mitrale, pseudoxantomul elastic, sindromul Williams) sau având etiologie necunoscută.

I. Colagenozele autoimune

Din grupul colagenozelor autoimune fac parte: artrita reumatoidă, lupusul eritematos, dermatomiozita, polimiozita, sclerodermiile, boala mixtă a țesutului conjunctiv, sindromul Sjögren, boala nediferențiată a țesutului conjunctiv.

I.1. Artrita reumatoidă juvenilă

Artrita reumatoidă juvenilă (ARJ) reprezintă un grup de manifestări clinice care includ inflamația cronică a articulațiilor, cu perioade de remisiune și recăderi. Este cea mai frecventă boală reumatologică la copil și una dintre mai obișnuite boli cronice ale acestui grup de varstă.

Etiologia este incomplet cunoscută, cu o componentă genetică complexă. Au fost propuse în decursul timpului criterii de clasificare variate, cu beneficii și limite. În prezent nu există o diferentă clară între diferitele tipuri de artrită reumatoidă juvenilă. Recent a fost diferențiată forma clinică denumită artrită idiopatică juvenilă.

Scanned with OKEN Scanner

Tratamentul rapid şi corect instituit duce la remisiune de lunga durată cu minimă toxicitate a medicaţiei. Prognosticul artritei reumatoide tratate este bun, iar terapia biologică are un potenţial net superior celorlalte clase de medicamente.

Conform American College of Rheumatology, clasificarea artritei reumatoide juvenile include:

- ARJ pauciarticulară
- ARJ poliarticulară (mai mult de 5 articulaţii afectate la 6 luni de la debut)
- ARJ sistemică

Alte artrite cum ar fi: spondilita anchilozantă juvenilă, artrita psoriazică, boala inflamatorie a intestinului sunt incluse în grupul denumit spondiloartropatii.

Incidenţa ARJ este de 4-14/100 000 copii anual, iar pevalenţa în populaţia generală este de 9-113 cazuri /100 000 populaţie. Forma oligoarticulară reprezintă aproximativ 50% din totalul cazurilor de ARJ, forma poliarticulară apare în 30-33% din ARJ, iar cea sistemică aproximativ 10-20%. Frecvent ARJ se manifestă în cadrul unor grupuri populaţionale, cum sunt băştinaşii americani, cele din regiunea British Columbia şi Norvegia. Mortalitatea este de 0,068-0,27/ 100 000 populaţie la adulţii cu ARJ în antecedente. Raportul femei/ bărbaţi variază pentru diferitele forme clinice ale ARJ: 3,5-4,5/1 pentru ARJ poliarticulară, 3/1 pentru ARJ oligoarticulară, 1/1 pentru ARJ sistemică, ARJ oligoarticulară are un vârf de incidenţă la copii cu vârsta cuprinsă între 2-4 ani, ARJ poliarticulară între 1-4 ani şi 6-12 ani, iar ARJ sistemică are o incidenţă constantă pe toate grupele de vârstă.

Semnele clinice ale ARJ pot debuta insidios sau brusc, fiind reprezentate de redoare matinală şi durere articulară în timpul zilei. Se pot asocia: febra şi un eritem tipic, fugace, macular sau liniar, de culoarea somonului, situat pe trunchi şi extremităţi. Artrita trebuie să persiste 6 săptămâni sau mai mult timp, fiind afectate aceleaşi articulaţii. Se pot asocia la debut sau se pot adăuga în timp: semne de boală sistemică, mialgii generalizate, hepato-splenomegalie, limfadenopatie, serozite (revărsatul pericardic poate duce la instalarea tamponadei cardiace), tenosinovite, entezite, diferenţă de lungime între membre, contractura în flexie a genunchiului/pumnilor. Semnele oculare pot fi reprezentate de uveită (10% din cazuri) mai ales la pacienţii cu anticorpi antinucleari pozitivi, fototfobie, keratopatie liniară, sinechii. Semnele cardiovasculare din ARJ pot fi: pericardită (ortopnee), insuficienţă cardiacă (S3, raluri bazale, hepatomegalie), miocardită.

Diagnosticul diferenţial include: leucemia acută limfoblastică, hepatita cronică autoimună activă, sindromul Behçet, boala celiacă, boala Crohn, endocardita (bacteriană), mononucleoza infecţioasă, boala Kawasaki, boala Lyme, neuroblastomul, osteomielita, pericardita (virală), febra reumatismală, sarcoidoza, boala serului, afecţiuni somatice (durerea), lupus eritematos sistemic, tularemia, colita ulcerativă.

I.2. Lupusul eritematos sistemic

Lupusul eritematos sistemic este o boală sistemică în care se produc autoanticorpi, cu formare de complexe imune circulante, cu perturbarea sistemului imun, cu posibilă afectare a oricărui organ sau sistem: rinichi, piele, celule sangvine, sistem nervos etc.

Incidenţa lupusului eritematos sistemic este de 0,5-0,6/100 000 copii sub 15 ani/an, iar prevalenţa în populaţia generală este de 4-250 cazuri /100 000 populaţie. Frecvent se manifestă în cadrul populaţiei americane băştinaşe, asiatice, latino-

Scanned with OKEN Scanner

americană şi populaţiei de culoare. Mortalitatea este scăzută, fiind înregistrată o rată de supravieţuire peste 5 ani la peste 90% din cazuri. Raportul fete/ băieţi este 4/1 înaintea pubertăţii şi creşte la 8/1 după pubertate. Vârsta de debut este frecvent peste 10 ani şi mai rar la o vârstă mai mică de 8 ani. Lupusul eritematos neonatal apare cu o frecvenţă de 1/20.000 naşteri de nou născuţi vii, având o morbiditate şi mortalitate crescută, dacă se asociază şi afectarea cardiacă.

Semnele clinice cutaneo-mucoase caracteristice sunt: eritem centrifug sau discoid, cu scuamă aderentă, cu instalare în timp a atrofiei centrale; uneori eritemul este inelar, cu telangiectazii, depigmentări în lupusul eritematos neonatal. Fotosensibilitatea este prezentă. Eritemul situat pe mucoase (palat, nazal etc) evoluează spre ulcerare. Alte manifestări cutaneo-mucoase pot fi: leziunile purpurice, livedo reticularis (dacă sunt prezenţi anticorpii antifosfolipidici), alopecia, fenomenul Raynaud, eritemul inelar sau psoriaziform (dacă sunt prezenţi anticorpii anti-Ro) şi leziuni buloase.

Semnele sistemice pot fi: artrită deformantă (rară, cu distrugeri ligamentare care duc la o laxitate articulară severă), necroză avasculară osoasă (25% din cazuri); limfadenopatie, hepatosplenomegalie; ale tubului digestiv (durere abdominală cronică, vasculite ale tubului digestiv, serozită peritoneală, pancreatită cronică, corticoterapie); cardiace (pericardită, endocardită, insuficienţă cardiacă, miocardită, infarct cardiac); pulmonare (pleurită, infiltrat pulmonar, hemoragie pulmonară); manifestări neuro-psihice: (crize comiţiale, psihoze, tromboză venoasă cerebrală, meningtă aseptică, coree, deficienţe cognitive globale, mielită transversă, polineuropatie periferică); renale (hipertensiune renală, edem al membrelor inferioare, modificări retiniene, electrolitice, nefroză, insuficienţă renală acută); endocrine (hipertiroidism, crize Addisoniene).

Semnele clinice în lupusul eritematos neonatal pot fi reprezentate de: bloc cardiac parţial sau total, prelungirea QT, hepatosplenomegalie tranzitorie cu transaminaze crescute, pneumonie cu tahipnee şi tahicardie, trombocitopenie cu peteşii.

Rezultatele analizelor de laborator sunt frecvent modificate în lupusul eritematos sistemic la copil: anticorpi prezenţi (antinucleari, anti-ADN dublu catenar, anti-Sm, antifosfolipidici), anticoagulant lupic prezent, proteinurie (cu valori mai mari de 500 mg/dl) sau nefrită evidenţiabilă prin examenul complet al urinei, anemie hemolitică, trombocitopenie, leucopenie, limfopenie.

În lupusul eritematos neonatal întâlnim: anticorpi anti-Ro (SS-A) prezenţi, rar doar anticorpi anti-La (SS-B) sau U1RNP; citopenie sangvină, enzime hepatice crescute. Evaluarea serologică include titrul anticorpilor: antinucleari, anti-ADN dublu catenar, anti-Sm, anti-RNP, anti-Ro, anti-La, iar nivelul complementului seric este necesar doar dacă suspectăm lupusul eritematos sistemic.

Diagnostic diferenţial al lupusului eritematos sistemic la copil include o miltitudine de boli şi manifestări: leucemia acută limfoblastică, leucemia acută mieloblasctică, hepatită cronică autoimună activă, sindromul Behçet, glomerulonefrita acută poststreptococică, endocardita bacteriană, miocardita nevirală, pericardita bacteriană, mononucleoza infecţioasă, infecţia cu virusul Epstein-Barr, boala Kawasaki, anemia acută şi cronică, angioedemul, urticaria, boala anticorpilor antimembrană bazală glomerulară, sindromul anticorpilor antifosfolipidici, anxietatea, tulburările obsesiv-compulsive, fobia, trichotillomanie, apendicită, febra reumatismală, boala serului, tiroidita, sclerodermia sistemică, sindrom Sjögren, poliarterita nodoasă, boala mixtă a ţesutului conjunctiv, cardiomiopatia dilatativă, afecţiuni legate de limfocitele T şi B, granulomatoza cronică, deficite cognitive, imunodeficienţă, deficitul complementului,

Scanned with OKEN Scanner

deficitul receptorului complementului, anorexia, sindromul Evans, febra fără o cauză aparentă, fibromialgia, insuficienţa hepatică cu evoluţie fulminantă, sindromul Goodpasture, boala Graves, insuficienţa cardiacă congestivă, hematuria, sindromul hemolitic-uremic, purpura Henoch-Schönlein, boala serului, proteinuria, periarterita nodoasă, efuzia pleurală, infecţia cu parvovirus B19, oliguria, sindromul nefrotic, nefrita, lupusul eritematos neonatal, lupusul eritematos cronic cutanat la copil.

Diagnosticul diferenţial pentru lupusul eritematos neonatal trebuie să includă: blocul atrioventricular gr. II, blocul atrioventricular gr. III, congenital, hepatită autoimună cronică activă, artrita reumatoidă juvenilă, boala mixtă a ţesutului conjunctiv, poliartrita nodoasă, sarcoidoză, sindromul Sjögren, lupusul eritematos sistemic.

I.3. Dermatomiozita juvenilă

Dermatomiozita juvenilă este o afecţiune autoimună inflamatorie care interesează muşchii şi vasele sangvine, cu debut înainte de vârsta de 18 ani.

Incidenţa anuală a dermatomiozitei juvenile este de 1,9-4,1/1 000 000 copii sub 18 ani, fiind mai frecventă în cadrul populaţiei de culoare şi la hispanici. Mortalitatea este relativ mică, de 2-3% din cazuri, iar raportul fete/ băieţi este de 2,3-5/1, în funcţie de zona geografică în care s-a realizatstudiul statistic. Vârsta de debut este frecvent de 6,8 ani la fetiţe şi 7,3 ani la băieţi, iar 25% dintre copiii cu dermatomiozită juvenilă sunt mai mici de 4 ani.

Semnele clinice la debut sunt: semne generale, respiratorii şi gastrointestinale cu 3 luni înainte de perioada de stare; debutul cu leziuni cutanate şi prurit este la aproximativ 38% dintre copii; eritem fotosensibil; interesare musculară insidioasă, febră, disfagie, disfonie, mialgii, artralgii, dureri abdominale, melenă; rar debutul poate fi cu pneumatoză intestinală şi perforaţie de colon.

În perioada de stare, de obicei sunt afectaţi muşchii scheletici, pleoapele sunt edematiate, eritemato-violacee, eritem malar apare cao reacţie de fotosensibilitate; pot apărea: papulele Gottron, plăci eritemato-violacee pe feţele de extensie ale membrelor, telangiectazii şi eritem periunghial, poikilodermie, lichenificare, dermatite psoriaziforme.

Semnele clinice includ: mâinile de "mecanic" (autoanticorpi specifici antimuşchi şi fibroză interstiţială difuză pulmonară); ulceraţii cutaneo-mucoase rar manifestate (depuneri de complement); calcinoza cutanată la 20-40% din cazurile de dermatomiozită juvenilă (rar la adulţi): noduli calcari superficiali, profunzi, mase liniare, depuneri subcutanate; muşchii scheletici ai centurilor scapulară şi pelvină cu miastenie simetrică; manevra Gower anormală.

Diagnosticul diferenţial al dermatomiozitei juvenile include: distrofia musculară Becker, lupusul eritematos sistemic, sclerodermia sistemică, miopatii congenitale, miozita indusă de medicamente, sindromul eozinofilic mialgic, miozita eozinofilică, fibromialgia, miozita grefă contra gazdă, miozita granulomatoasă, miopatia hipotiroidiană, miozita cu corpi de incluzie, distrofia musculară Limb-Girdle, miopatii mitocondriale, boala mixtă a ţesutului conjunctiv, distrofie musculară, miastenia gravis, miozita overlap, polimiozita, piomiozita, miozite virale.

I.4. Sclerodermia sistemică juvenilă

Sclerodermia sistemică juvenilă este o colagenoză rară, caracterizată prin fibroza pielii, a ţesuturilor subcutanate şi organelor interne, determinată de modificări vascula-

Scanned with OKEN Scanner

re şi ale sistemului imun, manifestată înaintea vârstei de 16 ani. Este una dintre cele mai severe afecţiuni sistemice ale copilului.

Incidenţa anuală a sclerodermiei sistemice juvenile este de 0,05/1000000 copii cu vârsta sub 16 ani. Un procent de 5-10% dintre cazurile la adulţi au debutat înainte de 16 ani. Rata de supravieţuire la 5 ani a pacienţilor cu sclerodermie sistemică juvenilă este 89%, iar la 20 ani este de 69-82,5%. La pacienţii care prezintă afectare cardiacă, pulmonară, renală, mortalitatea este crescută. Raportul frecvenţei bolii în cadrul populaţiei de culoare/ caucazieni este 2/1. Raportul frecvenţei la cele două sexe este: fetiţe/ băieţi = 3,6/1, iar la adulţi femei/ bărbaţi = 15/1. Vârsta de debut este adesea 8,1-8,8 ani.

Semnele clinice la debut sunt: fenomenul Raynaud (întâlnit la 75% dintre cazuri), induraţia pielii, sclerodactilie, degete hipocratice, poliartralgii, poliartrite ale mâinilor, picioarelor şi degetelor, gisfagie, reflux gastro-esfagian, dispnee, palpitaţii, artrite, miastenie, neuropatii.

În perioada de stare, semnele clinice pot fi: degete în baghetă de toboşar, hiper- şi hipopigmentaţii, telangiectazii, microstomie, ştergerea pliurilor fiziologice, dificultăţi masticatorii, fenomen Raynaud, mici ulceraţii ale pulpelor degetelor, dismotilitate esofagiană, reflux gastro-esfagian (30% dintre cazuri), fibroza interstiţială difuză, alveolită inflamatorie, hipertensiune pulmonară, insuficienţă cardiacă, aritmii, pericardită, fibroză miocardică, necroză coronariană, sclerodactilie, cu aparentă contractură în flexie, resorbţia falangei terminale, miopatie cronică, miozită, oprirea creşterii oaselor lungi şi benzi fibroase ale capsulei articulare, calcinoză subcutanată (19% dintre cazuri), artrite şi artralgii (mai frecvent decât şa adult), vasculită lent progresivă renală (13% dintre cazuri), crize comiţiale (3% dintre cazuri), polineuropatie periferică (sindrom de tunel carpal), neuropatie a trigemenului.

Diagnosticul diferenţial al sclerodermiei sistemice juvenile include: angioedemul, ulcere aftoase, artrogrifoză, sindromul de aspiraţie, lupusul eritematos sistemic, sindromul Behçet, transplantul de măduvă osoasă, agamaglobulinemia Bruton, anorexia, degerătura, fibromialgia, refluxul gastro-esfagian, sindromul Goodpasture, boala grefă contra gazdă, purpura Henoch-Schönlein, histiocitoza, dermatomiozita juvenilă, boala mixtă a ţesutului conjunctiv, artrita reumatoidă juvenilă, boala Kawasaki, lepra, osteomielita, fenilcetonuria, fenomenul Raynaud, poliarterita nodoasă, sindromul arterei mezenterice superioare.

II. Colagenozele carenţiale: Scorbutul

Scorbutul este avitaminoza C, produsă de o deficienţă alimentară prelungită a vitaminei C, denumită şi acid ascorbic, necesară sintezei de colagen triplu helix, L-carnitină şi neurotransmiţători, fiind implicată şi în metabolismul proteic. Vitamina C este un antioxidant puternic, fiind util regenerării altor antioxidanţi, cum ar fi vitamina E, joacă un rol important în imunitate şi îmbunătăţeşte absorbţia fierului.

Valorile normale ale concentraţiei serice a vitaminei C sunt cuprinse între 0,6-2 mg%. Fiind o vitamină hidrosolubilă, aceste limite reflectă aportul de vitamină C şi nu depozitele din organism. Valori mai mici de 0,3 mg% semnifică deficienţă majoră în aport, iar valori mai mari de 0,6 mg% indică un aport suficient. Nu există supradozare cu vitamina C şi nici hipervitaminoză C, excesul fiind eliminat renal fără a fi modificat. Însă, unele studii au arătat că un nivel seric mai mare de 3 mg% poate fi asociată cu uricozuria, iar la persoanele cu deficit de glucoză 6-fosfatază poate induce fragilitatea

Scanned with OKEN Scanner

hematiilor.

Semnele clinice ale scorbutului la copil includ: vindecarea deficitară a rănilor, stare generală alterată, astenie, scădere în greutate, inflamaţie gingivală cu sângerare, edentaţii, fragilitate capilară cu apariţia de leziuni purpurice, artralgii, mucoase uscate (conjunctive, oral), păr uscat şi cu aspect sârmos, modificări radiologice (hipertrofie subperiosteală, fracturi, dislocări articulare, resorbţie osoasă alveolară, aspect cortical de sticlă mată.

Tratamentul cu doze adecvate de vitamină C vindecă scorbutul în 1-12 zile.

III. Colagenozele transmise genetic

Bolile ereditare ale colagenului sau colagenozele includ bolile determinate de mutaţii în genele care codifică colagenul. Principalele manifestări ale acestor boli sunt: anomalii osoase, articulare, ale tegumentelor, vaselor, taliei şi feţei. Cele mai multe colagenoze se caracterizează prin pleiotropismul relaţional al genei implicate, aspect explicabil prin prezenţa colagenului la nivelul mai multor aparate, sisteme, organe şi prin tabloul complex al manifestărilor.

Dintre colagenozele transmise genetic, amintim: sindromul Marfan, sindromul Ehlers-Danlos, osteogeneza imperfectă, sindromul Stickler, condrodisplazii, displazia ectodermală, epidermoliza buloasă, sindromul Alport, fibrodisplazia osifiantă progresivă, boala Menkes, prolapsul valvei mitrale, pseudoxantomul elastic, sindromul Williams.

Tabel 1: Caracteristici genice ale colegenozelor transmise genetic.

Gena	Colagenoza	Mod de transmitere
COL1A1-COL1A2	Osteogeneza imperfectă	Cel mai frecvent AD
COL1A1-COL1A2	Sindrom Ehlers-Danlos tip artrochalazic	AD
COL2A1	Sindrom Stickler	AD
COL2A1	Displazia spondilo-epi-metafizară tip Strudwick	AD
COL3A1	Sindrom Ehlers-Danlos tip vascular	AD
COL4A3-COLA4-COLA5	Sindrom Alport	AD, AR, R legat de X
COL4A3-COLA4-COLA5	Nefropatie cu membrană bazală fină	AD, AR, R legat de X
COL5A1	Sindrom Ehlers-Danlos tip clasic	AD
COL6A1-COL6A2- COL6A3	Miopatia Bethlem	AD
COL6A1-COL6A2- COL6A3	Distrofia musculară congenitală Ullrich	AR
COL7A1	Epidermoliza buloasă distrofică	AD
COL7A1	Epidermoliza buoasă distrofică AR tip Hallopeau-Siemens	AR
COL9A1-COL9A2-COL9A3	Displazia epifizară multiplă	AD
COL10A1	Condrodisplazia metafizară tip Schmid	AD
COL11A1	Sindrom Stickler	AD

Particularităţile acestui grup de boli manifestate la vârsta copilăriei şi adolescenţei se referă la dificultatea stabilirii diagnosticului în unele cazuri, prin realizarea cu aten-

Scanned with OKEN Scanner

ţie a unui diagnostic diferenţial corespunzător grupului de vârstă. Părinţii pacienţilor se pot adresa serviciilor de dermatologie, dar şi de medicină internă, neonatologie, reumatologie, nefrologie, cardiologie, gastro-enterologie, genetică etc. După stabilirea diagnosticului corect şi instituirea schemei terapeutice adecvate, copilul trebuie să beneficieze de atenţia şi înţelegerea persoanelor din mediul familial şi şcolar, prin programe adaptate, eventual, la particularităţile fizice sau psihologice ale cazului.

Un rol deosebit în educarea membrilor familiei şi a personalului din grădiniţe şi şcoli îl au medicii pediatri şi medicii de familie, deoarece consumul unei medicaţii corespunzătoare, urmat de ameliorarea sau oprirea în evoluţie a semnelor şi simptomelor bolii, în absenţa unui program de recuperare fizică şi fără o supraveghere psihologică a micului pacient, nu reprezintă un succes terapeutic. Urmărirea cazului pe termen lung vizează toate aceste aspecte. În prezent, datorită descoperirilor terapeutice din ultimii ani, este posibilă o remisiune de lungă durată, cu o toxicitate mult scăzută şi reacţii adverse minime, cu o menţinere bună a calităţii vieţii chiar şi în cazul colagenozelor sistemice care evoluează progresiv.

III.1. Acondroplazia

Acondroplazia este cea mai frecventă formă de nanism, determinată de o mutaţie în gena care codifică un receptor al factorului de creştere, caracterizată prin oprirea creşterii oaselor lungi din perioada intrauterină. A fost descrisă de doctorul Parrot în 1879. Nanismul poate avea cauze multiple, poate fi primitiv sau secundar, genetic sau consecinţă a unui tratament sau a unei alte boli. În acondroplazie nanismul este „dizarmonic" sau „disproporţionat", afectând în special membrele, în opoziţie cu alte forme „armonice" de nanism, afectând proporţional, întreg scheletul.

Incidenţa acondroplaziei este de 1/15000 nou născuţi, de ambele sexe. Mutaţia genei FGFR3, care codifică un receptor al factorului de creştere fibroblastică, exprimat în cartilajul de creştere şi care este localizată pe cromozomul 4 are drept consecinţă o anomalie de creştere a oaselor şi cartilajelor. Cel mai frecvent mutaţia este de novo, rezultatul unui accident mutaţional dar poate fi şi o boală familială (10% din cazuri), transmisă de unul din părinţi, el însuşi bolnav (transmitere autozomal dominantă).

Semnele clinice ale acondroplaziei sunt caracteristice. Intelectul copiilor acondroplazici este normal, ca al copiilor cu talie normală. Tulburările de creştere caracteristice bolii sunt legate preferenţial de membre. Membrele bolnavilor sunt scurte în raport cu toracele şi craniul, a cărui creştere este normală. Talia finală poate atinge 130 cm±10 cm. Creşterea oaselor feţei este şi ea perturbată, determinând un facies caracteristic, capul pare mare iar fruntea este înaltă. Cei mai mulţi bolnavi au o stare bună de sănătate, dar pot prezenta tulburări de statică vertebrală, favorizate de o hipotonie şi o laxitate ligamentară marcată în prima copilărie. Acestea pot determina deformări scheletice moderate, hiperlordoză, genu varum. Cea mai frecventă problemă este talia mică, disproporţionată, cu consecinţe asupra încrederii în sine şi a integrării sociale.

III.2. Osteogeneza imperfectă

Osteogeneza imperfectă este o boală ereditară rară a ţesutului conjunctiv, caracterizată prin fragilitate osoasă. Iniţial a fost numită «boala oamenilor de sticlă» sau «boala oaselor de sticlă».

Literar, osteogeneza imperfectă semnifică formarea imperfectă a oaselor. Este o

Scanned with OKEN Scanner

anomalie de producere a colagenului, care este principala proteină fibroasă din os. Putem compara rolul colagenului din os cu cu rolul fierului din betonul armat. Colagenul este de asemenea prezent în piele, tendoane, sclerotica ochiului şi în dentină (constituentul principal al dinţilor, împreună cu smalţul). Consecinţa cea mai cunoscută a osteogenezei imperfecte este apariţia fracturilor multiple şi recurente fără traumatisme majore.

Prevalenţa osteogenezei imperfecte este de 1/10000-1/15000 (fără a include formele moderate de boală care pot trece inaparente). Osteogeneza imperfectă survine la toate populaţiile (toate rasele) şi la ambele sexe, reprezentând 0,008 % din populaţia globului, ceea ce înseamnă aproximativ 500000 persoane. În Franţa sunt 3900 bolnavi. Transmiterea are loc autosomal dominant, prin gena COL1A1 pe cromozomul 17 sau gena COL1A2 pe cromozomul 7.

Semnele clinice ale osteogenezei imperfecte frecvent întâlnite sunt: curbarea braţelor, a gambelor sau a coloanei vertebrale (*scolioză/ cifoză*), deformări ale scheletului; facies de aspect triunghiular; talie scundă; laxitate crescută la nivelul articulaţiilor; luxaţii, contuzii (hematoame) frecvente; sclere albastre; reducere sau chiar pierdere a auzului; malformaţii dentare (dentinogeneză imperfectă); insuficienţă a valvelor cardiace; astenie importantă (oboseală); transpiraţie excesivă. Gradul de fragilitate diferă de la o persoană la alta; numărul de fracturi poate varia. Ţesutul conjunctiv este afectat în ansamblu şi nu numai cel osos. În cazurile foarte grave, adesea letale, fracturile pot apărea din perioada intrauterină, diagnosticul fiind evidenţiat de radiografiile efectuate în sarcină. Osteogeneza imperfectă poate antrena o incapacitate fizică, necesitând utilizarea scaunului rulant. nu obligatoriu toate simptomele şi mai ales nu toate deodată. Mulţi bolnavi prezintă manifestări atenuate sau nu au semne vizibile. Osteogeneza imperfectă se exprimă într-o manieră individuală de la un bolnav la altul şi rămâne imprevizibilă. Pacienţii cu osteogeneză imperfectă pot avea o viaţă fericită şi o bună încadrare în societate.

III.3. Sindromul Alport

Sindromul Alport este un grup de tulburări heterogene moştenite, ale membranelor bazale de la nivelul rinichiului, frecvent incluzând şi alte structuri precum cohleea şi ochiul. În 1927 Alport descrie pentru prima data combinaţia dintre nefrita ereditară progresivă şi surditatea senzoneurală. În timp, s-au evidenţiat mutaţii la nivelul genei colagenului tip IV (COL4A3, COL4A4, COL4A5). Colagenul este o proteină fibroasă care formează structura de rezistenţă la nivelul membranei bazale (o foiţă subţire care separă şi sustine celulele şi prin care se realizează diverse schimburi).

Sindromul Alport este rar întâlnit, în Statele Unite frecvenţa fiind de 1/5000 de pacienţi. În Europa se estimează că 2,3% din cazurile de insuficienţă renală în stadiul terminal se datorează sindromului Alport, care poate afecta toate rasele. Transmiterea este dominant legată de cromozomul X în 80% din cazuri, autosomal recesivă în 15% cazuri şi autosomal dominantă în 5% cazuri. Forma legată de X apare la bărbaţi, în 90% cazuri dezvoltând insuficienţă renală cronică în a patra decadă de viaţă. Femeile dezvoltă forme mai blânde de boală, deşi ultimele studii arată o morbiditate renală crescută dacă dezvoltă proteinurie şi pierdere a auzului. Forma autosomal recesivă afectează ambele sexe în mod egal. Consultul genetic şi analizele sunt obligatorii dacă biopsia cutanată şi renală nu oferă date suficiente.

Sindromul Alport se grupează în 2 subtipuri clinice pe baza ratei de progresie:

Scanned with OKEN Scanner

subtipul juvenil, ereditar, în care insuficienţa renală cronică apare la vârsta de aproximativ 20 de ani şi subtipul adult, în care insuficienţa renală cronică apare după vârsta de 40 de ani. Copiii cu sindrom Alport au o dezvoltare normală fizică şi intelectuală. Recent a fost diferenţiată o formă rară de deleţie a unei gene de pe cromozomul Xq22.3, care include şi retard mental.

Sindromul Alport reprezintă asocierea: insuficienţei renale cronice cu surditatea pentru sunete cu frecvenţă înaltă şi cu tulburări oculare (ulceraţii corneene, lenticuloză anterioară), care duc la miopie avansată şi chiar la orbire.

Semne clinice ale sindromului Alport includ: hematuria, prezentă din copilărie: microhematurie persistentă; episoadele de hematurie francă, precipitate uneori de infecţii respiratorii sunt comune primelor două decade de viaţă; HTA, edemele şi sindromul nefrotic apar în a doua decadă de viaţă; odată cu instalarea insuficienţei renale se produc anemie şi osteodistrofie. Pierderea bilaterală senzoneuronală a auzului pentru sunetele cu frecvenţă înaltă se instalează în copilăria târzie şi adolescenţă (detectată în stadiile incipiente numai prin audiometrie); progresiv, se extinde şi la sunetele cu frecvenţă joasă, inclsiv la cele conversaţionale necesitând aparate auditive. 50% dintre bărbaţii cu sindrom Alport legat de cromozomul X dezvoltă surditate până în jurul vârstei de 25 de ani, iar până la 40 de ani 90% dintre ei sunt surzi. Ulceraţiile corneene şi lenticuloza anterioară apar la aproximativ 25% dintre copiii afectaţi generând în timp miopie avansată, orbire. Leiomiomatoză difuză esofagiană sau genitală feminină - frecvent la subtipul juvenil; în copilaria târzie şi includ disfagie, vărsături postprandiale, bronşită recurentă, dispnee, tuse, stridor, leiomiomatoză vulvară sau clitoridiană.

III.4. Sindromul Ehlers-Danlos

Sindromul Ehlers-Danlos este o boală genetică rară, legată de o anomalie a ţesutului conjunctiv, regrupând practic afecţiuni genetice rare şi diferite, descrise de Ehlers (medic danez) şi Danlos (medic francez), la începutul secolului. În prezent au fost descrise şi repertorizate mai multe tipuri de boală, clinic şi genetic diferite. Ce se ştie cu siguranţă este faptul că cele mai multe forme sunt datorate unor anomalii ale colagenului sau ale constituenţilor înrudiţi cu acesta şi care reprezintă proteine naturale, ce există normal la om. Lipsa sau alterarea proteinelor au consecinţe clinice variabile şi importante.

Incidenţa sindromului Ehlers-Danlos nu este cunoscută. Apare cu o frecvenţă de aproximativ 1/5.000-1/10.000 de naşteri şi afectează fetiţele şi bărbaţii în egală măsură, indiferent de rasă sau etnie. Sindromul Ehlers-Danlos este determinat de mutaţii ale genelor care specifică diferite tipuri de colagen ca urmare a 3 tipuri de transmitere: autosomal dominantă (cea mai frecventă), autosomal recesivă şi foarte rar recesivă legată de cromozomul X. În unele cazuri, anamneza familială este negativă, putând fi vorba de o mutaţie izolată, de novo, care va putea fi ulterior transmisibilă. La oricare dintre forme, ancheta genetică familială este necesară, geneticianul având posibilitatea să culeagă informaţiile care îi vor permite să facă o sinteză a datelor şi să acorde un sfat genetic adecvat.

Semnele clinice prezente în cadrul sindromului Ehlers-Danlos sunt: hiperelasticitatea pielii (foarte fragilă, suplă, extensibilă, sensibilă la cele mai mici şocuri, care determină răni întinse, care se cicatrizează dificil), hiperlaxitate articulară (cu instabilitate care determină subluxaţii frecvente, parţiale sau totale), hematoame numeroase (spontane sau provocate de lovituri minore, fără tulburări de coagulare),

Scanned with OKEN Scanner

dureri cronice, recurente (în special la adult, însoţite sau nu de artroza articulară precoce), hernii (care pot surveni la orice vârstă, adesea recidivante, chiar după tratament), unele forme prezintă scolioză. În cele mai multe cazuri se descrie şi o oboseală importantă.

Clasificarea sindromului Ehlers-Danlos se face după manifestările clinice prezente. Se disting cinci tipuri majore şi unele forme particulare.

– Tipurile clasice I şi II ale sindromului Ehlers-Danlos (cutanate şi articulare): piele fină, fragilă, hiperextensibilă, cu cicatrice întinse, frecvente hernii, subluxaţii, pseudotumori; cu transmitere autosomal dominantă. În unele cazuri: anomalii de colagen (COL5A1, COL5A2).

– Tipul III al sindromului Ehlers-Danlos (hipermobil): hipermobilitate articulară, luxaţii recidivante, dureri articulare şi musculare; cu transmitere autosomal dominantă.

– Tipul IV al sindromului Ehlers-Danlos (vascular): pielea este fină, translucidă, cu desen vascular subcutanat evidenţiat; complicaţii foarte grave, cu risc de ruptură a arterelor şi organelor (intestin, uter), cu pneumotorax recidivant; transmitere autosomal dominantă, cu expresivitate variabilă intra şi interfamilială. Mutaţia : COL3A1.

– Tipul V al sindromului Ehlers-Danlos (cifo-scoliotic): laxitate excesivă, hipotonie neonatală, scolioză severă din copilărie, osteoporoză şi afectare oculară; cu transmitere autosomal recesivă, este determinată de un deficit enzimatic (lizil-hidroxilaza), care modifică structura colagenului.

– Tipul artrocalasis, particular: multiple luxaţii, luxaţie coxo-femurală de la naştere; cu transmitere autosomal dominantă.

– Tipul dermatopraxis, particular: atingere predominant cutanată; cu transmitere autosomal recesivă.

– Alte forme mult mai rare, aparţinând tipurilor sindromului Ehlers-Danlos V, VIII, IX, X, XI, după clasificările anterioare, sunt considerate forme clinice cu expresie variabilă ale entităţilor descrise anterior.

III.5. Sindromul Marfan

Sindromul Marfan este o boală ereditară, care se transmite autosomal dominant şi care afectează: scheletul, ochiul, sistemul cardio-vascular. Afectarea cardio-vasculară este responsabilă de mortalitatea asociată sindromului.

Frecvenţa bolii este dificil de apreciat, datorită nerecunoaşterii şi nediagnosticării cazurilor mai puţin severe sau cu tablou clinic atipic. Se apreciază o frecvenţă de 1/3000-5000 de indivizi, fără o predominanţă de rasă sau sex. În aproximativ 80% dintre cazuri: o mutaţie a genei care specifică fibrillina (FBN1), genă situată pe cromozomul 15. Această genă este foarte mare, fiind constituită din 110000 perechi de baze (o bază azotată fiind unitatea de structură a genei) repartizate în 65 exoni (parte a genei tradusă în proteină), separaţi prin introni (parte a genei care nu este tradusă în proteină). Talia genei FBN1 face ca studiul acesteia să fie lung şi dificil.

Semnele clinice ale sindromul Marfan includ afectare scheletică, oculară

– Afectarea scheletică: talie tipică, înaltă la copil şi adult, mai mare decât valoarea corespunzătoare sexului şi vârstei; depăşeşte excepţional 1,95 m la bărbat şi 1,85 m la femei; anvergura depăşeşte 1,05xtalia; braţele sunt lungi şi gambele mari (dolicostenomelie); oasele lungi sunt cele distale; anomaliile maximale la nivelul mâinilor: arahnodactilie; deformarea toracică constă în adesea în pectus excavatum sau

Scanned with OKEN Scanner

carinatum; coloana vertebrală cu cifoscolioză (pubertar) şi pot beneficia de tratament chirurgical dacă sunt pronunţate; hiperlaxitatea ligamentară determină instabilitatea articulaţiilor; piciorul plat este o complicaţie clasică şi frecventă.

– Afectarea oculară: globul ocular este alungit determinând instalarea miopiei şi, posibil în timp, a dezlipirii de retină; corneea este mai plată decât normal; dilataţia pupilei este dificil de obţinut (muşchi pupilar hipoplazic); cristalinul este adesea deplasat, datorită slăbiciunii ligamentelor oculare: sub-luxaţia cristalinului poate duce la ectopie de cristalin (luxaţie completă) la 60-80% din pacienţi apărând cataracta; aceste modificări pot duce la cecitate.

– Afectarea cardio-vasculară: aorta se dilată iniţial tipic, în „bulb de ceapă", interesând sinusul Valsalva, poate debuta in utero şi evoluţia sa este dificil de prevenit, având riscul disecţiei sau rupturii aortice (ø aortă mai mare de 55 mm); istoric familial; prevalenţa aritmiilor ventriculare şi supra-ventriculare este mare; mai rar: dilataţia ventriculară stângă, tulburări de conducere cardiacă.

– Manifestări cutanate: contuziile survin facil (fineţea pielii, diminuarea grăsimii subcutanate şi eventual instabilitătea articulară care acompaniază laxitatea ligamentară); cicatrizarea se face normal; vergeturile sunt frecvente (2/3 dintre pacienţi), unde elasticitatea pielii este solicitată (disocierea fibrelor elastice, vizibilă histologic); herniile sunt frecvente şi recidivează frecvent după chirurgie, necesitând adesea utilizarea plăcilor/plaselor speciale.

– Manifestări pulmonare: complicaţia pulmonară clasică este pneumotoraxul spontan, prin ruptura unei bule apicale; anomaliile probelor funcţionale respiratorii sunt determinate de deformaţiile toracice.

III.6. Sindromul Menkes

Sindromul Menkes este o afecţiune ereditară, transmisă recesiv legată de X, a metabolismului cuprului. Există un defect de transport intracelular al cuprului rezultând un deficit de cupru liber cu răsunet neurologic, vascular, la nivelul scheletului şi pilozităţii.

Frecvenţa bolii este de 1/300 000 de nou născuţi vii. Sindromul Menkes este asociat cu diferite mutaţii ale genei ATP7A, localizată la nivelul cromozomului 13, genă care codifică o proteină MNK cu rol în transportul Cu intracelular. Există o altă formă de boală, numită „sindromul de corn occipital", în care activitatea proteinei este parţial conservată rezultând un tablou clinic mai estompat. Mutaţii ale genei determină sinteza defectuasă a proteinei, cu repercursiuni asupra absorbţiei intestinale de cupru cât şi a furnizării de cupru către sistemul nervos central. Apar perturbări în sinteza unor enzimele Cu-dependente, explicând tabloul clinic al bolii: hipotermie, depigmentări ale pielii şi pilozităţii, leziuni vasculare, păr răsucit, demineralizări osoase.

Semnele clinice din cadrul sindromului Menkes constau din: retard de creştere intrauterină (nou născutul are greutate la naştere mică şi după naştere) şi deteriorare neurologică progresivă. Forma clasică se dezvoltă în primii 2 ani de viaţă, cu: hipotonie axială, spasticitate, hipotermie, convulsii parţiale şi generalizate, dificultăţi de alimentaţie, microcefalie; datorită unor modificări la nivelul celulei nervoase. Fenotipic, frapează aspectul pilozităţii: păr rar, depigmentat, fragil, casabil, tocit; microscopic – aspect de „pili torti" (păr rasucit). Faţa are un aspect bucălat datorită hipotoniei musculaturii faciale, micrognaţie, posibil boltă palatină ogivală. Pielea este uscată, pigmenta-

Scanned with OKEN Scanner

tă neregulat şi groasă. Vasele sangvine sunt sinuoase şi elongate, cu lumen neregulat, anevrisme → hemoragii cerebrale sau intestinale.

III.7. Sindromul Stickler

Sindromul Stickler este o boală genetică progresivă, care poate afecta ambele sexe şi este de obicei transmisă de la părinte la copil.

Afectează colagenul din organism (cu modificări ale structurii țesutului conjunctiv), care este cea mai des întâlnită proteină din organism; aproximativ o treime din totalitatea proteinelor sunt pe bază de colagen. Colagenul formează majoritatea țesutului conjunctiv, care poate fi descris ca țesut suport al tuturor organelor din corpul uman. Unele țesuturi conjunctive acționează ca şi liant, altele ca şi suport pentru celelalte sisteme, aparate sau organe, asigurând întinderea şi restrângerea elastică, mai ales în cazul muşchilor. Colagenul este de asemenea o parte importantă a cartilajului care acoperă terminațiile osoase ale articulațiilor. Ocular, colagenul se regăseşte în sclere, cornee şi umoarea vitroasă.

Frecvența bolii este de 1/ 7500-9000 sau 3/10.000 persoane. Este datorat mutațiilor a 3 gene, care se transmit autosomal dominant.

COL2A1 este gena responsabilă (aproximativ 75% cazuri) de sindromul Stickler forma „completă" sau „totală", denumită şi sindrom Stickler tip 1; unele simptome se pot manifesta târziu după naştere.

COL11A1 cauzează tot sindrom Stickler „total" , denumit şi sindrom Stickler tip 2.

COL11A2 cauzează un sindrom „asemănător-Stickler", care afectează doar articulațiile şi auzul, fără a afecta vederea, denumit displazia oto-spondilo-megaepifizară.

O formă de sindrom Stickler transmisă autosomal recesiv este cauzată de o mutație în gena COL9A1.

Semnele clinice din cadrul sindromului Stickler includ afectare oculară (miopie, cataractă, glaucom, risc înalt de dezlipiri retiniene care pot afecta ambii ochi), osoase şi articulare (redoarea unor articulații şi altele prea flexibile, afectarea precoce a articulațiilor poate evolua către osteoartrită), bucală (fisuri palatine, ale submucoasei, palatul înalt arcuit şi/sau lueta bifida, micrognație cu mandibula mai scurtă decât maxilarul, rezultând un contact insuficient între suprafețele de mestecare dintre dinții superiori şi cei inferiori, similar cu cele din secvența Pierre Robin), facială (fața plată, cu un nas mic sau punte nazală mică sau inexistentă. Înfățişarea tinde să se îmbunătățească în timp), auriculare (posibilă pierdere a auzului, urechi lipite în copilărie cauzate de fisura palatinului) şi altele (deformări ale coloanei vertebrale cu scolioză, prolaps al valvei mitrale, din cauza problemelor auditive şi vizuale, apar dificultăți de învățare).

III.8. Sindromul Williams

Sindromul Williams Beuren include: trăsături faciale distincte, retard mintal, profil cognitiv particular, anomalii cardiovasculare, hipercalcemie şi/ sau hipercalciurie.

Frecvența sindromului Williams este de 1/7500 nou născuți şi s-a identificat la ambele sexe şi la toate rasele. Deleția materialului genetic din regiunea 7q11.2, care include aproximativ 25 de gene, contribuie probabil la manifestările sindromului. Deleția genei ELN, responsabilă de sinteza elastinei, este asociată cu anomaliile conjunctive şi cardiovasculare, care sunt definitorii pentru sindrom (stenoza aortică supravalvulară, stenoza pulmonară supravalvulară). Deleția genelor LIMK1, GTF2I,

Scanned with OKEN Scanner

GTF2IRD1 este posibil responsabilă de dificultăţile vizuale şi spaţiale ale acestor pacienţi. Deleţia genei CYLN2 este asociată cu comportamentul particular, retardul mintal şi alte deficienţe.

Semnele clinice caracteristice sindromului Williams sunt: facies particular, cu aspect de spiriduş, stenoză aortică supravalvulară, hipercalcemie infantilă idiopatică. Se adaugă retardul creşterii intrauterine, curbă de creştere liniară în primii 4 ani de viaţă, statură mică. Faciesul particular „de spiriduş" este descris cu frunte lată, cu îngustare bitemporală, proeminenţa ariei periorbitale, epicantus, strabism, iris stelat, punte nazală deprimată, nas scurt, vârf nazal rotund, narine anteversate, hipoplazie malară, filtrum lung; copiii mici au obrajii bucălaţi şi mici, adulţii au un facies lung; buze groase, gură largă, malocluzie, dinţii spaţiaţi, hipodonţie, microdonţie. Anomaliile cardiovasculare constau din: stenoze arteriale (stenoză aortică supravalvulară; stenoză arterială pulmonară; stenoză arterială renală), proplaps de valvă mitrală; defect de sept atrial, defect de sept ventricular. Anomaliile ţesutului conjunctiv pot fi evidenţiate prin prezenţa: pectus excavatum, cifoscolioză, laxitate articulară sau limitare articulară, hernie ombilicală, hernie inghinală, piele laxă şi subţire, unghii hipoplastice, voce aspră sau groasă. Se pot adăuga tabloului clinic: hipertensiune arterială sistemică, anomalii renale (rinichi mici/solitar/pelvic, reflux vezico-ureteral, nefrocalcinoză, insificienţă renală), hipercalcemie, hipercalciurie (30% cazuri), hipotiroidism, pubertate timpurie (50% cazuri), diabet zaharat la vârsta adultă, retard mintal: de la moderat până la forme severe, cu IQ mediu 56, comportament particular: extrem de sociabili, memorie auditivă foarte bună, deficit de orientare vizuală spaţială.

Bibliografie:

1. Rook's Textbook of Dermatology, 4 Volume Set, 8th EditionRook's Textbook of Dermatology, 8th Edition, Tony Burns, Stephen Breathnach, Neil Cox, Christopher Griffiths, 2010, Wiley-Blackwell
2. Bolognia, Dermatology: 3 Edition Jean L. Bolognia MD, Joseph L. Jorizzo MD, Julie V. Schaffer MD, 2012
3. Kumar V. Robbins and Cotran Pathologic Basis of Disease, Professional Edition. 8th. Saunders; 2009:437-438.
4. Sharp GC, Irvin WS, Tan EM, et al. Mixed connective tissue disease--an apparently distinct rheumatic disease syndrome associated with a specific antibody to an extractable nuclear antigen (ENA). *Am J Med*. Feb 1972;52(2):148-59.
5. Alarcon-Segovia D, Villareal M. Classification and diagnostic criteria for mixed connective tissue disease. In: Kasukawa R, Sharp GC, eds. *Mixed Connective Tissue Disease and Anti-nuclear Antibodies*. 1987:33-40.
6. Kasukawa R, Tojo T, Miyawaki S. Preliminary diagnostic criteria for classification of mixed connective tissue disease. In: Kasukawa R, Sharp GC, eds. *Mixed Connective Tissue Disease and Anti-nuclear Antibodies*. 1987:41-7.
7. Michels H. Course of mixed connective tissue disease in children. *Ann Med*. Oct 1997;29(5):359-64.
8. Tsai YY, Yang YH, Yu HH, Wang LC, Lee JH, Chiang BL. Fifteen-year experience of pediatric-onset mixed connective tissue disease. *Clin Rheumatol*. Sep 16 2009.
9. Malleson PN, Mackinnon MJ, Sailer-Hoeck M, Spencer CH. Review for the generalist: The antinuclear antibody test in children - When to use it and what to do with a positive titer. *Pediatr Rheumatol Online J*. Oct 20 2010;8:27.
10. Mier R, Ansell B, Hall MA, et al. Long term follow-up of children with mixed

Scanned with OKEN Scanner

Validation and clinical significance of the Childhood Myositis Assessment Scale for assessment of muscle function in the juvenile idiopathic inflammatory myopathies. *Arthritis Rheum.* May 2004;50(5):1595-603.
32. Boulman N, Slobodin G, Rozenbaum M, Rosner I. Calcinosis in rheumatic diseases. *Semin Arthritis Rheum.* Jun 2005;34(6):805-12.
33. David M. A case of scleroderma mentioned by Hippocrates in his aphorisms. *Korot.* 1981;8(1-2):61-3.
34. Pope JE. Musculoskeletal involvement in scleroderma. *Rheum Dis Clin North Am.* May 2003;29(2):391-408.
35. Kissin EY, Schiller AM, Gelbard RB, et al. Durometry for the assessment of skin disease in systemic sclerosis. *Arthritis Rheum.* Aug 15 2006;55(4):603-9.
36. American Rheumatism Association Diagnostic and Therapeutic Criteria Committee. Preliminary criteria for the classification of systemic sclerosis (scleroderma). Subcommittee for scleroderma criteria of the American Rheumatism Association Diagnostic and Therapeutic Criteria Committee. *Arthritis Rheum.* May 1980;23(5):581-90.
37. Barnett AJ, Miller MH, Littlejohn GO. A survival study of patients with scleroderma diagnosed over 30 years (1953-1983): the value of a simple cutaneous classification in the early stages of the disease. *J Rheumatol.* Feb 1988;15(2):276-83.
38. Boin F, Hummers LK. Scleroderma-like fibrosing disorders. *Rheum Dis Clin North Am.* Feb 2008;34(1):199-220; IX.
39. Chifflot H, Fautrel B, Sordet C, et al. Incidence and prevalence of systemic sclerosis: a systematic literature review. *Semin Arthritis Rheum.* Feb 2008;37(4):223-35.
40. Derk CT, Jimenez SA. Systemic sclerosis: current views of its pathogenesis. *Autoimmun Rev.* Jun 2003;2(4):181-91.
41. Distler J, Distler O. Novel treatment approaches to fibrosis in scleroderma. *Rheum Dis Clin North Am.* Feb 2008;34(1):145-59; VII.
42. Gerbracht DD, Steen VD, Ziegler GL, et al. Evolution of primary Raynaud's phenomenon (Raynaud's disease) to connective tissue disease. *Arthritis Rheum.* Jan 1985;28(1):87-92.
43. Herrick AL. Pathogenesis of Raynaud's phenomenon. *Rheumatology (Oxford).* May 2005;44(5):587-96.
44. Hettema ME, Bootsma H, Kallenberg CG. Macrovascular disease and atherosclerosis in SSc. *Rheumatology (Oxford).* May 2008;47(5):578-83.
45. Johnson SR, Feldman BM, Hawker GA. Classification criteria for systemic sclerosis subsets. *J Rheumatol.* Sep 2007;34(9):1855-63.
46. Lawrence RC, Helmick CG, Arnett FC, et al. Estimates of the prevalence of arthritis and selected musculoskeletal disorders in the United States. *Arthritis Rheum.* May 1998;41(5):778-99.
47. Mayes MD. Scleroderma epidemiology. *Rheum Dis Clin North Am.* May 2003;29(2):239-54.
48. Steen VD. Scleroderma and pregnancy. *Rheum Dis Clin North Am.* Feb 1997;23(1):133-47.
49. Zulian F. Systemic sclerosis and localized scleroderma in childhood. *Rheum Dis Clin North Am.* Feb 2008;34(1):239-55; IX.
50. Vitamin C. Available at http://www.vitamin-basics.com/index?id=43.. Accessed April 18, 2012.
51. Vitamin C. Available at http://ods.od.nih.gov/factsheets/vitaminc/
52. Loeys BL, Chen J, Neptune ER, et al. A syndrome of altered cardiovascular, craniofacial, neurocognitive and skeletal development caused by mutations in TGFBR1 or TGFBR2. *Nat Genet.* Mar 2005;37(3):275-81.

Scanned with OKEN Scanner

CELULELE STEM DERIVATE DIN ȚESUT ADIPOS. EXPERIENȚA PERSONALĂ, CERCETARE ȘI APLICAȚII TERAPEUTICE

Dana Jianu, Oltjon Cobani, Maria Filipescu, Ştefan Jianu, Mihaela Vartic, Alina Constantin, Maya Simionescu

Background

In ultimii 60 de ani s-a constatat o crestere a interesului in ceea ce priveste celulele stem embrionare si adulte, ele devenind subiectul a multe lucrari si citatii stiintifice.Acest lucru nu s-a rezumat la cercetarea de laborator, multi pacienti umani beneficiind de tratamente bazate pe celule stem.

Posibilitatile de folosire ale celulelor stem adulte mesenchimale in medicina sunt nelimitate si fac obiectul medicinei si chirurgiei regenerative.

Introducere

Celulele stem sunt responsabile pentru organizarea si dezvoltarea tuturor organismelor multicelulare. Abilitatea acestor celule de a se transfoma controlat in alte tipuri de celule le face foarte valoroase.Exista 2 tipuri de celule stem: celule stem embrionare si celule stem adulte.

Cele mai cercetate celule stem adulte studiate pana acum sunt cele din maduva osoasa dar insuficienta obtinerii unui numar mare din aceste celule a facut ca cercetarile sa priveasca catre un alt tip de celula stem adulta.

Este de mult timp stiut ca tesutul adipos contine adipocite si celule nonadipocitare (celule endoteliale, fibroblasti, pericite si altele) cunoscute sub numele de fractie vasculara stromala (FVS).Studii recente au aratat ca printre celulele acestei componente se afla si celule stem mezenchimale derivate din adipocite(CSDA).

Aceste celule au aceleasi proprietati ca si celule stem din maduva osoasa facand din tesutul adipos cea mai importanta sursa de celule stem mezenchimale adulte (CSDA)[1].Acestea sunt celule multipotente .Ele se pot diferentia in diferite tipuri de celule. Au de asemenea un rol trofic important ca celule imunosupresoare si in raspunsul postlezional, fiind prima linie de raspuns al corpului uman la un factor de agresiune.

Cu inaintarea in varsta procentul de celule stem mezenchimale din maduva scade de la 1:10.000 la nastere la 1:2.000.000 la varsta de 80 de ani.Dar pentru ca surplusul adipos la oameni ,global ,este in crestere, CSAD devin o noua speranta, cu un numar de celule de 500 de ori mai mare la acelasi cantitate comparativ cu maduva osoasa.

Aceste celule mezenchimale au cai de diferentiere dinstincte.CSDA se pot diferentia in osteoblasti, miocite, condrocite si alte celule.Potentialul lor de regenerare rezulta nu numai din diferentiere dar in principal prin capacitatea trofica de a genera factori bioreactivi.

Scanned with OKEN Scanner

Ideal, medicina si -ar dori o terapie de cicatrizare cu raspuns inflamator minim si regenerativ maxim; cercetarile au inceput sa arate ca CSDA pot facilita acest proces.Se fac cercetari ample in toata lumea in care cativa cercetatori au obtinut rezultate de exemplu in tratamentul bolilor inflamatorii ale intestinului subtire si colon si chiar in imbunatatirea functiei miocardului dupa infarct.Aceste celule s-au dovedit deja eficiente in chirurgia plastica- estetica regenerativa: transplante pentru diferite parti ale corpului, imbogatirea grefelor,reinjectarea la nivelul fetei cu efect anti-ageing,ameliorarea cicatricilor recente sau vechi. .Se pot folosi si in combinatie cu transferul autolog de grasime in mamoplastiile reconstructive sau cele estetice de augmentare pentru a optimiza rata de supravietuire a grefei adipoase si a timpului de vindecare a plagii operatorii.Rezultate promitatoare s-au obtinut si in ameliorarea manifestarilor sclerodermiei la maini.

Pacienti si metode

Experienta personala mai recenta ne arata ca "extractul "de CSDA da rezultate foarte bune in procesele de reintinerire ale aspectului fetei, gatului sau mainilor in zonele in care nu putem injecta volume mari de grefa adipoasa.

In clinica noastra incepand cu anul 2013 se injecteaza celule stem derivate din adipocite in cadrul rejuvenarii zonei perioculare, malare,frontale, zigomatice, temporale, periorale,cervical anterior,zone in care nu se pot injecta volume mari de tesut adipos.Concomitent s-au mai folosit in functie de necesitatile pacientului la nivelul scalpului (pentru regenerarea firelor de par), mainilor si imbunatatirea diverselor tipuri de cicatrici.

Pacientele au avut varste cuprinse intre 30 si 62 de ani. Pana in prezent s-au injectat 45 de zone si 10 cicatrici.

Injectarea de celule stem pesupune un proces in 3 etape:

1.Recoltarea de tesut adipos

- Marcarea zonei de tratament(atat zona donatoare cat si cea receptoare)
- Recoltarea tesului adipos folosind seringi de 10,20, 60cc, la care se ataseaza ace de 14/16G sau canule Khouri de 12G cu 12 gauri (zonele preferate de recoltare sunt flancurile si abdomenul)
- Sunt necesare 60 ml de suspensie adipoasa

2. Izolarea CSDA din tesutul adipos

-combinare suspensie adipoasa cu solutie Ringer lactat si enzima (Matrase)

-se centrifugeaza conform protocolului (incalzire, procesare, concentrare de 3 ori)

- pentru extragerea de celule stem este folosit echipament Ingeneron (USA)

3. Injectarea propriu zisa de celule stem

- concentrarea de celule stem rezultata este recombinata cu o suspensie fina adipoasa pe care am numit-o "nanofat"

-solutia rezultata este injectata intra si hipodermic

- pentru injectare se folosesc seringi de 1ml cu ace de 26G

-modul de injectare este trasant, retrotrasant sau in retea

De asemenea, s-a folosit ca factor de stimulare energie luminoasa de intensitate medie (LASER CO2 Fractional)

Scanned with OKEN Scanner



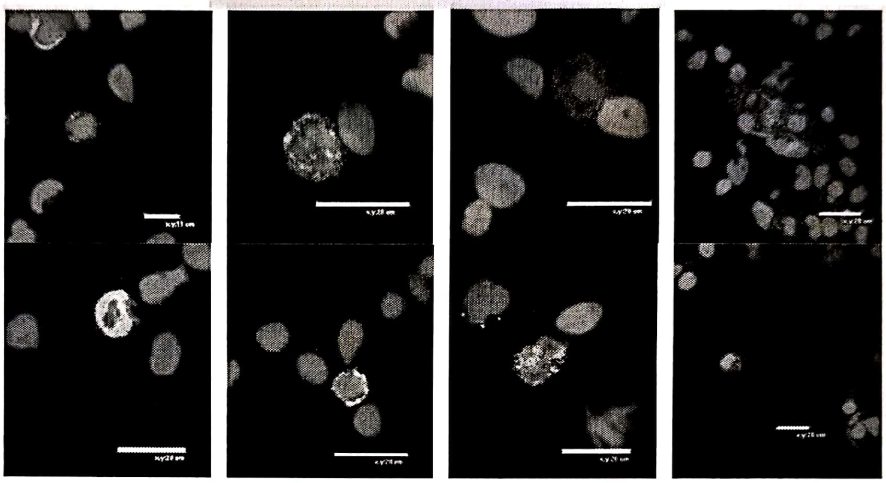

Centrifuga pentru izolarea celulelor stem Celule mici positive pentru marker celule stem printre celule isolate din autologe din tesutul adipos tesutul adipos uman (INGENERON – USA)

Procedura se desfasoara in sala de operatie, sub anestezie generala cu IOT (intubatie orotraheala) respectand toate regulile de asepsie. Toti pacientii au urmat acelasi protocol pre si postoperator. Protocolul preoperator a constat in analize (hemoleucograma, probe biochimie si probe de coagulare) , medicatie antivirala si preventie impotriva echimozelor. Postoperator s-a administrat terapie antibiotica si AINS.95 % dintre paciente au beneficiat de injectare cu CSDA in cadrul tratamentului ALJ (AdipoLASERreJuvenation).

Controalele au fost realizate la 1 zi, 1 saptamana, 3,6,9,12 luni si rezultatele au fost obiectivate prin fotografiere. (aparat Canon, lumina naturala si artificiala in conditii standard)

Rezultate

Pacientii au fost monitorizati timp de 1 pana la 12 luni. Urmatoarele aspecte au fost evaluate: imbunatatiea texturii si coloratiei tegumentului (diminuarea petelor si luminozitatea fetei), diminuarea ridurilor, troficitatea tesuturilor subiacente,ameliorarea cicatricilor. Rezultatele au fost evaluate ca excelent, bun,satisfacator, nesatisfacator din punctul de vedere al medicului si pacientului rata de satisfactie fiind per total: 70% excelent, 25% bun, 4,5% satisfacator,0.5% nesatisfacator.

Scanned with OKEN Scanner

Exemplificare cazuri:

Cazul 1: SG 47 ani, AdipoLASER rejuvenation + PRP + Celule Stem Autologe Derivate din Adipocite

Inainte 8 luni postoperator

Cazul 2:

S. P. 30 ANI LIPOFILLING +CELULE STEM CICATRICE FATA DORSALA MANA DREAPTA, ARC DR SI RAZA DIGITALA DEGETELE IV-V CU RECOLTARE TESUT ADIPOS COAPSA SI GAMBA STANGA

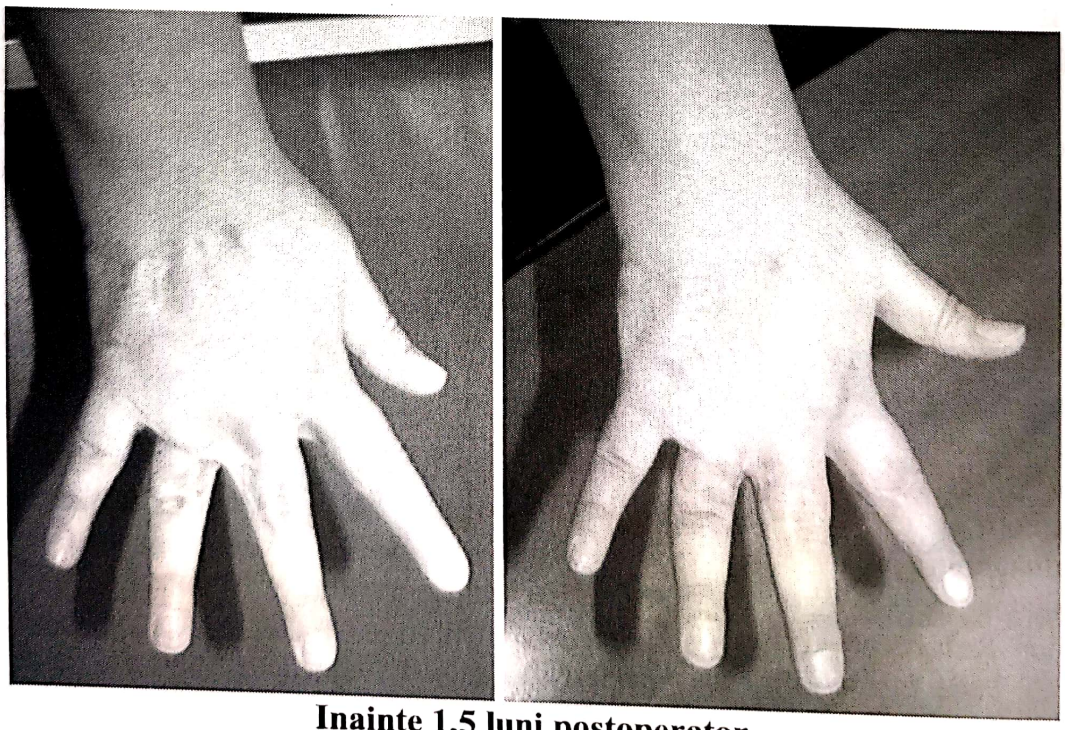

Inainte 1,5 luni postoperator

Scanned with OKEN Scanner

Scanned with OKEN Scanner

Discutii

Tesutul adipos este o sursa accesibila si abundenta de celule stem adulte care pot fi izolate printr-un proces fizico-chimic standartizat. Aceste CSDA sunt celule multipotente care se pot diferentia in adipocite, condrocite, miocite sau osteoblasti cu un mare potential de aplicare in repararea si regenerarea tesuturilor lezate. Pe plan mondial sunt in desfasurare studii in care CSDA sunt injectate in vederea ameliorarii bolilor de inima, rinichi sau ficat. Capacitatea acestor celule de a migra in zonele lezate poate revolutiona tratamentul infarctului mocardic, accidentului vascular cerebral, insuficientei renale sau cirozei. In acest sens Xiaowen Bai et al[2] au aratat , pe experimente conduse pe soareci, ca aceste celule stem prezinta o terapie de viitor in ceea ce priveste recuperarea functionala dupa infarctul miocardic acut. Ei au aratat ca injectia acestora in locul leziunii a adus la imbunatatirea vascularizatiei tesutului suferind si a functiei miocardului. Capacitatea de diferentiere si de suport al tesuturilor endogene reprezinta un beneficiu in repararea tesuturilor lezate. Un studiu efectuat de G.Rigotti et al[3] a aratat ca transferul autolog de grasime continand celule stem autologe din tesutul adipos reprezinta o abordare terapeutica de success in cazul leziunilor postradioterapie.In acest studiu ei au aratat cum aceste celule stem declanseaza o reactie in lant incepand prin identificarea leziunii, eliberarea de factori angiogenici favorizand neoangiogeneza ducand astfel la o mai buna oxigenare a regiunii respective. Intr-un alt studiu Cohen SR si Mailey B[4] au aratat potentialul acestor celule stem regenerative pentru rejuvenarea faciala si rolul acestora in procedurile de lipofilling la nivelul fetei. Un alt studiu condus de Mohammed A.S. et al[5] a aratat rolul CSAD in cicatricile retractile, postcombustionale si in tratamentul ridurilor la nivelul fetei. De asemenea, este deja un fapt rolul CSDA in reconstructiile sau augmentarile mamare cu tesut adipos acesta marind rata de supravietuire a acestuia din urma. Este in desfasurare un studiu al clinicii de cercetare in vitro care demonstreaza eficienta CSDA injectate singure sau in suspensie adipoasa.

Concluzii

Folosirea celulelor stem autologe derivate din tesutul adipos prezinta o avansare importanta in ceea ce priveste repararea si regenerarea tisulara. Studiile efectuate ne confirma ca aceste celule, prin capacitatile lor de regenerare a tesuturilor au un rol important in rejuvenarea faciala, ameliorarea cicatricilor si in alte domenii ale chirurgiei si medicicinei regenerative datorita capacitatii de diferentiere a acestora in alte tipuri de celule si de diminuare a raspunsului inflamator. De asemenea este de subliniat faptul ca obtinerea CSDA este accesibila, usor de efectuat, facand din acestea o sursa importanta de celule stem.

Posibilitatile de folosire si valentele acestor celule stem autologe derivate din adipocite sunt extrem de promitatoare cu aplicabilitate in multe domenii ale medicinei si chirurgiei regenerative.

Bibliografie:

1. Coleman SR (1997): Facial recontouring with lipostructure. ClinPlast Surg, 24: 347-367.
2. Xiaowen Bai, Yasheng Yan, Yao-Hua Song, Max Seidensticker, Brian Rabinovich, Roxana Metzele1, James A. Bankson, Daynene Vykoukal1, and Eckhard Alt. Both cultured and freshly isolated adipose tissue-derived stem cells enhance cardiac function after acute myocardic infarction. European Heart Journal doi:10.1093/eurheartj/ehp568
3. G.Rigotti, A.Marchi, M.Galie, G.Garoni, D.Benati, M.Krampera, A.Pasini, A.Sbarbati: Therapeutic Healing of Radiolesions by Autologous Lipoaspirate Transplant: a Process Mediated by Adipose-derived Adult Stem Cells.Partly reproduced from :Rigotti et al. (2007) Clinical treatment of radiotherapy tissue damage by lipoaspirate transplant:a healing procedd mediated by adipose-derived adult stem cells. Plast Reconstr surg Apr 15;119(5):1409-1422
4. Cohen SR, Mailey B. Adipocyte-derived stem and regenerative cells in facial rejuvenation. Clin Plast Surg. 2012 Oct;39(4):453-64.doi:10.1016/j.cps.2012. 07.014.
5. Mohammed Adel Salahat, Loureance Al Hadid: Autologous Adipose Stem Cells Use for Skin Regeneration and Treatment in Humans. Journal of Biology, Agriculture and Healthcare, ISSN 2224-3208, Vol.3, No.1, 2013

Scanned with OKEN Scanner

TOXINA BOTULINICĂ ŞI ACIDUL HIALURONIC. INDICAȚII SI COMPLICAȚII

Dana Jianu, Maria Filipescu, Stefan Jianu, Cobani Oltjon

Imbatranirea reprezinta un proces fiziologic care implica modificari de structura la nivelul tuturor planurilor anatomice: piele, tesut subcutanat, muscular si osos). Pierderea de volume si hiperactivitatea musculara sunt cele doua componente majore a procesului de imbatranire si care duc la aparitia de riduri.Ridurile pot fi clasificate in statice si dinamice.Toxina botulinica si acidul hialuronic (AH) sunt dintre cele mai folosite substante in medicina estetica, fiind cel mai des utilizate de chirurgi plasticieni si dermatologi.Chiar daca aceste doua substante sunt folosite larg pe plan mondial este important sa cunoastem indicatiile corecte, complicatiile care pot surveni si tratamentul acestora.Cunoasterea lor va duce la o folosire mai sigura si la managementul corect al posibilelor complicatii.In general ridurile dinamice se pot trata cu ajutorul toxinei botulinice (TB) iar cele statice cu ajutorul acidului hialuronic (AH).

Toxina botulinica este o neurotoxina produsa de bacteria Clostridium botulinum. Blocheaza eliberarea presinaptica a acetilcolinei la nivelul jonctiunii neuro-musculare producand astfel o paralizie temporara.Aceasta capacitate a dus la folosirea ei in diferite situatii medicale cauzate de hipercontractilitatea musculara iar in medicina estetica este folosita pentru tratamentul ridurilor.A fost folosita prima data in USA in 1978 pentru tratamentul strabismului, blefarospasmului si hemispasmului facial urmand apoi sa fie folosit de Carruthers in 1987(Canada) pentru tratamentul "labei de gasca". Este folosita cu precadere in chirurgia estetica si dermatologie dar de asemenea in neurologie, oftalmologie si chirurgie generala. In Romania a fost pentru prima data folosita in scopuri cosmetice in cadrul clinicii ProEstetica in 1999 de catre Prof.Asoc. Dr.Dana Jianu.

In literatura sunt citate 7 serotipuri de neurotoxina (A,B,C1,D,E,F,G) si 3 complexe proteice de diferite dimensiuni.Pentru uz clinic manufacturarea implica un process de izolare si purificare specific fiecarui producator.Cele mai cunoscute produse sunt Botox (Allergan), Dysport (Ipsen).

In ceea ce priveste medicina estetica tinta tratamentului cu toxina botulinica este musculatura mimicii fetei.Muschii fetei pot fi impartiti in 2 grupuri: muschii mimicii si muschii masticatiei. Majoritatea muschilor expresiei faciale nu au insertii osoase propriu zise ci mai degraba insertii in tegumentul supraiacent ei neavand rol in miscarea scheletala ci in miscarea tegumentara si a structurilor asociate pentru a facilita comunicarea. Odata cu inaintarea in varsta survine o atrofiere in musculatura fetei rezultand o ptoza tegumentara care este tratata prin proceduri chirurgicale. Cu toate acestea, prin contractia repetata a musculaturii pielea supraiacenta formeaza pliuri si riduri. Pe cale de consecinta pentru prevenirea formarii acestora prin contractia musculaturii mimicii se foloseste toxina botulinica.

Cele mai frecvente zone injectate cu toxina botulinica sunt:

1. Regiunea frontala-ridurile orizontale ale fruntii "ridurile de mirare" sunt date de contractia muschiului frontalis care este un muschi orizontal a carui activitate contrac-

Scanned with OKEN Scanner

tila scurteaza fruntea si ridica sprancenele.

2. Regiunea glabelara- in aceasta regiune se formeaza asa numitele "riduri de incruntare" prin contractia muschilor procerus , corrugator supercili si depressor supercilii.

3. Regiunea cantala externa "laba de gasca"- se formeaza riduri datorate contractiei muschiului orbicularis oculi.

Alte indicatii cuprind liniile nazale datorate contractiei muschiului nasal, zambetul gingival - zambetul care expune gingia si dintii inestetic - (m. ridicator al buzei superioare si al aripii nazale) , benzile platismale - benzile verticale ale gatului (m.platisma), liniile mento-geniene si in tratamentul hiperhidrozei.

In clinica ProEstetica intre anii 1999-2013 am injectat peste 5000 pacienti folosind atat Dysport cat si Vistabel.S-a folosit dilutia de 1ml de SF pentru reconstituirea unui flacon de Dysport. Dozele (Dysport) variaza in functie de zona care trebuie injectata.Se folosesc 8 U per punct de injectie pentru regiunea glabelara si 5U per punct de injectie in celelelate zone. Doza maxima de toxina botulinica folosita nu trebuie sa depaseasca 200U per sedinta.Pentru glabela se folosesc 60 U toxina botulinica, pentru "laba de gasca" 40 U, regiunea frontala si gat se folosesc 60 U.Pentru zambetul gingival si liniile mento geniene se folosesc 30U substanta.De subliniat ca aceste doze sunt variabile in functie de morfologia si particularitatile fiecarui pacient in parte.Pentru injectare se folosesc seringi de 0,5 cc (50 de diviziuni, 1diviziune= 5U) cu ac de 28 G. Nu este necesara anestezie.

Experienta noastra a aratat ca pacientul care are o zona musculara blocata o perioada mai indelungata de timp poate ajunge sa se "dezobisnuiasa" sa faca anumite miscari ale mimicii fetei.In acest scop am dezvoltat o schema de tratament care presupune o injectare intiala dupa care procedura este repetata la 2,5-5 luni cu precizarea ca a 3-a si a 4-a sedinta de tratament vor fi adaptate in functie de pacient. Sunt efectuate doze mai mici la pacienti mai tineri, la cei cu fragilitate vasculara crescuta, la cei cu mimica activa (actori) si la pacienti la care se observa o hiperreactie dupa prima sedinta.Sunt necesare doze mai mari la barbati. La persoane mai in varsta si la cei cu riduri mai adanci. Am adaugat si tratamentul cu acid hialuronic care se efectueaza la 1 luna dupa tratamentul cu toxina botulinica. Acidul hialuronic vine sa umple ridul restant atunci cand musculatura nu se mai contacta (rid static).

Este important de retinut faptul ca trebuie respectate distantele de injectare pentru a putea preveni posibilele complicatii:

-la nivelul fetei: ptoza palpebrala superioara, bilaterala sau unilaterala (vezi FOTO 2), ectropion, edem palpebral, diplopie,diminuarea secretiei lacrimale ("ochi uscat"), "Mephisto look"- (FOTO 1), zambet asimetric, imposibilitatea inchiderii comisurii bucale.

-la nivelul gatului : tulburari de deglutitie, voce ragusita si slabiciunea musculaturii cervicale

In urma tratamentului cu toxina botulinica, in cazuri rare, pot aparea efecte adverse cum ar fi roseata sau edem localizat,rush cutanat, cefalee si in unele cazuri sindrom pseudogripal.In unele cazuri toxina botulinica nu are efectul dorit: fie prin insuficienta (se face retus la o luna), fie prin lipsa totala de raspuns (prezenta anticorpilor antitoxina botulinica).

Scanned with OKEN Scanner

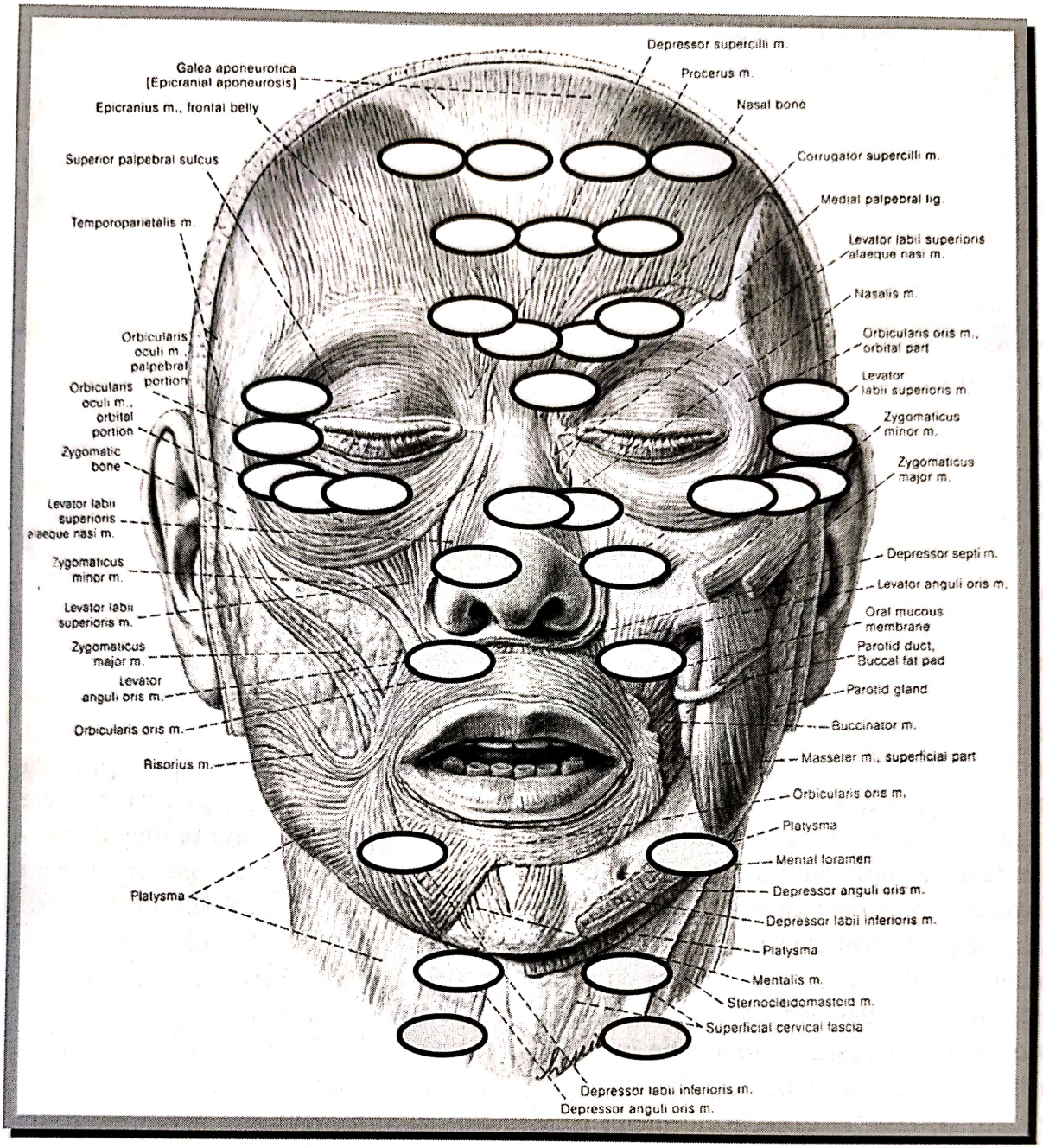

Toxina botulinica poate sa interactioneze cu diferite substante sau medicamente reducand sau potentand efectul acesteia.Pot dezvolta un edem mai intens persoanele fumatoare sau cei avand coagulopatii. Asociere tratamentului cu AINS cu toxina botulinica poate reduce efectul acestuia. Nu sunt recomandate tratamentele antibiotice dupa injectarea cu TB pentru cel putin 10 zile. Dupa injectarea cu TB se recomanda evitarea bailor de soare, saunei, fitness si bailor fierbinti timp de 5 zile.Este recomandata evitarea masajelor sau tratamentelor cosmetic faciale timp de 3 saptamani.

Toxina botulinica este contraindicata in sarcina,alaptare, miastenia gravis, in timpul tratamentelor de fertilizare si in alergii la unii dintre compusi.

Dupa 15 ani de experienta consider ca toxina botulinica ramane un instrument pretioso unealta de prêt in medicina estetica in vederea obtinerii unui aspect tanar la

Scanned with OKEN Scanner

nivelul fetei si gatului.De asemenea prezinta un factor adjuvant in combinate cu diferite alte proceduri chirurgicale.

Acidul hialuronic

In functie de durata de remanenta in tesuturi fillerele pot fi: permanente (peste 2 ani), semipermanente (1-2 ani), biodegradabile temporare (pana la 1 an).AH este un filler biodegradabil temporar.

AH este fillerul cel mai folosit in practica curenta.Este o polizaharida carbohidrata care se regaseste in toate organismele vii.La om AH se gaseste cu precadere la nivelul epidermului si cartilajului. Este o substanta puternic hidrofila care poate lega apa pana la 1000 de ori propria greutate.La nivelul tegumentului pastreaza hidratarea acestuia,ofera proprietati viscoelastice, ajuta cresterea de celule noi inlocuind cele vechi si protejeaza celulele tegumentului prin blocarea activitatii radicalilor liberi.Cu inaintarea in varsta productia de AH scade fapt care duce la subtierea tegumentului si pierderea volumelor la nivelul fetei.

Indicatiile cele mai frecvente ale utilizarii AH in medicina estetica sunt: santurile natural nazogeniene si labiomentoniere, definirea si marirea volumului buzelor, ridurile adanci verticale si orizontale frontale (care nu s-au diminuat sufficient dupa TB), regiunea orbitomalara, fata dorsala a mainilor.

Fiind o substanta bine tolerata de organism complicattile sunt rare si se datoreaza in principal tehnicilor incorecte de injectare, deficientelor de manipulare, de pastrare a substantei si a indicatiilor eronate.Cea mai grava complicatie o reprezinta injectarea intravasculara care duce la necroza tesuturilor deservite de artera respectiva.In unele cazuri au fost raportate pierderi ale vederii temporare sau permanente in timpul tratamentului regiunii glabelare (artera supratrohleara) sau a santurilor nazogeniene (artera angulara).De asemenea injectarea de bolusuri mai mari de 0.1 cc sau folosirea de ace ascutite poate reprezenta un alt factor important in aparitia acestor incidente (este mai putin posibil de a perfora o artera cu o canula). Tesuturile cicatriciale mai ales atunci cand suprafete deservite de artere terminale (ex. varful nasului, foto 3) pot reprezenta o problema si necesita mare atentie in special la nasurile operate. Medicii care practica astfel de proceduri trebuie sa aiba in dotare hyaluronidaza care reprezinta un tratament eficace nu doar in cazul accidentelor cu AH ci si in cazul altor fillere.De asemenea administrarea de aspirina (ca si antiagregant plachetar) poate ajuta la limitarea coagularii intravasculare. Pentru a evita astfel de accidente o buna cunoastere a anatomiei faciale este importanta.

In concluzie AH este o substanta de o mare utilitate si versatilitate in medicina si dermatologia estetica dar care necesita medici antrenati (chirurgi plasticieni, chirurgi BMF, dermatologi), responsabili (nu fac excese de folosire in mari cantitati de AH), buni cunoscatori ai anatomiei fetei sau regiunii de injectat, capabili sa trateze complicatiile acestui tratament daca ele apar . De aceea, nu se recomanda ca aceste tratamente medicale estetice sa fie facute de medici de alte specialitati: stomatologi, ginecologi, chirurgi de chirurgie generala, medici de familie, etc. daca nu au pregatirea profesionala adecvata.

Scanned with OKEN Scanner

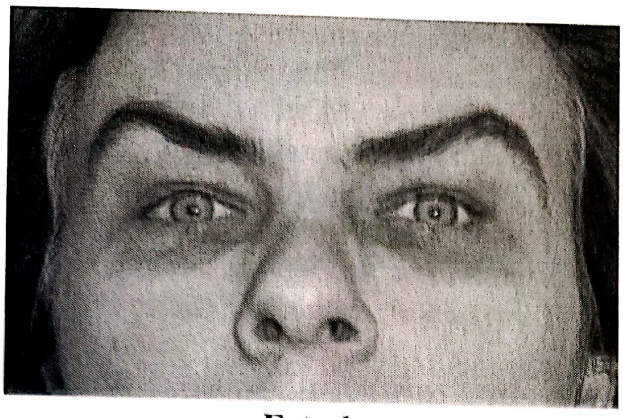

Foto 1

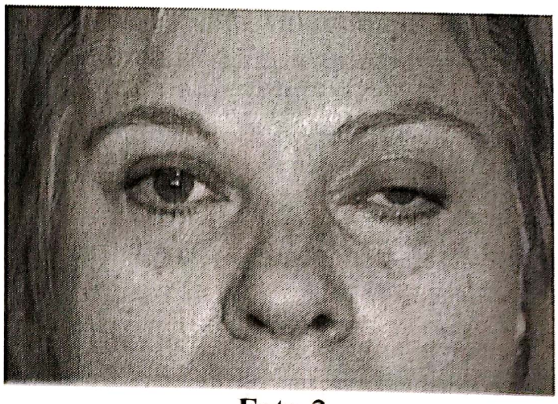

Foto 2

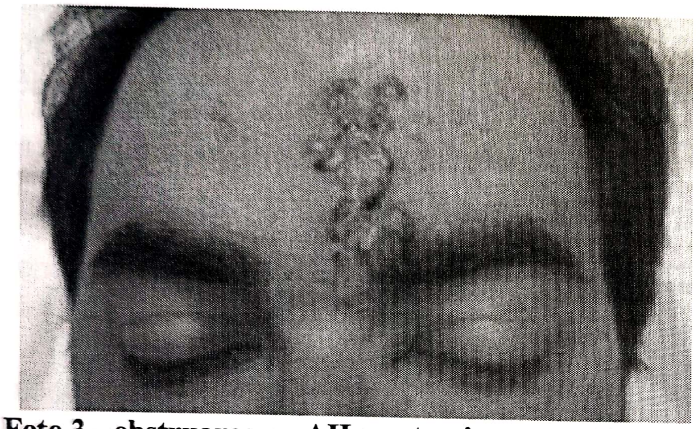

Foto 3 - obstruarea cu AH a arterei supratrohleare stg. la nivelul varfului nazal operat in antecedente

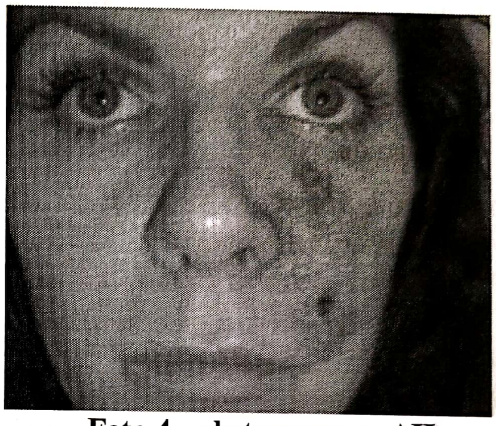

Foto 4 - obstruarea cu AH a arterei angulare stg.

Foto 5 - obstruare vasculara

Bibliografie:

1. Anthony V.Benedetto: Bothulinum Toxins in Clinical Aesthetic Practice, second edition
2. Dr.Claudio DeLorenzi Problems with fillers

Scanned with OKEN Scanner

LIPOSUCȚIA ALIMENTARA CU AMIN 21 K ŞI REABILITAREA NUTRIȚIONALĂ ÎN OBEZITATE

Marie Vrânceanu

Țesutul adipos este format din adipocite,vase sanguine şi nervi.

Adipocitele sunt celule mari,formate în cea mai mare parte din citoplasmă,unde se găsesc vase şi trigliceride.Vasele de sânge au rol în nutriția tisulară cât şi de a transporta la acest nivel diferite substanțe.

Sistemul simpatic şi parasimpatic acționează asupra țesutului adipos,asigurând împreună cu hormonii,adaptarea funcțiilor metabolice ale acestui țesut la necesitățile organismului (Hâncu ,1983).

Țesutul adipos este distribuit în intreg corpul, cu deosebire în regiunea crurală, abdominală, lombară, partea superioară a toracelui şi perivisceral.

Aceasta reprezintă varianta "albă" a țesutului adipos.

Principalele funcții metabolice ale țesutului adipos sunt:

-captarea glucozei şi a acizilor graşi proveniți din catabolizarea chilomicronilor

-formarea trigliceridelor

-lipoliza şi eliberarea AGL=acizi graşi liberi, în circulația generală.

Sinteza de novo a acizilor grasi este slab reprezentata.

Celularitatea țesutului adipos în obezitate

Studiile de adipocitometrie au stabilit existența a trei forme de obezitate:

-hiperplazică-caracterizată prin creşterea numărului de adipocite

-hipertrofică-prin care adipocitele au volum crescut, dar numărul normal

-mixtă-ca rezultat al prezenței concomitente a hipertrofiei şi hiperplaziei.

Creşterea țesutului adipos este explicată în două moduri:

-Conceptul classic (Hirsch, Brock) presupune o creştere a numărului de adipocite în aşa numitele "perioade vulnerabile". În jurul vârstei de 20-25 de ani numărul adipocitelor se stabilizează, rămânând fix toată viața.

-Conceptul modern (Bjorntrop, Sjostrom) susține probabilitatea că numărul de adipocite creşte toată viața fapt ce contrazice existența perioadelor vulnerabile. Mai mult, s-a demonstrate prin puncții-biopsii de țesut adipos efectuate la normoponderali ce au devenit obezi, că fiecare creştere ponderală duce la hiperplazie adipocitară ireversibilă, urmată de hipertrofie.

Stimulii ce favorizează hiperplazia adipocitară şi, implicit, obezogeneza sunt:

a.supranutriția

b.hiperinsulinismul

c. hormonul somatrotrop şi beta-estradiolul.

Acțiunea lor este potențată de factorul genetic. Se remarcă o eficiență mai mare în perioada de nou-născut, când e posibilă nu numai reducera hiperplaziei şi fixarea unui set-point înalt care poate perturba sistemele feet-back de control a ingestiei şi controlul caloric.

Scanned with OKEN Scanner

În sprijinul perioadei nelimitate de hiperplazie adipocitară vine o nouă concepţie referitoare la celularitate ţesutului adipos, enunţata de Roncan şi Van care presupune existenţa unui echilibru de-a lungul vieţii între replicarea şi diferenţierea preadipocitelor în adipocite. Acest echilibru este reglat de factorii enunţaţi anterior.

Astfel alimentaţia hipercalorică şi hiperglucidică favorizează replicarea şi diferenţierea preadipocitelor în adipocite care, ulterior prin prezenţa dezechilibrului caloric duce la modificări hipertrofice. S-a demonstrat că preadipocitele provenite de la bolnavii cu obezitate au capacitate de replicare şi diferenţiere în adipocite mult mai mare decât la normoponderali.

Liposucţia alimentară, cea mai eficientă metodă de tratare a obezităţii

Liposucţia fără bisturiu este o metodă care a fost studiată şi pusă la punct la Roma în Italia, de către un comitet ştiinţific format din: prof. dr Mario Marchetti, farmacist, doctor în stiinţe medicale(Universitatea Tor Vergata Roma) Silvia Barrucco(medic nutriţionist) Massimiliano Marchetti(farmacist), Piero Piccioli (biolog şi nutriţionist), Marie Vrânceanu(biolog şi nutriţionist).

Liposucţia fără bisturiu constă în folosirea unui produs special studiat, **amin 21 k,** formulat, testat şi corect echilibrat de către comitetul ştiinţific, care va ajuta corpul tău să ardă grăsimile în exces şi să îmbunătăţească vizibil părţile afectate de celulită.

Pe baza celor spuse e clar că tratarea adipozităţii localizate cere o intervenţie localizată specifică, deoarece un regim clasic ar mobiliza grăsimile din regiunile normale metabolic lăsând aproape neatinse adipozităţile localizate.

Schema liposucţiei fără bisturiu este simplă şi constă în :

- ✓ **stabilirea greutăţii ideale**
- ✓ **începerea tratamentului care diferă de la caz la caz.**

La sfârşitul tratamentului urmează 3 săptămâni de regim de consolidare

Indicaţii pentru menţinerea greutăţii obţinute

Notă : în cazul în care greutatea de pierdut este foarte mare se va repeta schema după o perioadă de timp stabilită de către specialist.

Fiecare etapă trebuie precedată de o vizită la nutriţionist.

Acest tip de intervenţie elimină grăsimea localizată pe coapse, burtă, şolduri şi alte zone în care se acumulează şi de unde e foarte greu de mobilizat.

Durata tratamentului este scurtă şi supravegherea de către specialist va asigura o slăbire rapidă, sigură, sănătoasă fără efecte secundare.

Pierderea în greutate în primele 10 zile este de cca 8 % din greutatea iniţială.

În timpul tratamentului nu veţi suferi din cauza senzaţiei de foame.

În ce constă?

După cum am amintit există două tipuri de tratament:

7 de zile tratament aminoacidic indicat persoanelor supraponderale şi cu obezitate cls I şi II. Este un program mixt **normoproteic** cu **amin 21k** şi proteine animale

Scanned with OKEN Scanner

sau vegetale.

Acest tip de intervenție asigură o pierdere în greutate mirată și senzația de foame dispare după 48 de ore.

10 zile tratament exclusiv aminoacidic indicat persoanelor cu obezitate morbidă. Alimentația în acest caz (mai rar practicată) se bazează doar pe amin 21k. Pierderea în greutate este rapidă și sigură.

Primul tip de tratament se poate face în ambulatoriu pacientul fiind mereu în legătură cu nutriționistul de încredere.

În prima săptămână **alimentația este ketogenică**, deci atenție la păcatele alimentare, chiar și o linguriță de zahăr, o bomboană pot ruina dieta și întârzia apariția corpilor cetonici care sunt un semnal de succes în acest tratament.

În timpul ședinței cu pacientul se va calcula cantitatea de proteine pe kg/corp după următoarea formulă:

femei: 1,2 gr x greutatea ideală(GI)

bărbați de la 1,2 până la un maxim de 1,5(pentru cei tineri) x GI

Este vorba despre o **nutriție ketogenică normoproteică**.

Necesarul proteic este împărțit între amin 21 k și carne sau pește, dar calculul trebuie să fie unul exact.

Cum procedăm?

În practică am constatat că pentru obținerea unor rezultate excepționale trebuie să integrăm jumatate din necesarul de proteine folosind amin 21k

Exemplu:

pentru pacienți cu GI până la 50 kg =2 plicuri /zi (30gr)

pentru pacienți cu GI de la 51 la 65 kg =3 plicuri /zi(45gr)

pentru pacienți cu GI peste 60 kg =4 plicuri/zi (60gr)

împărțite între micul dejun și cină.

Proteinele din alimente

După cum știm proteinele în alimente se găsesc în cantități variabile de aceea am împărțit alimentele în 5 grupe. Fiecărei grupe îi corespunde un factor de conversie FC care ne permite să calculăm ce cantitate de aliment trebuie recomandată pacientului.

Grupa	Aliment	FC
A	Carne de vițel, iepure slab, piept de pui	4,76
B	Pește slab	5,88
C	Sepie	7,14
D	Calmari	8,33
E	Caracatiță	10

Exemplu: presupunem că avem o pacientă a cărei **GI este 64 kg**.

În acest caz cantitatea de proteine de administrat este de **77 gr.**

Pacienta conform schemei va primi 45 gr de proteine din 3 plicuri de **amin 21K** și restul de 32 grame din alimente **PA**(proteine alimentare).

În cazul în care pacienta optează pentru calmari vom calcula:

Scanned with OKEN Scanner

PAxFC=32gr x8.33=267 gr

În cazul în care pacienta optează pentru carne de pui:

PAxFC=32x4.76=152 gr

Recomandări pe perioada liposucției și postliposucției.

În caz de balonare și meteorism excesiv se recomandă ***Basosyn plus***

Integrare alimentară cu un supliment bogat în săruri minerale

Pentru a reduce excesul de radicali liberi datorat stresului oxidativ generat de dietă se recomandă ***Q10 selenvit.***

Pentru depurare și drenarea lichidelor se recomandă ***Drenanten***

Indicat și un supliment cu magneziu

Opt sfaturi utile

Este bine ca primele două zile de început să nu coincidă cu o perioadă foarte stresantă deoarece tratamentul dietetic în sine poate genera o stare de stres fizică și emotivă.

Este bine ca începutul tratamentului să fie considerat un prim pas spre un nou stil de viață de aceea lăsați destul timp pe parcursul zilei cât să puteți insera puțină mișcare(plimbare, piscină, bicicletă)

Când v-ați hotărât că vreți să începeți tratamentul dietetic asigurați-vă că în primele 21 de zile nu sunt evenimente culinare de tipul cine festive, aniversări, nunți, cumetrii , cine de afaceri cu menu fix pe care nu veți reuși să le evitați sau le veți gestiona cu dificultate.

Nu renunțați la o cină în oraș dacă puteți alege voi menul. Carnea, peștele vă vor permite să vă încadrați în limitele dietei.

Dacă trebuie să gătiți pentru alte persoane nu cedați tentației sau obiceiului de a gusta mâncarea.

Pentru a personaliza gustul aminoacizilor puteți folosi cafea, orz solubil sau cafea amară. Puteți folosi și aromele create special și pe care le veți găsi în pachetul de amin 21k.

Pentru a tăia foamea beți ceaiuri din plante fără să adăugați zahăr.

Respectați cu strictețe schema și alimentele recomandate.

Chetogeneza, ce este?

Chetogeneza sau cetogeneza se bazează pe o reducere drastică a carbohidraților din alimentație. Este cunoscut faptul că abstinența de la mâncare determină o stare metabolică particulară: chetogeneza (cetogeneza). Înfometarea sau postul negru este o practică milenară folosită pentru a atinge a anumită stare spirituală în timpul ritualurilor religioase. În Vechiul Testament în Coran și Mahabharata este pomenită această practică ascetică.

Evident foamea prelungită poate duce la pierderea rezervelor proteice ale organismului.

Dietele chetogenice moderne încearcă să inducă o stare de cetoacidoză controlată cu un aport adecvat de proteine pentru menținerea masei slabe.

În absența de carbohidrați organismul uman nu poate urma căile metabolice normale pentru asimilarea grăsimilor. După câteva zile de post negru sau de reducere drastică a carbohidraților, mai puțin de 20 gr pe zi, glucoza de rezervă devine insuficientă și nu mai poate asigura oxidarea grăsimilor prin intermediul oxalacetatului în ciclul Krebs și nici alimentarea SNC. Creierul nu poate utiliza grăsimile ca sursă de energie

Scanned with OKEN Scanner

astfel încât după 3-4 zile fără carbohidraţi va trebui să găsească surse alternative, reprezentate în acest caz de ***corpii cetonici***. Aceştia se formează plecând de la excesul de acetilCoA. Producerea de corpi cetonici numită şi chetogeneză(cetoză) are loc în matricea mitocondrială din ficat. Corpii cetonici sunt reprezentaţi de: *acidul acetil-acetic* (AcAc), *acidul B-hidroxibutiric*(3HB) si *acetona*.

Principalul corp cetonic este acidul acetil acetic care se formează prin decarboxilarea spontană a acetonei.

În *chetogeneza fiziologică* (cea obţinută prin VLCKD/very low carbohydrate ketogenic diet) nivelul cetonemiei este de maxim 7/8mM, cu un pH invariabil, în timp ce la diabeticul decompensat valorile pot depăşi 20mM cu scăderea valorii pH.

La o persoană sănătoasă CC(corpii cetonici) în sânge nu vor depăşi 8mM tocmai pentru că SN(sistemul nervos) va utiliza în mod eficient aceste molecule în scop energetic.

Din punct de vedere evolutiv nici o specie şi în particular cea umană , nu ar fi putut supravieţui milioane de ani dacă nu ar fi putut tolera perioade de foame. Aşa cum am mai subliniat , înfometarea, postul negru, este o condiţie pentru cetogeneză.

În timpul postului negru valoarea hematică a insulinei scade, în timp ce glucagonul creşte tocmai pentru a menţine nivelul normal al glicemiei.

Când organismul trece de la o alimentaţie abundentă la post negru sau la o dietă VLCKD se înregistrează o creştere a acizilor graşi liberi şi corpilor cetonici din sânge. După circa trei zile de VLCKD când concentraţia CC ajunge la 4mmol/l senzaţia de foame se reduce considerabil.

În mod evident acesta este unul dintre avantajele evolutive ale dietei chetogenice permiţând reducerea caloriilor prin *efecul anorectic* al CC.

Un alt avantaj evolutiv al CC este efectul euforic şi stabilizant al stării de spirit ştiut fiind că aceasta joacă un rol foarte important în dietă.

Dieta chetogenică şi pierderea grăsimilor

ipotezele privin mecanismul de funcţionare al dietelor VLCKD este foarte contradictoriu. Unii autori susţin că nu există nici un fel de avantaj metabolic pentru diete VLCKD şi că pierderea în greutate s-ar datora unui scăzut aport caloric şi capacităţii saţiante mai ridicată a proteinelor. Alţi autori promovează ideea avantajului metabolic care ar putea explica pierderea în greutate în cazul VLCKD. Din păcate această a doua teorie se loveşte de o mare dificultate în difuzare şi anume contrastează cu viziunea clasică despre funcţionarea metabolismului şi pierderea în greutate, viziune bazată pe prima lege a termodinamicii(conservarea energiei).

Pe bază acestor concepte tradiţionale în cadrul unei conferinţe organizată de Departamentul Agriculturii din USA privind dietele populare s-a concluzionat că diminuarea aportului caloric duce la pierderea în greutatea independent de compoziţia macronutrienţilor. Sunt şi alţi autori care sugerează acelaşi lucru, dar în ciuda părerilor studiile demonstrează că subiecţii care urmează o dietă VLCKD au o pierdere în greutate mult mai mare în primele şase luni comparativ cu subiecţii care urmează diete clasice hipocalorice. Aceşti autori consideră că eficienţa mai mare a VLCKD se datorează celei de a 2 legi a termodinamicii.

În acest sens ei ipotizează că utilizarea în scop energetic a proteinelor din VLCKD este un proces foarte scump pentru organism şi în concluzie ar putea duce la o pierdere de calorii. Într-o dietă foarte săracă în carbohidraţi corpul nostru are nevoie într-o pri-

Scanned with OKEN Scanner

mă fază de circa 60-65 de gr glucoză pe zi şi care într-o mică proportie 16% este furnizată de glicerol şi în cea mai mare parte de gliconeogeneza proteinelor alimentare sau tisulare.

Orientativ 100 gr de proteine pot produce 57 gr de glucoză deci 110 gr proteine ar fi suficiente pentru 60 -65 gr glucoză.

Rolul cheltuielilor energetice în gluconeogeneză în cazul VLCKD a fost confirmat de mai mulţi autori, costul procesului , plecând de la proteinele alimentare şi cele endogene, fiind de 400-600Kcal/zi.

Un alt factor care trebuie luat în consideraţie este acţiunea dinamică specifică a alimentelor denumită şi efect termic al nutrienţilor(thermogenic response to food).

Acest parametru calculează cheltuială energetică pe care organismul nostru trebuie să o susţină pentru a absorbi şi metaboliza nutrienţii. Pentru a exemplifica, luăm în consideraţie o dietă de 2000Kcal/zi cu distribuţia clasică a nutrienţilor carbohidraţi, grăsimi şi proteine 55:30:15, şi calculând efectul termic al nutrienţilor (care corespunde la o cheltuială de 7%, , 2,5% şi 25%) caloriile real disponibile vor fi 1825, 5.

Presupunând că am reduce cu 20% procentul de carbohidraţi iniţiali înlocuindu-l cu un procent egal de proteine şi grăsimi am obţine o ulterioară reduce de circa 80 de calorii. În acest caz aportul caloric efectiv ar fi de 1757Kcal(în practică am pierdut 243 de Kcal pentru termogeneză) . Dacă ulterior vom reduce carbohidraţii cu încă 8% vom pierde alte 40 Kcal şi vom ajunge la un total zilnic de 1717,8 Kcal.

În rezumat putem afirma că efectul scăderii ponderale în VLCKD este determinat de mai mulţi factori:

-reducerea poftei de mâncare prin intermediul corpilor cetonici

-reducerea mecanismelor de liposinteză şi creşterea lipolizei

-diminuarea coeficientului respirator în repaos(QR reprezintă raportul dintre CO_2 produs şi O2 consumat. Ca exemplu, în cazul zaharurilor QR =1 în timp ce pentru un amestec de acizi graşi QR=0,7).

-creşterea cheltuielilor metabolice datorită gluconeogenezei şi acţiunii termice a proteinelor.

Dieta chetogenică şi parametri de risc cardiovascular

în ciuda părerilor negative ale unor autori, tot mai multe studii recente arată că reducerea carbohidraţilor pînă la inducerea cetoacidozei fiziologice îmbunătăţeşte substanţial parametrii hematobiochimici. Se pare că VLCKD este esenţială în:

-reducerea trigliceridelor sanguine

-reducerea colesterolului total şi creşterea colesterolului HDL.

Efectul VLCKD asupra reducerii colesterolului se explică prin scăderea insulinemiei. Insulina facilitează enzima *HMHCoA reductază* implicată în producerea colesterolului, în timp ce colesterolul exogen o inhibă. Altfel spus, insulina creşte producţia de colesterol în timp ce colesterolul exogen o scade.

Aceste noi date biochimice , experimentale, aduc numeroase dubii asupra rolului grăsimilor alimentare în creşterea colesterolului şi trigliceridelor.

Dieta chetogenică şi riscul renal

Un alt aspect foarte discutat este cel al unei posibile daune renale prin creşterea excreţiei de azot în cursul metabolismului proteic şi care ar putea duce la creşterea presiunii glomerurale şi hiperfiltraţie.

Scanned with OKEN Scanner

În realitate lucrurile nu stau așa și majoritatea celor care susțin posibile daune renale se bazează pe observații experimentale făcute pe animale (porci și șobolani). Unii autori în experimente realizate pe modele animale și om arată că nu există nici un fel de pericol renal chiar în cazul de aport proteic crescut. La subiecți cu funcție renală intactă nu s-a înregistrat nici un fel de efect negativ.

Posibilele efecte renale ar putea fi limitate doar la presiunea sanguină aceasta deoarece aminoacizii implicați în gluconeogeneză și sau urea- geneză au un efect de scădere a tensiunii în timp ce aminoacizii acidificanți ar cauza o creștere a tensiunii. Studii recente au demonstrat că dieta VLCKD are ca efect o regresie a nefropatiei diabetice la șobolani.

Dietele chetogenice în realitate sunt doar relativ hiperproteice și riscul renal este practic inexistent.

În ce privește riscul de acidoză , în timpul VLCKD, corpii cetonici nu depășesc 8mM/l ceea ce înseamnă că la subiecți cu funcție insulinică intactă este practic inexist

Experiența clinică

Studiile conduse de comitetul științific al liposucției alimentare pe 221 de pacienți, timp de 14 luni au avut următoarele rezultate:

Pierderea în greutate a fost de 10 % din G corporal în primele 10 zile de tratament din care 57% masă grasă.

Aderența la programul dietologic a fost foarte bună și la sfârșitul studiului 87% dintre pacienți își păstraseră greutatea dobândită în urma liposucției, un procent excepțional comparativ cu dietele clasice.

Scanned with OKEN Scanner

NOI TEORII IN PATOGENIA NACF GLUCOCORTICOID INDUSĂ ŞI IMPLICAŢIILE LOR CLINICE ÎN ORTOPEDIE

Paul Botez, Carmen Grierosu, Dan Mihailescu, Liliana Savin

NECROZA ASEPTICA DE CAP FEMURAL (NACF) este o afecţiune plurietiologică si monopatogenică, cunoscuta ca boala Chandler sau osteocondritis disecans. Mecanismul ultim, indiferent de afectiunea cauzala, constă în **întreruperea brutală a vascularizaţiei de tip terminal de la nivelul capului femural.**

Vascularizatia capului femural este data de inelul arterial de la baza colului femural format din: artera circumflexa mediala (posterior), artera circumflexa laterala (anterior) si arterele epifizare si metafizare (ramuri ascendente). Arterele epifizare laterale (aproximativ 26) patrund in capul femural din posterior si superior fiind protejate de o teaca fibroasa si asigura nutritia celei mai mari parti a capului femural(fig.1)

Vascularizatia cartilajului articular se realizeaza prin imbibitie din lichidul sinovial si din circulatia subcondrala prin stratul profund.

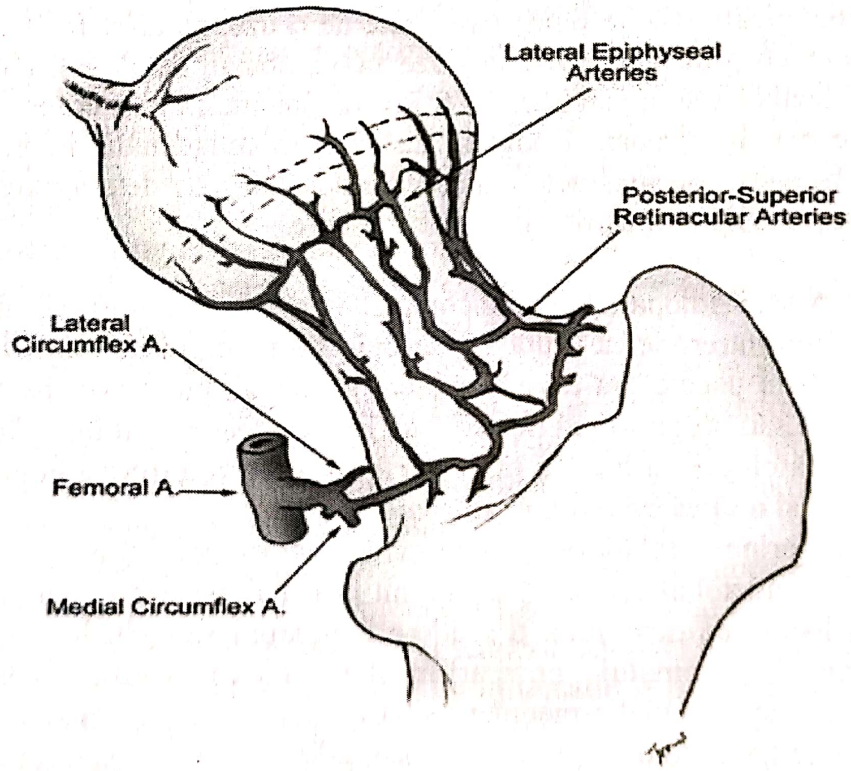

Fig. 1. Vascularizatia capului femural

de la nivelul capului femural a fost studiat prin angiografii repetate ale arterelor epifizare laterele si sectiuni histologice. Astfel au fost descrise 3 zone de vascularizatie: zona normala- (NVZ), zona vasculara reparatorie - (RVZ) si zona

Scanned with OKEN Scanner

venoasca avasculara - (AVZ).Blocajul circulator apare in zona de concentrare maxima a solicitarilor mecanice, localizat la limita dintre NVZ si RVZ (fig.2)

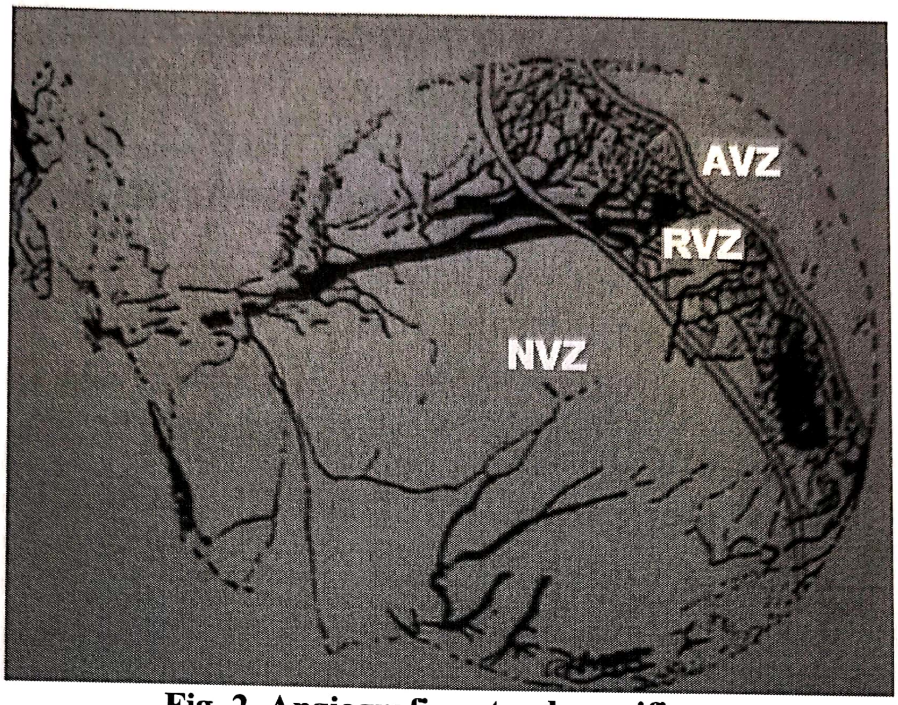

Fig. 2. Angiografia arterelor epifizare

Factori etiologici (favorizanti) ai NACF:

Osteonecroza poate rezulta dintr-o varietate de cauze, inclusiv fractura de col femural, **tratament cu glucocorticoizi in doze mari**, abuzul de alcool, guta, siclemie, boala Gaucher, boala cheson, osteocondrita, luxatia şoldului, lupus eritematos sistemic şi alte vasculite sistemice, boala Hodgkin, diskeratoza congenitala, iradiere, şi mixedem. Cu toate acestea, mecanismele celulare responsabile de deteriorarea progresivă necruţătoare şi eventuala prăbuşire rămân necunoscute.

Patogenia NACF idiopatice este incomplet înţeleasa, mecanismul ultim (indiferent de cauza) fiind intreruperea brutala a vascularizatiei de tip terminal de la nivelul capului femural. Din păcate, nu există în prezent nici un biomarker pentru a evalua starea de activitate sau prognosticul bolii. Două limitări majore, au împiedicat în trecut cunoasterea fiziopatologiei: **o lipsă a înţelegerii interacţiunii dintre boală şi anomaliile de coagulare şi o lipsă de modele animale adecvate**.

În prezent, printre multiplele mecanisme patogenice, ipoteza vasculară, (disfunctia patului endotelial regional) a devenit cea mai acceptata, data de tromboza microvasculară locală ce determina o scădere a fluxului sangvin în capul femural,. Conform teoriei sindromului compartimental (Ficat) cauza ischemiei este hiperpresiunea in microcirculatia medulara sinusoidala ce va duce la ischemie osoasa. Emboliile grasoase (lipoproteine plasmatice, sau adipocitele din maduva osoasa) pot determina ocluzii intra sau extra-osoase ale vaselor mici ele fiind incriminate in etiologia NACF.

In 1957, Pietrogoni este primul care stabileste o asociere intre **corticoterapie** la un pacient cu artrita reumatoida, si aparitia necrozei aseptice de cap femural (NACF).

Cresterea utilizarii terapiei cu glucocoticoizi (GC) in diverse patologii sistemice si

Scanned with OKEN Scanner

transplanturi de organ, a determinat cresterea in paralel a incidentei necrozelor aseptice epifizare ale extremitatilor osoase si a osteoporozei.

Terapia cu glucocorticozi este a doua cauza de necroza, dupa etiologia traumatica.

Osteonecroza, moartea in situ a unui segment osos, este estimata să se dezvolte în mai mult de 25% din pacientii care au primit terapia cu glucocorticoizi . Deşi prăbuşirea capului femural şi osteoporoza severa s-au observat imediat după initierea terapiei cu glucocorticoizi , ulterior eforturile de a reduce doza sau de a întrerupe administrarea de medicamentele au fost, în general fără succes din cauza necesitatii tratamentului cu glucocorticoizi în transplantare şi în tratamentul afectiunilor pulmonare, reumatologice, autoimune, hematopoietice şi gastro-intestinale. În consecinţă, o creştere a numărului de pacienţi ce primesc glucocorticoizi pentru luni, ani, sau o viaţă întreagă creste riscul de osteonecroză in functie atât de doza cat şi durata tratamentului. Cel mai frecvent afectat este capul femural, de multe ori implicarea fiind bilaterala.

În ciuda creşterii gradului de conştientizare a acestei complicaţii devastatoare, mecanismul de moarte in situ a porţiunii de os şi prăbuşirea iminentă rămâne obscure. În prezent, eforturile de a trata tulburarea au un efect redus, iar evoluţia clinică este, de obicei, progresivă, în cele din urmă necesitand artroplastie totală de şold.

Osteonecroza glucocorticoid-indusa a fost atribuita emboliei grăsoase, tamponadei microvasculare a vaselor de sange ale capului femural, hipertrofiei celulelor adipoase. Studii diverse au propus atât efectele directe cat şi indirecte ale GC pe celule. Mecanisme directe si indirecte rămân strâns legate şi de multe ori duc la bucle pozitive de feedback pentru a potenţa procesele de boala. Cu toate acestea, efectele directe, în special **apoptoza**, au fost recent dovedite a fi mai importante:suprimarea productiei precursorilor osteoblastilor si osteoclastelor, cresterea apoptozei osteoblastilor si osteocitelor, prelungirea duratei de viaţă a osteoclastelor, apoptoza celulelor endoteliale (CE) (1).

Studii anterioare ale apoptozei osteoblastelor şi osteocitelor la pacienţii cu osteoporoză datorate tratamentului cu glucocorticoizi pe termen lung, a determinat cautarea dovezilor de apoptoza, ca un posibil mecanism care sta la baza distrugerii progresive a capului femural în osteonecroza indusa de glucocorticoizi. (2) Studii recente au raportat faptul ca soarecii care primesc glucocorticoizi timp de 4 săptămâni prezintă o creştere de 3 ori a prevalentei apoptozei osteoblastilor in osul spongios vertebral şi o rată de 28% a apoptozei osteocitelor în osul cortical metafizar. (2).

Alte studii au identificate osteocite apoptotice abundente în secţiunile de capete femurale întregi obţinute în timpul artroplastiei totale de sold datorita osteonecrozei induse de glucocorticoizi (fig. 3), in timp ce celulele osoase apoptotice au lipsit in cazul osteonecrozei traumatice sau siclemiei sugerând faptul că aşa-numita osteonecroza glucocorticoid indusa poate fi de fapt apoptoza osteocitara (3.).

Celulele apoptotice erau mai frecvente adiacente fracturii subcondrale (fig.4). Mai mult decât atât, prezenţa celulelor apoptotice a fost asociată cu reducerea zonei de os spongios, cresterii adipocitelor in maduva, şi scăderii măduvei hemopoetice la pacienţii cu necroza glucocorticoid indusa, semnele de inflamatie si necroza, cum ar fi hiperemia, infiltratia pericelulara sau formarea chisturilor lipidice fiind absente. In cazul siclemiei, biopsiile au evidentiat inlocuirea tesutului hematopoietic cu necroza reticulara granulara, chisturi si celule mari (spumoase). A mai fost remarcata fibroza medulara, distrugeri prin strivire extensive si fragmentatii trabeculare.

Scanned with OKEN Scanner

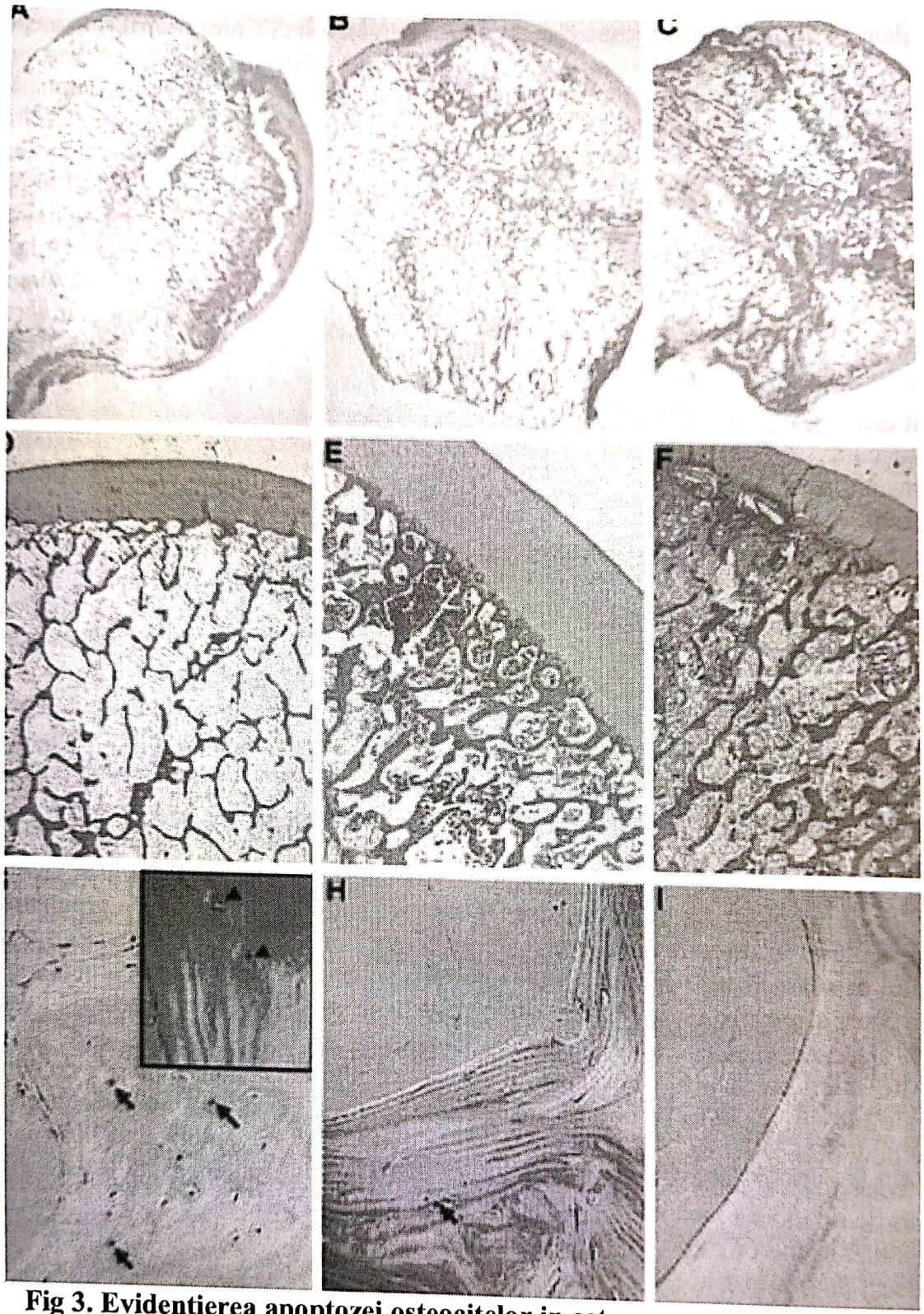

Fig 3. Evidentierea apoptozei osteocitelor in osteonecroza corticondusa
Sectiune prin capul femural rezecat in artroplastia totala de sold. A–F in coloratia hematoxilin-eosina. G–I in coloratia TUNEL. Apoptoza osteocitelor este rara in abuzul de alcool (B,E,H) si absenta in osteonecroza postraumatica(C,F,I). Apoptoza masiva a osteocitelor in osteonecroza postcortizonica (A,D,G) (ROBERT S. WEINSTEIN, RICHARD W. NICHOLAS, AND STAVROS C. MANOLAGAS Apoptosis of Osteocytes in Glucocorticoid-Induced Osteonecrosis of the Hip The Journal of Clinical Endocrinology & Metabolism Vol. 85, No. 8.)

Scanned with OKEN Scanner

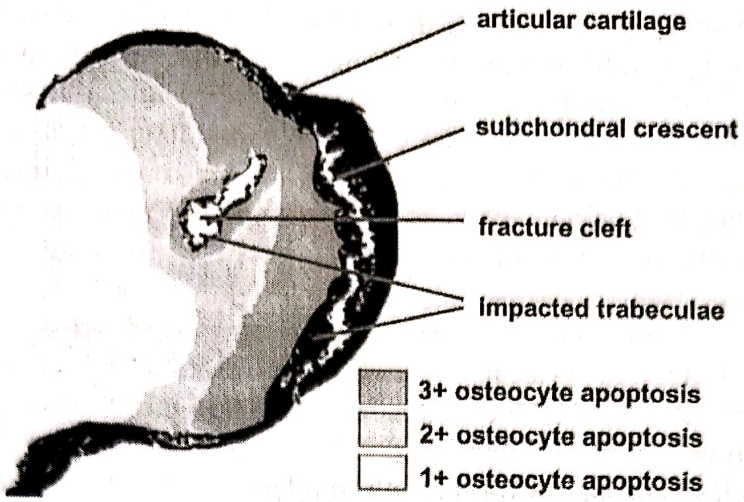

Fig. 4. Diagrama schematica a apoptozei osteocitelor la nivelul capului femural la un pacient cu NACF corticoindusa
(ROBERT S. WEINSTEIN, RICHARD W. NICHOLAS, AND STAVROS C. MANOLAGAS Apoptosis of Osteocytes in Glucocorticoid-Induced Osteonecrosis of the Hip The Journal of Clinical Endocrinology & Metabolism Vol. 85, No. 8.).

Rolul apoptozei in diverse situatii patologice este recunoscut recent, apoptoza fiind raportata ca mecanism în insuficiența cardiacă, policitemia vera, si rinichiul polichistic (4,5,6).

În concluzie, osteonecroza indusa de glucocorticoizi poate fi de fapt, apoptoza osteocitelor, un defect cumulativ şi ireparabil care ar putea perturba rolul unic mecanosenzorial a rețelei osteocite-canalicule şi, astfel să conducă la secvența inexorabilă a evenimentelor care determina prăbuşirea capului femural. Apoptoza osteocitelor glucocorticoid indusa ar explica corelația dintre doza totala de steroizi si incidența osteonecrozei şi apariția acesteia după încetarea administrarii glucocorticoizi (7,8,9).

GC moduleaza activitatea endotelinei, noradrenalinei si bradikininei, actionand ca un regulator local al fluxului sangvin, vasoconstrictia arteriala intraosoasa la nivelul capului femural determinand ischemie locala. GC determina aparitia ischemiei si prin cresterea presiunii intraosoase datorita apoptozei celulelor endoteliale, cresterea nivelului si hipertrofia celulelor adipoase avand drept urmare scaderea fluxului sangvin (1) .

O noua ipoteza patogenica este cea genetica prin care corticoterapia contribuie la o expresie diferențiata a unor gene. Intr-un studiu efectuat pe 40 şobolani tratati cu corticosteroizi timp de şase luni, examinarea capetelor femurale a demonstrat o supra-reglarea semnificativă de 51 gene, gena alfa-2-macroglobulina (A2M) fiind deosebit de supra-exprimata (10)

Important, A2M este cunoscuta pentru efectele cartilaginoase, vasculare si osteogenice relevante in NACF. Aceste constatari sugereaza faptul ca NACF indusă de corticosteroizi la sobolani ar putea fi mediata de A2M. Investigarea A2M ca un marker potential, este o tinta de tratament, pentru NACF precoce.

A2M este raportat ca fiind implicat în degradarea cartilajului articular (11), in inhibarea BMP-1 (bone morphogenic protein-1), a fost identificat pe suprafața celulelor endoteliale în secțiuni ale arterelor şi venelor, implicat si în hemostaza ca un regulator de

Scanned with OKEN Scanner

trombină (12) şi în dezvoltarea de tromboembolism la copii (13). Împreună, toate aceste constatări sugerează faptul că acţiunile hemostatice, cartilaginoase şi osteogenice ale A2M pot avea un rol potential in dezvoltarea timpurie a NACF indusa de steroizi.

Astfel, A2M pare a fi un posibil biomarker pt NACF (indusă de steroizi). Rămâne de determinat, calea specifică (activarea celulelor endoteliale şi / sau apoptoza) şi la care nivel, deoarece efectul acestei gene apare în NACF corticoindusă. Identificarea rolului său într-o anumită cale va duce, probabil, la o mai buna intelegere a evenimentelor moleculare care urmeaza administrarii de corticosteroizi, necroza ireversibilă ulterioara şi colapsul osos.

Particularitatea importanta a acestei patologii este varsta tanara a pacientilor ce vor necesita un tratament radical – artroplastia protetica de sold. Dezvoltarea artroplastiilor prin imbunatatirea biomaterialelor si a design-ului protetic a determinat cresterea indicatiilor acestei interventii chirurgicale (fig 5,6). Endoprotezarea pacientilor tineri ultilizand un design protetic modern, cupluri tribologice performante (ceramic/polietilena - crosslink, ceramic/ceramic), si un cap protetic mare determina o recuperare fizica, psihica si functionala foarte rapida si senzatia de "normalitate" a soldului.

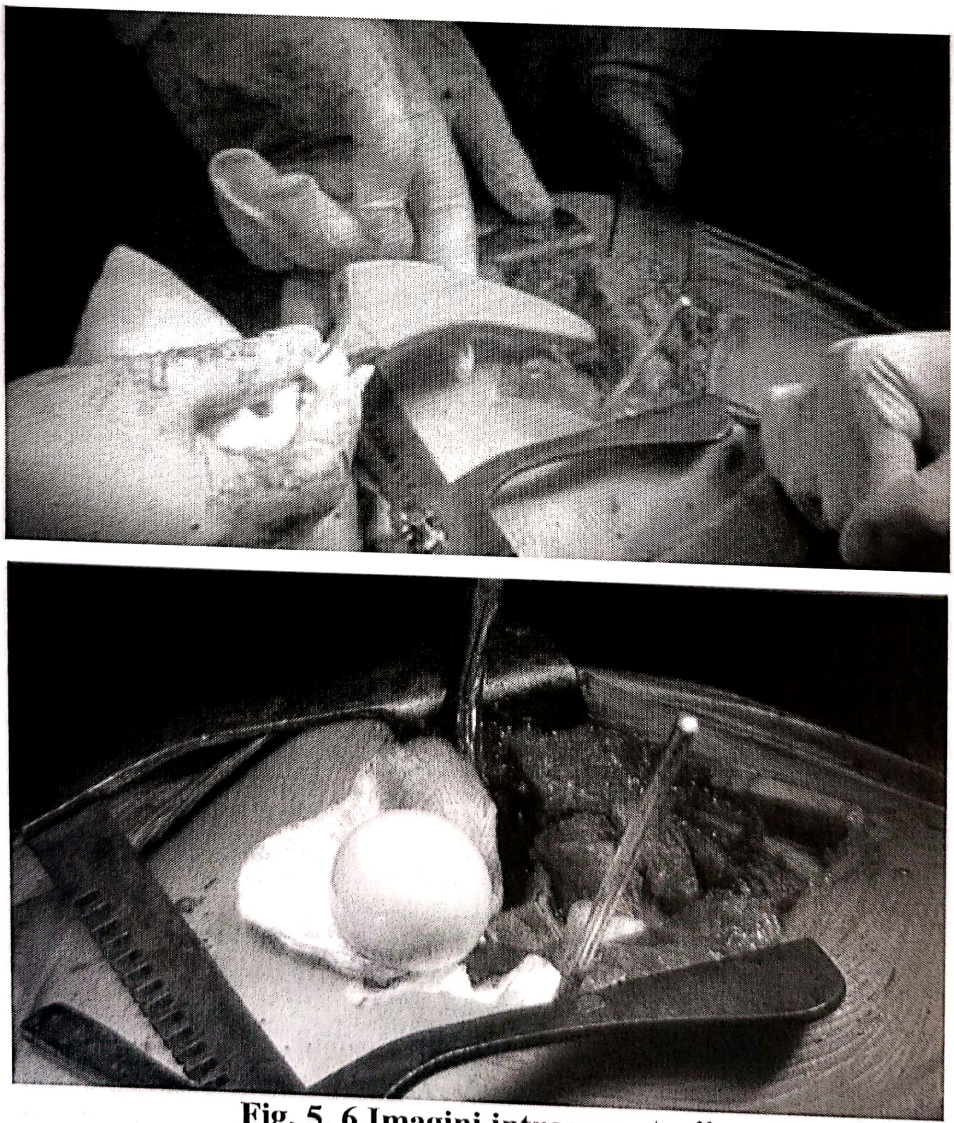

Fig. 5, 6 Imagini intraoperatorii

Bibliografie:

Scanned with OKEN Scanner

1. Kerachian MA, Séguin C, Harvey EJ: Glucocorticoids in osteonecrosis of the femoral head: a new understanding of the mechanisms of action. J Steroid Biochem Mol Biol 2009, 114:121-128
2. Weinstein RS, Jilka RL, Parfitt AM, Manolagas SC. 1998 Inhibition of osteoblastogenesis and promotion of apoptosis of osteoblasts and osteocytes by glucocorticoids: potential mechanisms of the deleterious effects on bone. J Clin Invest. 102:274 –282.
3. ROBERT S. WEINSTEIN, RICHARD W. NICHOLAS, AND STAVROS C. MANOLAGAS Apoptosis of Osteocytes in Glucocorticoid-Induced Osteonecrosis of the Hip The Journal of Clinical Endocrinology & Metabolism Vol. 85, No. 8
4. Narula J, Haider N, Virmani R, et al. 1996 Apoptosis in myocytes in end-stage heart failure. N Engl J Med. 335:1182–1189.
5. Silva M, Richard C, Benito A, Sanz C, Olalla I, Fernandez-Luna JL. 1998 Expression of Bcl-x in erythroid precursors from patients with polycythemia vera. N Engl J Med. 338:564 –571.
6. Woo D. 1995 Apoptosis and loss of renal tissue in polycystic kidney diseases. N Engl J Med. 333:18 –25.
7. Mankin HF. 1992 Nontraumatic necrosis of bone (osteonecrosis). N Engl J Med. 326:1473–1479.
8. Zizic TM, Marcoux C, Hungerford DS, Dansereau J-V, Stevens MB. 1985 Corticosteroid therapy associated with ischemic necrosis of bone in systemiclupus erythematosus. Am J Med. 79:596–604.
9. Felson DT, Anderson JJ. 1987 Across-study evaluation of association betweensteroid dose and bolus steroids and avascular necrosis of bone. Lancet.1:902–905
10. Mohammad Amin Kerachian, Denis Cournoyer, Edward J Harvey, Terry Y Chow, Louis R Bégin, Ayoub Nahal and Chantal Séguin.New insights into the pathogenesis of glucocorticoid-induced avascular necrosis: microarray analysis of gene expression in a rat model.. 2010 Amin Kerachian et al.; licensee BioMed Central Ltd
11. Luan Y, Kong L, Howell DR, LLalov K, Fajardo M, Bai XH, Di Cesare PE, Goldring MB, Abramson SB, Liu CJ: Inhibition of ADAMTS-7 and ADAMTS-12 degradation of cartilage oligomeric matrix protein by alpha-2-macroglobulin. *Osteoarthritis Cartilage* 2008, 16:1413-1420.
12. Cvirn G, Gallistl S, Koestenberger M, Kutschera J, Leschnik B, Muntean W: Alpha 2-macroglobulin enhances prothrombin activation and thrombin potential by inhibiting the anticoagulant protein C/protein S system in cord and adult plasma. *Thromb Res* 2002, 105:433-439
13. Beheiri A, Langer C, During C, Krumpel A, Thedieck S, Nowak-Göttl U: Role of elevated alpha2-macroglobulin revisited: results of a case-control study in children with symptomatic thromboembolism

Scanned with OKEN Scanner

DUREREA-FENOMEN UNIVERSAL

Nicuța Manolache

Motto:
"Din codru rupi o rămurea,
Ce-i pasă codrului de ea!
Ce-i pasă unei lumi întregi
De moartea mea!"
Mihai Eminescu

Suntem singuri în fața durerii? Putem să ne ferim de durere? Putem combate durerea? Sunt întrebări la care nu se poate răspunde decât cu da şi nu. Ca oameni care am ales să îngrijim sănătatea şi boala semenilor noştri , va trebui să nu uităm niciodată aceste întrebări.

Lucrarea mea se doreşte o invitație de reflecție la importanța terapiei durerii- fenomen universal care acompaniază viața de la naştere până la moarte.

Este durerea prețul existenței?

Privind spre evoluția vieții pe pământ şi în particular către evoluția ființei umane, cu siguranță putem afirma că durerea s-a născut odată cu viața! Tot ce se naşte viu va fi supus durerii! Avem percepția durerii acolo unde ea poate fi exprimată prin vorbe, sunete, mişcări. Dar oare o floare căreia îi rupem tulpina pentru ai savura doar noi parfumul şi gingăşia, nu suferă? Nu este prea mare suferință pentru darul pe care l-a primit?

Durerea - fenomen universal

Durerea face parte din viața noastră şi nimeni nu poate fi ferit de ea! Nici mama care îşi iubeşte pruncul dincolo de iubirea de sine, nu îl poate proteja pe deplin de durere.

Privind în istoria omenirii consider durerea în centrul existenței noastre, pentru că tot ceea ce oamenii fac este fie să evite durerea în diversele ei aspecte, fie să o producă . Există în lume un paradox mai mare decât durerea? Cum e posibil ca acelaşi fenomen să fie pentru unii suferința, iar pentru alții motiv de delectare?

Are omul nevoie de durere? Durerea poate fi o sursă de bucurie? Unde e limita dintre patologic şi normal?

Este suficient să ne amintim torturile publice efectuate în evul mediu (la care spectatorii admirau călăul rasplatindu-l pentru calitățile sale), luptele cu gladiatori, luptele "sportive", luptele organizate între animale-care şi astăzi produc ropote de aplauze şi bucurie. Să nu uităm că durerea a fost folosită dintotdeauna pentru a crea suferință şi oropsire.

Există durere dincolo de moarte?

O întrebare pe care am amintit-o, după multe ezitări, pentru că ea există totuşi în mintea multora dintre noi.

Este suferința o pildă de tărie morală sau rezistența în fata suferintii fizice se dato-

Scanned with OKEN Scanner

reză unei dureri sufleteşti mult mai intense?

Istoria ne oferă exemplul suprem al răstignirii lui Isus Cristos.

Există durere sufletească!

Când vorbesc de durere nu mă gândesc doar la suferinţa fizică ci şi la cea sufletească. Am în minte vorbele ilustrului meu profesor de psihiatrie, doctor M. Şelaru , care atunci când vorbea de suferinţă bolnavilor cu depresie şi melancolie spunea : "durerea lor nu poate fi egalată decât de un dezastru cosmic". Ani în şir am purtat în minte aceste vorbe încercând să le înţeleg sensul. După ani de practică medicală şi experienţa de viaţă, am înţeles că nu există nici unitate de măsură pentru durerea sufletească şi nici cuvinte potrivite care să o exprime, dorindu-mi să nu înţeleg niciodată adevărul lor.

" Suferinţa fizică, însoţită de suferinţă morală se pot anhila reciproc, în timp ce o durere morală violenţă se cere adesea compensata printr-o suferinţa fizică manifesta. Astfel se explica stările depresive care conduc la sinucidere, ca manifestare exterioară a durerii, menită să anhileze suferinţe morale şi de neconceput într-o stare de fericire sau de echilibru".(Arthur Schopenhauer, Sensul vieţii)[1]

Vor reuşi oamenii de ştiinţă să descopere remedii pentru vindecarea durerii sufleteşti sau vom rămâne doar la cele care ne detaşează de ea?

Durerea –laitmotiv în artă

Durerea a fost şi va rămâne o fascinaţie pentru artişti. Unde sfârşeşte plăcerea şi unde începe durerea? Cât este bucurie şi cât este durere? Îmi pun aceste întrebări contemplând celebra creaţie a lui Leonardo da Vinci "Mona Lisa". Este expresia Mona Lisei un surâs liniştitor sau o grimasă de durere? Iată întrebarea care frământa tot mai mulţi cunoscători de artă.

Durerea va rămâne un permanent motiv de inspiraţie şi pentru poeţi.

"Şi dacă stele bat în lac
Adâncu-i luminându-l,
E că durerea mea s-o-mpac
Înseninându-mi gândul".

-celebrele versuri ale lui Mihai Eminescu din poezia – "Şi Dacă...", prin care poetul îşi exprima durerea despărţirii.

Ce este durerea? Cum se produce? Care sunt posibilităţile de ameliorare sau abolire a durerii?

Iată întrebări de care lumea medicală este din ce în ce mai preocupată.

Spre o definiţie a durerii

"Durerea este o componentă esenţială a vieţii umane." (Spinoza, 1632-1677)[2]

"Durerea este o trăire neplăcută a spiritului, care este legată de alterări acute sau potenţiale ale ţesuturilor sau care este descrisă cu noţiuni (cuvinte) care sugerează aceste alterări."(Schmidt şi Struppler, 1982)[3]

"Durerea este cu siguranţă cel mai frecvent dintre simptomele care alterează cali-

[1] Arthur Schopenhauer (1788-1860) – filozof german cunoscut pentru teoria sa asupra primatului *„voinţei"* în sfera reprezentării lumii şi în comportamentul uman.

[2] Baruch Spinoza (1632-1677) – filozof olandez de origine evreiască – una dintre cele mai distinse personalităţi din istoria ţării sale – figură proeminentă în filosofia modernă timpurie.

[3] Schmidt Robert, Struppler Albrecht; Durerea: cauze, diagnostic, tratament,Munchen Zurich: Piper, 1982

Scanned with OKEN Scanner

tatea vieţii, generând pacienţilor un grad înalt de suferinţă şi invaliditate indiferent de afecţiunile subsidiare, de celelalte simptome ale bolilor şi/sau de prognosticul acestora".(Prof.univ. dr. Fl. Tudose)[4]

"Durerea este o problemă majoră a asistentei sanitare în Europa. În timp ce durerea acută poate fi considerată cu temeinicie ca fiind un simptom sau o leziune, durerea cronică şi cea recurenta constituie o problemă de sănătate specifică, o boală de sine stătătoare". (EFIC- European Federation of IASP)[5]

"Durerea este o experienata senzorială şi emoţională asociată cu o leziune tisulară reală sau potenţială, sau descrisă în termenii unei asemenea leziuni".(IASP, 1986)[6]

"Durerea a fost considerată din totdeauna un fenomen universal, o experienţă senzorială multidimensionala neplăcută care are diferite grade de intensitate , expresii calitative diferite, durata şi persistenţa variabilă. (De Angelis C. D. , 2003)

"Durerea este mizeria absolută" (J. Milton,1608-1674) –ramane cea mai expresivă definiţie a durerii.[6]

Medical, durerea este un fenomen pur funcţional care apare ca urmare a unei excitaţii de o anumită intensitate, acţionând asupra terminaţiilor nervoase de la suprafaţă sau din interiorul organismului, iar suferinţa este un răspuns afectiv, subiectiv, secundar durerii.

Interesul pentru studiul durerii

Aproape nu există boala şi eveniment lezional care să nu fie însoţite la un moment dat de durere.

Durerea rămâne cauza cea mai frecvenţa de afectare a activităţii zilnice şi de alterare a calităţii vieţii.

Studiile statistice permit în special evaluarea durerii cronice. Prevalenţa bolnavilor cu suferinţă dureroasă cronică non-oncologica este de 20% în Europa şi de 26% în SUA. În oncologie durerea ajunge în fazele terminale la 70-90%. Astfel, se estimează că în lume prevalenta durerii cronice (oncologice şi non-oncologica) ajunge la 50-70%. 30% dintre pacienţii cu vârste între 45 şi 65 de ani acuza durere cronică cu durată mai mare de un an. În lume sunt afectaţi de durere sute de milioane de oameni, mulţi dintre ei fiind netrataţi sau trataţi inadecvat.

În 78% din cazuri durerea reprezintă principalul motiv de prezentare a pacienţilor în deprtamentele de urgenţă.

Pe parcursul istoriei, oamenii de ştiinţă au încercat să înţeleagă durerea şi să găsească metode de a o combate. Creşterea nivelului de trăi şi implicit a respectului de sine în ţările dezvoltate, consecinţă a dezvoltării tehnico-stiintifice din ultimile decenii , a amplificat şi interesul pentru studiul durerii.

În 1973 s-a înfiinţat Asociaţia Internaţională pentru Studiul Durerii (IASP-International Association of Study of Pain), care are în prezent peste 7 500 de membri din 129 de ţări, cu mare implicare în studiul şi combaterea durerii. Sub egida să se desfăşoară anual lucrările Congresului Mondial de Durere, eveniment internaţional şi multidisciplinar, ce are ca temă principală durerea. În 2004 IASP a organizat pentru prima

[4] Tudose Florin; Depresia ca durere, Bucuresti: Versa Puls Media, 2011
[5] http/www.iasp-pain.org
[6] John Milton (1608-1674) – poet englez, polemist , renumit pentru poemul sau epic "Paradise Lost" (1667) .

Scanned with OKEN Scanner

dată Anul Global împotriva durerii (Global Year Against Pain)-sub sloganul "ameliorarea durerii trebuie să fie un drept al omului". Sub patronajul asociaţiei sunt editate publicaţii de prestigiu ce abordează variate aspecte clinice şi de management ale durerii: PAIN-jurnalul oficial al IASP , Pain Updates, IASP Newsletter. Asociaţie i se datorează şi introducerea în clasificarea internaţională a bolilor, elaborată de ONU,a diagnosticelor adecvate pentru durere că boala. Unul din principalele obiective ale organizaţiei este implementarea în legislaţie, ca drept fundamental al omului, a dreptului oricărui pacient la controlul acuzelor dureroase.

În 1993 s-a constituit Federaţia Europeană a Asociaţiei Internaţionale pentru Studiul Durerii (European Federation of IASP Chapters-EFIC), formată din 31 de asociaţii pentru studiul durerii care fac parte din IASP, având drept scop educaţia, cercetarea, managementul clinic şi practica profesională în domeniul durerii. Pe lângă activitatea publicistică, EFIC organizează simpozioane, congrese, fellowship pentru ţările Europei de Est, cursuri de master, granturi pentru cercetare clinică şi experimentală. Federaţia a făcut demersurile în Parlamentul European pentru declararea durerii cronice ca problema de sănătate, că boala în sine şi pentru dezvoltarea unei noi specialitati- Medicina Durerii.[7]

În ţara noastră funcţionează Asociaţia Română pentru Studiul Durerii (ARSD), având ca preşedinte fondator pe dr. Lucian Sandu.

Managementul durerii

Pentru o abordare corectă şi completă a terapiei se impune cunoaşterea formelor clinice şi a modalităţilor de evaluare ale durerii. Din punct de vedere farmacoterapic se pot distinge trei tipuri de durere: acută (postoperatorie, traumatică), cronica asociată cu boli neoplazice sau terminale şi cronică de alte cauze. Din punct de vedere al intensităţii durerea poate fi:uşoară, moderată şi severă.

Evaluarea durerii, fenomen subiectiv, complex şi greu cuantificabil, impune: măsurarea, interpretarea, evaluarea globală a pacientului şi analiza contextului psihocomportamental şi socio-familial. În aprecierea caracteristicilor cantitative şi calitative ale durerii, pentru crearea unui management terapeutic adecvat, se folosesc teste, chestionare şi scale de evaluare specifice.

Evaluarea impune respectarea unor etape bine statuate:- analiza zonelor dureroase, - măsurarea intensităţii durerii prin teste unidimensionale, sau scala analogă vizuală, - efectuarea de teste multidimensionale de apreciere calitativă şi cantitativă a durerii,- teste de afectare emoţională, - teste de corecţie a durerii în corelare cu comportamentul zilnic, - teste de tip asociativ. În evaluarea durerii nu există un test de referinţă "gold standard".

Teste unidimensionale: - testul verbal simplu (Keele, 1948) bazat pe aprecierea verbală de către pacient a intensităţii durerii structurata în 4-6 nivele descriptive, - testul numeric care inregistreza în procente, pe o scală de la 0 la 100, răspunsul terapeutic, - scala analogă vizuală, cel mai des utilizată datorită rapidităţii, reproductibilităţii şi sensibilităţii sale.

Teste multidimensionale, care cuprind parametri calitativi cât şi/sau cantitativi: - testul McGill, bazat pe răspunsuri verbale spontane, - chestionarul de durere Saint Antoine, care include 61 de calificative pentru durere, - testul Dallas prin care se analizea-

[7] http/www.iasp-pain.org

Scanned with OKEN Scanner

ză activitatea cognitivă şi comportamentala din durerea cronică, - testul WHY-MPI (West Haven Multidimensional Pain Inventory) ce analizează dimensiunea psiho-sociala, comportamentala şi activitatea cotidiană în durerea cronică.

Interpretarea componentei psihologice a durerii se realizează prin teste specific: - testele Hamilton, Spielberger, Zigmund, Montgomeri (care permit evaluarea stării de anxietate), - testul Coping de analiza bio-psiho-sociala, - chestionarul de încredere şi evitare fobica, - chestionarul comportamental de boală, - testul "gestionarii durerii"(de evaluare a atitudinilor şi strategiilor de adaptare la durere).

Pentru grupele de vârsta extrema se utilizează teste adaptate caracteristicelor psihologice acestora: - testul Doloplus de evaluare comportamentală la durere (pentru vârstnici), - test de hetero-evaluare comportamentala la durere (pentru copii mici şi cei cu problem de comunicare).

Dată fiind importanta mediului familial şi social în terapia durerii sunt concepute şi teste care evaluează atitudinea pozitivă (de încurajare şi compasiune), sau negativă (ostilă, de marginalizare) a anturajului faţă de bolnavul cu durere cronică.[8]

Terapia durerii

Terapia durerii s-a dezvoltat spectaculos în ultimii 30 de ani, ca urmare a preocupărilor din domeniul cercetării ştiinţifice a durerii, din dorinţa creşterii calităţii vieţii prin neacceptarea de a se trăi în suferinţa. Este o specialitate complementară deservită de o echipă medicală complexă (formată din medici de familie, neurologi, neurochirurgi, ortopezi, psihologi, medici de recuperare medicală şi kinetofizioterapeuţi), care poate aborda întreaga patologie cauzatoare de durere şi care trebuie să trateze pacientul cu respect şi compasiune.

"Ar trebui să existe algeziologi în fiecare spital din ţară. Să existe colective sau nuclee de terapia durerii în spitalele româneşti care să cuprindă reumatologi, internişti, anestezişti, farmacologi de clinică, psihologi şi psihiatri". (Prof.Dr. Ostin Mungiu).[9]

Principii de terapie

"Dreptul oricărui pacient la controlul acuzelor dureroase- drept fundamental al omului". (IASP)

Pacientul are dreptul la demnitate şi la o minimă calitate a vieţii.

Durerea este o problemă de sănătate de sine stătătoare.

Tratarea corectă a durerii este o obligaţie profesională cu multiple valenţe etice.

A întreba în mod sistematic fiecare pacient despre durere, trebuie să fie atitudine obligatorie.

Pacientul are dreptate în aprecierea intensităţii durerii sale.

Necesitatea consilierei pacientului şi familiei.

Tratarea durerii în trepte, în baza criteriilor OMS ("the 3-steps analgesic ladder"), după evaluarea durerii utilizând scala analogă-vizuală.

Durerea acută se tratează pe principiul "step down", adică se folosesc terapii cu putere şi doze descrescătoare, pe măsura scăderii intensităţii durerii.

Tratarea corectă a durerii acute poate preveni instalarea durerii cornice.

Durerea cronică se tratează pe principiul "step up", invers durerii acute.

[8] Nica Adriana Sarah; Evaluarea durerii si terapia fizicală în procesul de recuperare medicală (I), Bucureşti: Versa Puls Media, 2006

[9] Profesor Doctor Ostin Mungiu, preşedintele Asociaţiei de Algeziologie din România

Scanned with OKEN Scanner

AINS rămân cele mai folosite mijloace de combatere a durerii.

Utilizarea terapiilor adjuvante şi complementare reprezintă soluţii de îmbunătăţire a actului terapeutic.

Concluzii

"Deşi medicina va înflori în secolul XXI, doctorii ar putea fi înlocuiţi de tehnicieni de sănătate. Pacienţii, cu toate acestea, vor avea în continuare nevoie de un clinician empatic care le va încuraja perseverenţă, curajul şi încrederea".(John D. Loeser, MD, Ex-preşedinte, IASP)

Va fi durerea abolită?

Vor dispărea specialiştii în durere? Sunt întrebări la care lumea medicală, dar şi cea politica, va trebui să răspunda in viitor.

Bibliografie

1. Badea, Doina; Modalităţi de creştere a eficienţei tratamentului antialgic la bolnavii cu cancer în sistem ambulator, Bucureşti: Versa Puls Media, 2006;
2. Dincă, Virgil; I.A.S.P. în 2012, Bucureşti: Versa Puls Media, 2012;
3. http/www.iasp-pain.org;
4. Miron, L.; Durerea în cancer, Bacău: Egal, 2001;
5. Mungiu, Ostin; Algeziologie specială, Bucureşti: Polirom, 1999;
6. Nica, Adriana Sarah; Evaluarea durerii şi terapia fizicală în procesul de recuperare medicală (I), Bucureşti: Versa Puls Media, 2006;
7. Schmidt, Robert; Struppler, Albrecht; Durerea: cauze, diagnostic, tratament,Munchen Zurich:Piper, 1982;
8. Suciu, R.; Ardelean, M.; Mungiu, O.; Managementul durerii cu antidepresive-o perspectivă farmacologică, Târgul Mureş: University Press, 2007;
9. Tudose, Florin; Depresia ca durere, Bucureşti: Versa Puls Media, 2011,
10. Wise, M.G.; Rundell, J. R.; Pain and analgetics, Arlington: APA Publishing Inc., 2005,

Scanned with OKEN Scanner

KERATINOCITUL, MARTOR INOCENT AL DEFICITULUI ÎN MICROELEMENTE

Magda Bădescu, Manuela Ciocoiu, L. Bădescu

Introducere

Oligo sau microelementele reprezintă un grup de substanţe necesare vieţii, în cantităţi foarte mici. Ele reprezintă sub 0,01 % din greutatea corpului şi sunt metale sau metaloizi. Aceste elemente chimice au o configuraţie electronică particulară, ce le imprimă o reactivitate deosebită. Neglijate mult timp datorită prezenţei lor ubicvitare, cantităţile mici din mediile biologice şi dificultăţii analizei lor, oligoelementele sunt, la acest început de secol, din nou în atenţia cercetătorilor. Acest lucru se datorează implicării deficitelor acestor bioelemente în afecţiuni majore ce contribuie la morbiditatea societăţii civilizate actuale. Pe lângă aceasta, maladiile determinate de carenţa însăşi a unor microelemente precum fierul, iodul, fluorul, zincul constituie probleme de sănătate publică ce nu pot fi neglijate. Aşadar, dacă deficitul nu este totdeauna la originea bolii, el este o componentă importantă a stării de boală. Uneori este greu de stability dacă variaţiile nivelului unui oligoelement joacă un rol etiopatogenic în evoluţia bolii sau nu reprezintă decât perturbarea biologică secundară a acesteia. In ciuda dezvoltarii fara precedent a tehnologiei, societatea contemporană, caracterizată de serioase dezechilibre economice, este ameninţată şi de o crestere alarmantă a maladiilor cardiovasculare, proliferative (cancere), boli de nutritie si metabolism (guta, obezitate etc.). O cauză importantă a acestor maladii o reprezintă dezechilibrele metabolice datorate unei alimentaţii incorecte. În mod paradoxal, în prezent, din ce in ce mai frecvent *"mâncăm fără să ne hrănim"*, deoarece alimentele şi comportamentul alimentar (dieta) nu ne oferă un aport adecvat, în special de compuşi biologic activi. Carenţa sau chiar lipsa unor factori biologic activi din alimente, cum sunt mineralele (macro, micro, oligoelemente) stau la originea unor patologii polimorfe, inclusiv la nivel tegumentar. Deşi fiecare dintre cele paisprezece mineralele esentiale au o bază biologică în mai multe aspecte ale dezvoltării şi funcţiei tegumentului, acest articol prezintă cateva aspecte ale implicării zincului, seleniului, calciului şi cuprului în fiziopatologia pielii [31].

Importanţa zincului

Zincul este un element mineral asupra căruia se îndreaptă din ce în ce mai mult, în ultimii ani, atenţia cercetătorilor. Cantitatea totală de zinc la adult este de aproximativ 2 g (1,4-2,3 g), cea mai mică parte găsindu-se în sectorul extracelular. Concentraţia plasmatică relativ scăzută de 100 - 120 mg/100 ml confirmă faptul că 99 % din cantitatea totală de Zn din organism se găseşte în compartimentul intracelular. O parte din zincul intracelular este puternic legată de proteinele de structură celulară, de metaloenzime şi de acizii nucleici, în timp ce fracţiunea mobilizabilă este legată mai puţin stabil de imidazol şi radicalii SH- ai proteinelor [4]. Descoperirea în 1930 a esenţialităţii acestui oligoelement, a fost urmată de studii care au evidenţiat rolurile sale multiple, zincul influenţând funcţia a peste 200 de enzime, fiind în acelaşi timp şi component structural pentru unele enzime, hormoni, neuropeptide, receptori hormonali şi probabil nucleotide. Primul pas în înţele-

Scanned with OKEN Scanner

gerea modului de intervenţie a zincului în fenomenele vieţii l-a marcat descoperirea lui Keilin şi Mann (1940), care au demonstrat că Zn intră în constituţia moleculei de anhidrază carbonică, condiţionând în mod specific activitatea sa enzimatică. Zn apare deci ca un oligoelement capital în schimburile gazoase respiratorii. Se pare că nici o cale metabolică importantă nu poate funcţiona fără Zn. Implicarea Zn în diviziunea şi diferenţierea celulară, în moartea celulară programată, în transcripţia genelor, în funcţia biomembranelor şi în multiple activităţi enzimatice, demonstrează rolul acestui element mineral în organismul uman şi animal [4].

Deoarece structurile moleculare cheie, cum ar fi membranele celulare şi ADN sunt centri susceptibili la atacul radicalilor liberi, evoluţia vieţii a depins de elaborarea unor sisteme de luptă şi protecţie contra toxicităţii speciilor reactive de oxigen (ROS). Dintre acestea, un rol important îl ocupă antioxidanţii. În sistemele biologice, există atât antioxidanţi naturali endogeni cât şi exogeni eficienţi în acest proces. Mecanismul exact de acţiune al antioxidanţilor variază cu tipul de reacţie: unii sunt preventivi reducând viteza de iniţiere a lanţului de peroxidare (catalaza, peroxidaza) iar alţii sunt antioxidanţi de propagare, ei formând un radical stabil şi stopând astfel lanţul reacţiilor radicalice (SOD, fenolii, glutationul redus, aminele aromatice). Zincul intră în componenţa a două grupe de enzime extrem de importante: superoxid dismutaza (SOD) şi metaloproteinazele. In cazul superoxidismutazei, zincul împreună cu cuprul intră în componenţa acestei enzime care este prezentă atat în derm, cât şi în epiderm, şi are rolul de a degrada speciile reactive de oxigen [2]. În sistemele biologice, *in vitro,* zincul poate acţiona ca antioxidant prin interacţiunea cu grupările sulfhidril ale macromoleculelor, inhibând oxidarea prin competiţia pentru siturile de legare cu fierul şi cuprul, diminuînd capacitatea de transfer de electroni a primului. *In vivo*, cel puţin unul dintre mecanismele antioxidative ale zincului îl reprezintă inducţia sintezei de metalothioneine, proteine cu proprietăţi de scavanger pentru radicalii liberi [4]. *In vivo*, aceste proteine leagă eficient radicalii hidroxil. Datorită proprietăţilor antioxidante, zincul protejează organismul uman împotriva îmbătrânirii premature a tegumentului şi a muşchilor.

Alt grup de enzime este format din metaloproteinaze. Acestea sunt endopeptidaze care necesită prezenţa în structura lor a unui cation bivalent. Zincul intră in compoziţia, în special, a metaloproteinazelor matriciale (MMPs). Până in prezent, au fost identificate peste 25 de tipuri de molecule: colagenazele, metaloelastinaze, gelatinazele. Aceste enzime sunt secretate de celulele conjuctive, dar si de celulele inflamatorii [28]. Zincul este, de asemenea, prezent într-un număr de metaloenzime zinc-dependente la nivelul pielii, inclusiv metaloproteazelor matriceale (MMP), superoxid dismutaza (SOD), fosfataza alcalină şi polimeraze ARN / ADN [35].

Zincul are o serie de proprietăţi chimice şi biologice care justifică interesul studierii rolului său în dermita de iradiere [4], fenomen dominat de procesul inflamator. Administrarea pe cale generală a sărurilor de Zn, în cadrul unui studiu experimental al autorilor acestui articol [3], a diminuat semnificativ intensitatea stresului oxidativ, astfel: Zn a crescut mai ales:

- Activitatea catalazei şi glutationperoxidazei în epidermul şobolanilor tineri supuşi la UV şi senescenţi
- SOD în epidermul şobolanilor senescenţi şi fotosenescenţi
- Activitatea ceruloplasminei în epidermul şobolanilor tineri fotosenescenţi

Scanned with OKEN Scanner

În acelaşi experiment am relevat faptul că zincul a diminuat semnificativ amplitudinea fenomenelor inflamatorii determinate de expunerea la UV, exprimată prin valoarea fibrinogenului şi a interleukinei - 1β în ser.

Oxizii de minerale cum ar fi oxidul de zinc (ZnO) şi dioxidul de titan (TiO2) administaţi topic protejează pielea de radiaţii solare reflectând şi absorbind radiaţiile ultraviolete (UVR), în întregul spectru UV, reducând astfel nivelul de radiaţii care pătrunde în piele [28]. Oxidul de zinc a fost utilizat de zeci de ani ca o protecţie solară sigură şi eficientă fizică.

Şase procente din totalul de zinc din organism este situat în piele [19]. Zincul este prezent atât în epiderm cât şi în dermă (la un nivel de cinci ori mai mare în epiderm) [27]. În fiziologia tegumentului, zincul stabilizează membranele celulare, serveşte ca un cofactor esenţial pentru multe metaloenzimelor şi participă la mitoza bazocelulară şi diferenţierea keratinocitelor [20]. Zincul este indispensabil în sinteza proteinelor şi a acizilor nucleici, în special a celor de la nivelul tegumentului, organ cu rată foarte mare de diviziune. S-a demonstrat pe culturi de keratinocite că iradierea cu UV are ca efect producerea de metaloproteinază matriciala 9 (MMP9) care este o keratinază. S-a observat că viabilitatea celulară scade după iradiere, în contrast cu inducerea de MMP şi involucrină. Din aceste motive se poate considera că secreţia MMP-9 rezultă în urma inflamaţiei şi apoptozei keratinocitelor, post iradiere [30].

La nivelul tegumentului, deficienţa de zinc determină modificări cutanate precum acrodermita enteropatică şi plăci parakeratozice cu hiperplazia stratului spinos. Acrodermatita enteropatică este o afecţiune genetică cu transmitere autozomal-recesivă, în care absorbţia zincului este deficitară. Clinic se caracterizează prin apariţia de vizicule şi pustule la nivelul orificiilor, diaree cu steatoree şi alopecie. In culturi de keratinocite s-a demonstrat că zincul sub formă de sulfat de zinc ($ZnSO_4$) sau legat de histidină acţionează ca inductor al proliferării keratinocitelor. Zincul legat de histidină pare să prezinte un efect proliferativ mai important decât sărurile de zinc [9].

Metalotioneina (MT) este o molecula stocare pentru zinc şi cupru care protejează celulele de nivelul excesiv de zinc oferind în acelaşi timp o sursă locală accesibilă a acestor minerale [29, 40]. În pielea umană normală, MT este exprimată în keratinocitele bazale ale epidermului şi în celulele foliculului de păr [41]. Asemănător cu distribuţia de la individul uman, MT este exprimată în foliculii de păr şi are niveluri scăzute în celulele bazale ale epidermului la şoareci, în plus, MT creşte în mod semnificativ în procesul de proliferare a keratinocitele bazale după stimulare chimică sau mecanică [18]. Nivelul ridicat de MT observat în keratinocitele active mitotic demonstrează rolul zincului în proliferarea epidermică [20]. În sprijinul acestei ipoteze, şoarecii normali au semnificativ mai puţină hiperplazie epidermică comparativ cu şoarecii expuşi la diferiţi agenţi chimici şi/sau UVB, toate acestea fiind cunoscute că ar stimula proliferarea celulară [13, 14].

Zincul mai intervine în activitatea unor proteine care controlează transcripţia ADN. Aceste proteine reglatoare ale transcripţiei ADN au o porţiune specială de legare cu zincul (zinc finger motif). O mutatie care afecteaza un singur aminoacid din aceasta portiune afecteaza grav activitatea acestei proteine. Absenta zincului afecteaza la fel de grav activitatea de transcriptie a acestei proteine [7]. Keratinocitele contin o proteina din aceasta categorie, denumita bazonuclina, ce posedă trei locuri de legare cu zincul [7, 22]. La nivelul epidermului, basonuclina se găseşte la nivelul stratului bazal, unde există o activitate proliferativă (basonuclina activează procesul de transcriptie). In straturile supe-

Scanned with OKEN Scanner

rioare, bazonuclina dispare, pe măsură ce keratinocitele intră în procesul de diferenţiere terminală [22]. De altfel, concentraţia zincului în epiderm este de peste 6 ori mai mare ca în plasmă. Este interesant faptul că mai multe studii au semnalat la pacienţii cu psoriazis o scădere a zincului seric. Cu toate acestea, există in psoriazis o proliferare accentuată a keratinocitelor şi a stimularii limfocitelor T cu secreţia crescută de citokine.

Pe lângă rolurile enzimatice, zincul intervine în alte două procese importante ale organismului: imunitatea şi procesul de vindecare a plăgilor. Studii recente ale autorilor [3] au evidenţiat stimularea imunităţii celulare şi umorale in diabetul zaharat experimental prin suplimentarea dietei cu zinc. Inducerea metalotioneină (MT) în celulele prezentând activitate mitotică ridicată poate furniza o sursă de zinc necesară pentru sinteza metaloenzimelor care funcţionează în primele faze ale procesului de cicatrizare [21]. De exemplu, cupru/zinc superoxid-dismutaza (SOD) şi glutation peroxidaza (GPx) sunt semnificativ stimulate în urma leziuni cutanate, cu o expresie deosebit de mare la marginea plăgii [37]. În timpul procesului de vindecare al plăgilor la şoareci, MT a fost indusă la marginile plăgii şi a scăzut treptat, în procesul de reepitelizare [16]. In plus, speciile ROS sunt produse de leucocitele polimorfonucleare şi macrofage în stadiul incipient, inflamator al vindecării rănilor. Astfel, expresia crescută a enzimelor antioxidante dependente de metale pot servi pentru a proteja keratinocitele de ROS generate de celule inflamatorii din jur în timpul procesului de vindecare a plăgilor [37].

Capacitatea zincului de a stimula sinteza de colagen, de a stimula proliferarea keratinocitelor şi de a stimula răspunsul imun celular, ar putea explica acţiunea zincului în acest proces. De altfel, rezultate spectaculoase s-au întalnit în cazul ulcerelor de gambă, prin administrarea topică de oxid de zinc.

Importanţa seleniului

Seleniul este prezent în cantităţi mici în diferite alimente, cantitatea sa în vegetale şi produsele de natură animală depinzând în cea mai mare parte de bogăţia solului în seleniu. Limitele între nivelul aportului fiziologic (optim) de seleniu şi doza minimă toxică sunt apropiate, fapt ce impune cercetări pentru a se putea preciza rolul jucat de variaţiile în plus sau în minus ale seleniului în patologie. În 1957, Schwartz şi Fiulz au stabilit rolul esenţial al seleniului în prevenirea unor multiple maladii, aparent foarte diferite, datorită unor carenţe nutriţionale. Aceste maladii sunt: diateza exudativă, distrofia musculară, atrofie pancreatică, necroza ficatului, tulburări de reproducţie, deficit imunitar etc.

Descoperirea în anul 1973 a prezenţei seleniului în porţiunea activă a unei enzime, glutation peroxidaza, a permis biochimiştilor şi fiziopatologilor să înţeleagă efectele benefice ale acestui metaloid asupra producerii în exces a radicalilor liberi. Cea mai importantă funcţie a seleniului este cea legată de glutathion peroxidază (GSH – Px), enzimă a cărui cofactor este seleniul. Activitatea Se-GSH-Px este proporţională cu concentraţia glutationului. Seleniul este, prin utmare, o parte esenţială a enzimei glutation peroxidaza, care neutralizează peroxizii şi previne formarea ROS, fiind unul dintre cei mai puternici antioxidanţi. Seleniul joacă astfel şi un important rol în buna funcţionare a sistemului imunitar, ca imunomodulator. Este dovedit faptul ca suplimentarea hranei cu seleniu reduce incidenţa şi previne apariţia cancerului de prostată. De asemenea, un aport de seleniu poate face mult mai eficientă chimioterapia.

Fiind un oligoelement mineral cu proprietăţi antioxidante, în organismul uman are efect sinergic puternic în raport cu vitamina E. Administrarea unor doze minime de

Scanned with OKEN Scanner

seleniu, în general sub formă organică, poate preveni tulburările datorate carenţei în tocoferoli, ca de exemplu: necrozele hepatice, diateza exudativă, distrofia degenerativă a muşchilor striaţi.

Rolul de antioxidant primar îndeplinit de seleniu este extrem de important, mai ales pentru că aportul zilnic natural de seleniu este sub necesarul fiziologic, la noi în ţară.

Seleniul este prezent în celulele pielii ca o componentă a diferitelor selenoproteine, incluzând fosfolipide, hidroperoxid glutathionine peroxidaza (PHGPx) şi thioredoxin reductaza (TDR) [32]. Selenocisteina (o selenoproteină) este o proteină umană, formată din patru subunităţi identice, fiecare subunitate incluzând un atom de seleniu. Această proteină, care conţine seleniu, intră în compoziţia enzimei glutation-peroxidază. PHGPx şi TDR sunt enzime antioxidante, care inactivează peroxizi, protejând astfel celulele pielii de efectele nocive cauzate de acesti radicali liberi [23]. TDR este situată în membrana keratinocitelor [34], iar nivelul său pare a fi corelat cu susceptibilitatea la deteriorare indusă de UVB [23].

Seleniul administrat topic protejează pielea împotriva UVR prin creşterea activităţilor antioxidant dependente de seleniu enzimelor glutation peroxidaza (GPx) şi thioredoxin reductaza (TDR) [23]. Experimentele pe şoareci au evidenţiat că suplimentarea hranei cu L- selenometionina (L-SM) şi/sau selenit de sodiu creşte conţinutul de seleniu al pielii şi a activităţii GPx dar nu asigură protecţie împotriva efectelor imunosupresoare (scăderea numărului de celule Langherhans şi de mastocite) după expunere la UVB [24]. Într -un alt studiu pe şoarece, administrarea atât pe cale orală cât şi topică de L-SM a fost eficientă în reducerea leziunilor acute induse de UVR, incluzând inflamaţia ("arsuri solare"), vezicule, şi hiperpigmentare [6]. Deşi studiile pe şoareci fără păr au demonstrat că administrarea topică de SM determină creşterea concentraţiei de Se în plasmă, tegument şi ficat [6], dozele mici folosite într-un studiu uman nu a influenţat concentraţia de seleniu plasmatic nici după şase săptămâni de aplicare zilnică.

Seleniul împiedică sau încetineşte îmbătrânirea ţesuturilor, neutralizează efectul unor substanţe cancerigene, protejând astfel organismul de bolile maligne şi este foarte util pentru menţinerea elasticităţii tegumentelor.

Excesul de seleniu poate fi dăunător. Astfel, se presupune că una dintre cauzele care provoacă calviţia la om se poate datora excesului de seleniu în organismul uman.

Importanţa cuprului

Din cele 100 – 150 mg de cupru conţinute în organismul uman, o bună parte se află în muşchi şi oase. Raportate însă la gram de ţesut uscat, cea mai mare concentraţie de cupru (31 μg/g) se găseşte în ficat, concentraţii descrescânde evidenţiindu-se şi în creier, miocard, rinichi şi hematii. Semnificativ din punct de vedere funcţional este faptul că o serie de enzime tisulare conţin cupru. Aşa sunt citocromoxidaza, monoaminooxidaza, tirozinaza şi superoxiddismutaza. Aceasta din urmă exercită un important efect de protejare a ţesuturilor faţă de acţiunea potenţial toxică a ionilor superoxizi (O_2^-) pe care îi converteşte în oxigen şi apă oxigenată.

Activitatea enzimatică este exercitată de o α_2 globulină plasmatică deosebit de bogată în cupru şi denumită ceruplasmină. De fapt, peste 96% din cele 80 – 130 μg cupru, conţinute în 100 ml plasmă, se găsesc încorporate în ceruloplasmină.

De notat că spre deosebire de transferină care este un adevărat transportor de fier, ceruloplasmina nu cedează ţesuturilor cupru, exercitând însă efecte oxidazice asupra unor

Scanned with OKEN Scanner

polifenoli şi amine, inclusiv asupra catecolaminelor şi serotoninei. S-a atribuit ceruloplasminei şi o acţiune feroxidazică sub acţiunea căreia fierul bivalent trece în formă trivalentă putând astfel forma un complex cu transferina. Importanţa acestui mecanism pentru metabolismul fierului este încă greu de apreciat. De fapt, deficitul sever de cupru se asociază cu o anemie hipocromă care cedează doar la tratamentul combinat cu fier şi cupru. Şobolanii şi porcii tineri supuşi unei diete deficitare în cupru dezvoltă o anemie hipocromă microcitară şi decedează. Se consideră că fenomenele grave care duc la decese nu sunt o consecinţă directă a anemiei, ci s-ar datora unor perturbări ale sistemelor enzimatice oxidoreducătoare dependente de cupru. Sugarii hrăniţi exclusiv cu lapte de vacă, un aliment deosebit de sărac în cupru, pot dezvolta o hipocupremie asociată cu diminuarea absorbţiei de fier, hiposideremie, anemie hipocromă microcitară, hipoproteinemie şi edeme [8]. Administrând cupru acestor subiecţi carenţaţi se ajunge destul de rapid la refacerea activităţii oxidazice a ceruloplasminei. Pentru practică este important de ştiut că unele anemii hipocrome ale sugarului hrănit cu lapte de vacă nu cedează la terapia cu fier, dar sunt influenţate favorabil dacă se asociază şi o îmbogăţire cu cupru a alimentaţiei (2,5 mg sulfat de cupru/zi).

Situaţia este mai complicată atunci când deficitul de cupru se datorează unei anomalii cu caracter genetic în procesele de absorbţie şi utilizare a cuprului aşa cum survine în *boala Menkes*. Copiii de sex masculin afectaţi de această boală genetică, transmisă printr-un mecanism recesiv legat de cromozomul X, prezintă încă înainte de luna a treia de viaţă perturbări în dezvoltarea fizică şi intelectuală, crize convulsive şi un păr aspru, fără luciu, ţepos, friabil şi răsucit, care la palpare dă senzaţia de sârmă de oţel (steely – hair sau kinky hair syndrome). La nivel cutanat apar depigmentări, diminuarea sau absenţa genelor şi sprâncenelor, keratoză foliculară, tegumente mai laxe). Tendinţa la hipotermie şi marea susceptibilitate la infecţii fac ca decesul să survină de cele mai multe ori înaintea vârstei de trei ani [8]. Laboratorul evidenţiază scăderi ale cuprului seric sub 30 µg/dl (5µmoli/l) şi activităţi extrem de scăzute ale ceruloplasminei, iar conţinutul în cupru al ficatului acestor copii este de abia 19 µg/g ţesut uscat faţă de 31µg/g la adultul sănătos şi 250 µg/g la nou-născutul normal [8].

La nivelul pielii, cuprul intervine prin intermediul enzimelor care îl conţin şi este necesar pentru producţia de colagen matur, formarea pigmentului melanic precum şi pentru formarea keratinei. În cazul colagenului şi al elastinei, constituţia fibrilară a acestora este menţinută prin formarea de legături încrucişate între fibrile de către o enzimă de tipul liziloxidazei a cărei activitate este mediată de cupru. Deficienţa activităţii liziloxidazei se manifestă atât la nivelul tegumentului cât şi la nivelul altor structuri care conţin elastină (aortă, miocard). Cuprul contribuie la formarea fibrelor insolubile de elastină.

Pană în prezent, nu s-a putut dovedi cu certitudine rolul direct al cuprului în pigmentare, dar se pare că enzimele care transformă tirozina în melanină sunt dependente de cupru. S-a dovedit însă experimental că deficienţa de cupru produce depigmentarea părului la oaie ca şi la rozătoare (şoareci şi şobolani). Pigmentaţia revine la normal dacă deficienţa de cupru este remediată [8]. Deficienta de cupru produce şi o serie de modificări la nivelul firului de păr la animalele de experienţă: firul se subţiază, se rupe uşor şi se răsuceşte [8].

Cuprul împreună cu zincul şi magneziul intră în componenţa unor tipuri de superoxid dismutază. Aceste enzime care se găsesc şi la nivelul keratinocitelor au o activitate antioxidantă foarte puternică transformând O_2^- în O_2 şi ulterior în H_2O_2. Radi-

Scanned with OKEN Scanner

aţiile ultraviolete produc la nivelul keratinocitelor specii reactive de oxigen/ROS care, la rândul lor, produc distrugeri ale lipidelor, proteinelor şi a ADN celular. Prin capacitatea antioxidantă pe care o au Cu sau zinc superoxid dismutaza, au un rol protector asupra keratinocitelor expuse la ultraviolete. Pe culturi celulare, s-a observat post iradiere UV o creştere a concentraţiei inatracelulare a acestor enzime [33]. In psoriazis, s-au semnalat modificări ale nivelului seric al cuprului şi modificări ale ceruloplasmei, dar până în prezent nu li s-a acordat o semnificaţie patologică.

Importanţa calciului

Calciul are un rol important în asigurarea permeabilităţii joncţiunilor gap sau ca mesager secund ori terţiar în procesele de transducţie [1]. La nivelul keratinocitelor, calciul se intalneste in aceste ultime doua procese si prezinta un rol major in diferentierea terminala a acestor celule.

Keratinocitele, ca şi alte celule ale organismului, stochează calciul în interiorul reticulului endoplamatic şi în mitocondrie. In anumite condiţii sau sub influenţa a numeroşi stimuli, calciul este eliberat în citozol cu consecinţe importante pentru procesele fiziologice celulare. Concentraţia intracelulara a calciului este de peste 1000 de ori mai mare decât concentraţia de calciu extracelular. Acest gradient de concentraţie este menţinut printr-o serie de mecanisme care necesită consum de energie. La nivelul keratinocitelor au fost descrise două canale de calciu:

- canale de calciu dependente de voltaj, care apar în membrana plasmatică în urma depolarizarii acesteia şi
- canale de calciu dependente de inozitol 1, 4, 5, trifosfat, care odată dechise eliberează calciu din reticulul endoplasmatic în citosol [1].

S-a demonstrat că, la nivelul keratinocitelor, modificările de voltaj induse de stimuli extracelulari sau de unele substanţe cum ar fi histamina, bradikinina, constau într-o undă bifazică de tipul depolarizării/hiperpolarizării care produce atât activarea canalelor ionice cât şi a canalelor de calciu, în special cele dependente de inozitol [11]. În afară de canalele propii, la nivelul keratinocitelor s-a demonstrate că există şi canale de Cl^- activate de calciu precum şi canale de K^+ activate de calciu.

In keratinocite ca şi în toate celulele eucariote există o familie de proteine capabile de a lega calciu. Cea mai cunoscută, calmodulina, este o proteină mică de 164 kDa formată dintr-un singur lanţ de aminoacizi (148 de aminoacizi). Calmodulina nu conţine cisteină, ceea ce îi conferă o mare flexibilitate conformaţională. Prin intermediul a patru situsuri de combinare, calmodulina poate lega 4 atomi de calciu. Calmodulina este o proteină foarte veche filogenetic, neavând specificitate de ţesut sau de specie [1, 11].

La nivelul stratului granulos şi al rândurilor inferioare ale stratului cornos s-a identificat o proteină specifică pielii care are capacitatea de a lega calciu ca şi calmodulina, fiind denumită *calmodulin-like skin protein*. Activând numai în această arie a epidermului, această proteina ar avea funcţia de calmodulină propriu-zisă, în special datorită locului unde actionează, respectiv la limita dintre straturile epidermice vii şi cele moarte. Această proteină asemănătoare calmodulinei are o foarte mare afinitate pentru transglutaminaza 3, enzimă dependentă de calciu, cu rol important în formarea învelişului cornificat celular [25]. Expresia proteinei *calmodulin-like skin protein* a fost studiată în keratinocite cultivate, din epidermul uman normal. Folosind un anticorp

Scanned with OKEN Scanner

policlonal specific precum şi analiza Western blot s-a demonstrat că în cultura keratinocitelor această proteină se exprimă puternic după stimularea diferenţierii celulelor prin creşterea concentraţiei de calciu în mediul de cultură. Privit la nivelul celular, în special la nivelul keratinocitelor, Ca este implicat în trei mari tipuri de activităţi:

1. ca mesager secund al mai multor căi de transducţie, activitate cu rol de reglare asupra funcţiilor unor proteine citoplasmatice foarte importante în metabolismul celular
2. rol in adeziunea celulară;
3. in procesul de diferenţiere terminală a keratinocitelor.

Un al doilea rol al calciului la nivelul keratinocitelor este reprezentat de implicarea acestui element în procesele de adeziune celulară. S-a observat pe culturi celulare, în care calciul este deficitar, că există o stratificare redusă a keratinocitelor datorată alterării formării de desmozoni. Adaugarea de calciu în cultură duce relativ rapid la refacerea desmozomilor [15]. Dintre proteinele desmozomale, desmogleina 2 ara capacitatea de a lega calciu [36]. Calmodulina are de asemenea un rol important în formarea hemidesmozomolor [39]. De asemenea, Ca acţionează asupra unei grupe de molecule de adeziune, cadherinele. Calciul prin legarea de jonctiunile extracelulare ale acestor proteine transmembranare, asigură functionalitatea acestora, respectiv legăturile intercelulare realizate de aceste molecule de adeziune, inclusiv la nivelul keratinocitelor {E-cadherina}. Absenţa calciului duce la alterarea legăturilor intercelulare realizate de E-cadherina [11, 38]. Al treilea şi cel mai important rol al calciului la nivelul keratinocitar îl reprezintă stimularea proliferării şi promovarea procesului de diferenţiere terminală a acestor celule. În condiţii normale, straturile bazale ale epidermului prezintă concentraţii mult mai scăzute de calciu decât straturile superioare [26]. Concentraţia cea mai ridicată de calciu, atât intra-cât şi extracelular, se găseşte în stratul granulos. Adaugarea de calciu în culturile de keratinocite sarace în mediu de calciu duce la refacerea stratificării acestora. Primele cercetări cu privire la controlul calciului asupra diferenţierii terminale a keratinocitelor au vizat transglutaminaza. S-a demonstrat că formarea învelişului celular cornificat este stimulată de calciu. Transglutaminaza care are un rol principal în formarea stratului cornos, are o activitate crescută în condiţiile unei concentraţii crescute de calciu. Mai mult, concentraţiile crescute de calciu activează şi proteinele dependente de transglutaminază [10, 12] şi alţi precursori ai învelişului cornificat. Printre acestea sunt involucrina, filagrina, loricrina ca şi proteinele cu rol antigenic din pemfigus şi pemfigoid. De asemenea, are loc o redistribuţie a desmoplakinei şi rearanjarea filamentelor de actină [10]. Pe de altă parte, calciul extracelular are o acţiune antiproliferativă asupra keratinocitelor. Utilizarea terapeutică a preparatelor de uz local cu efect antipsoriazic cum ar fi 1α25 dihidroxilvitamina D3 produc o creştere a calciului extracelular cu efect antiproliferativ asupra keratinocitelor [5]. Se consideră că efectul antiproliferativ al calciului extracelular şi efectul de stimulare al diferenţierii au mecanisme diferite. Efectul antiproliferativ este realizat prin intermediul protein kinazei C şi a MAP-kinazelor, în timp ce efectul de diferenţiere a keratinocitelor este realizat prin intermediul calciului liber intracelular şi al calmodulinei [11].

Există astăzi, în multe ţări, grupuri de cercetători, reviste etc., care se ocupă numai de oligoelemente şi de oligoterapie. Utilizarea în scop analitic a unor metode performante ce permit evidenţierea şi determinarea unor cantităţi de ordinul ppm, deschide

Scanned with OKEN Scanner

noi perspective în aprofundarea cunoştinţelor privind rolul oligoelementelor în organismele vii, problemă fundamentală a chimiei bioanorganice. Ele participă, în special prin intermediul enzimelor, la toate procesele vitale din organism. Afecţiunile determinate de carenţa unor microelemente precum seleniul ori zincul constituie probleme de sănătate ce nu pot fi neglijate.

Datorită prprietăţilor lor esenţiale şi activităţii farmacologice, oligoelementele prezintă un interes deosebit în domeniul terapiei şi al medicinei preventive. Oligoterapia este o ramură a terapiei alopate care utilizează oligoelemente în tratamentul diverselor patologii. Ea este, alături de alimentaţia echilibrată, un mijloc de corectare sau prevenire a carenţelor de oligoelemente. Oligoterapia este chiar mai importantă decât nutriţia deoarece ameliorează aportul de oligoelemente fără creşterea aportului energetic, lucru care se doreşte cel puţin în ţările dezvltate, unde alimentaţia populaţiei nu este o problemă. Având în vedere rolul capital al oligoelementelor în maşinăria proteică, enzimatică şi genetică a celulei, oligoterapia este o ramură nouă, importantă a terapiei care a dat rezultate spectaculoase în domeniul endocrinologiei, oncologiei, diabetologiei, patologiei legate de mecanismele disimunitare; ea poate fi asociată cu alte tehnici terapeutice: homeopatia, acupunctura, fitoterapia şi altele.

Bibliografie

1. Albert S., Johnson A., Lewis J. et al – Cell comunication in molecular biology of the cell, 4th ed., 15, 859-870, *Earland Science*, New York, 2002;
2. Alecu Mihai; *Patologia moleculară a pielii*, Bucureşti, Ed.Medicală, 2006.
3. Bădescu Laurenţiu; Teza de doctorat: *Modalităţi de protecţie la nivel celular şi molecular a epidermului în condiţii de senescenţă,* 2007.
4. Bădescu, Magda; *Zincul o speranţă pentru diabetici*, Ed.Demiurg, 1997.
5. Biltiner B., Bleehen S.S., Mac Mail S.; 1 alpha, 25(OH_2) vitamin D3 increases intracelluar calcium in human keratinocytes, *Br. J. Dermatol.*, 1991, 124, 230-235.
6. Burke KE, Combs GF, Jr., Gross EG, Bhuyan KC, Abu-Libdeh H. The effects of topical and oral L-selenomethionine on pigmentation and skin cancer induced by ultraviolet irradiation. *Nutr Cancer*. 1992;17(2):123-137.
7. Chatterjea M.N., Shinde R. – Metabolism of minerals and trace elements. In: *Text Book of Medical Bichemistry,* 5th ed., 30, 526-555, Jaypee Brothers, New Delhi, 2002.
8. Danks D.M. – Copper deficiency and the skin in physiology. *Biochemistry and Molecular Biology of the Skin*, Goldsmith (ed.), 2th ed., 51, 1351-1361, Oxford University Press, New York, 1999.
9. Deters A., Schnetz, Schmist M., Hensel A. – Effects of zinc histidine and zinc sulfate on natural human keratinocytes (abstract). *For schen de komplementarmedizin und kiassiche natur heilkunde*, 2003, 10(1), 19-25]
10. Elias P.M., Ahn S.K., Denda M. Et al – Modulation in epidermal calcium regulate the expression of differentation-specific marker, *J. Invest. Dermatol.*,2002, 119, 1128-1136.
11. Fairley J.A. – Calcium-a second messenger in physiology. In: *Biochemestry and molecular biology of the skin*, Goldsmith L.A. (ed.) second ed., Oxford University Press, New York, 1991, 9, 314-328.
12. Gibson D.F., Rathan A.V., Bikle D.D. – Evidence for separate control mecanism at the message, protein and enzyme activation level for transglutaminase during

Scanned with OKEN Scanner

CONSULTAȚIA TA ȘI DIALOGUL EXPERȚILOR

Nicolae Iordache Iordache

Respectul pentru branșa medicală

In ultima perioadă, pe lângă suferințele provocate de aspectele financiare și de subfinanțare, a celor generate de un sistem de sănătate greoi, birocratic, insuficient și neconectat la nevoile societății, majoritatea medicilor reclamă lipsa de recunoaștere din partea pacienților.

In topul revendicărilor medicilor găsim:

1. Profesia nu mai este privită cu același respect cu care era privită in trecut.
2. Pacienții sunt derutați de toate știrile și informațiile care circulă nestingherit și „neautorizat".
3. Pacienții se informează activ iar medicul consumă energie și resurse ca să combată argumentele pacienților.

Era odată un monopol. Informațional. Doar doctorii aveau acces facil la informații greu accesibile pacienților. Singura opțiune a cestora din urmă era să creadă ce le spune medicul. Când ieșea bine, medicul era bun. Când nu... șansa era potrivnică.

Acum informația circulă. Ba chiar circulă într-un volum atât de mare că a scăpat de sub control. In vremuri mai apuse aveai noroc dacă nimereai la timp un medic mai grijuliu informat. Acum, norocul este să poți fi în stare să separi bobul de neghina informațională.

Înotând împotriva curentului

Trei lucruri sunt de învățat de aici pentru doctori:

1. Informația medicilor nu este cea mai corectă ci doar cea acceptată de majoritatea doctorilor ca fiind cea mai corectă. Ceea ce, nu de puține ori s-a dovedit a fi informație falsă.
2. Faptul că informația cu iz medical circulă la fel de liber alături de alte informații este un progres și o mare realizare a umanității. Chiar dacă, pe alocuri, mai face și victime. Ca și în cazul medicamentelor pe care medicii le prescriu: beneficiile depășesc riscurile.
3. Iar dacă medicii se simt neauziți, poate că a venit momentul să arate lumii poveștile lor favorite. La fel de liber. Nu este deloc un paradox faptul că cei care o fac nu prea se plâng.

Medicii vor trebui să aleagă daca înoată folosindu-se de acest curent sau împotriva curentului.

Spirala descendentă

Din cauză că medicii nu-și spun povestea, pacienții nu o aud; atunci ei citesc poveștile altora și ajung astfel să le creadă. Ei le menționează la consultații dar medicul, așa cum nu este interesat să își spună povestea lui, nu este interesat nici să o asculte pe a pacientului. Asta îi dă apă la moară pacientului să creadă tot mai mult în propria po-

Scanned with OKEN Scanner

veste (ajungând chiar să se îndrăgostească de ea). Când mai află şi de eşecurile medicilor, nedorite dar uneori de înţeles, ei îşi confirmă tot mai mult propriile teorii. Chiar dacă le merge prost ei dau vina pe neşansă pentru că tot medicii i-au învăţat trucul. Toate acestea alimentează neîncrederea pacienţilor în medici şi, oarecum emoţional, zădărnicesc până şi ultimele dorinţe ale medicilor de a-şi face auzită povestea. Şi tot aşa pe spirală în jos.

Soluţia

O soluţie de bun simţ pe care am găsit-o este aceea de a accepta pacientul ca fiind şi el la rându-i un expert iar consultaţia să aibă loc sub forma unui dialog al experţilor. În mod natural, medicul poate avea (perfect îndreptăţit) multe motive sa nu accepte un astfel de târg aparent asimetric. Nu insist asupra acestor motive lesne de subînţeles. Iată totuşi motivele pentru care merită ca medicul să ia în calcul expertul din pacient:

1. Pacientul chiar este un expert! Este expert în organismul lui, în programul, rutinele şi obiceiurile lui. Este uneori tocmai „expertul" care l-a adus în situaţie critica în faţa medicului.
2. Pacientul crede despre el că este expert şi asta produce consecinţe. Durează mult prea mult ca medicul să demoleze această construcţie. Mai ales dacă ia in calcul alternativa de a se folosi de ea.
3. În mod categoric, pacientul este 100% expert în ceea ce face el după ce va ieşi pe uşa cabinetului. *„Paradoxul crucial este că, în consultaţie, medicul ia deciziile privind tratamentul, in vreme ce după consultaţie luarea deciziilor aparţine pacientului."* (Stimson & Webb, 1975)

Iată de ce un pacient informat este unul mai bun chiar dacă mai incomod: pentru că dacă a avut loc o discuţie între experţi, iar experţii agreează, ei se ţin de plan. De partea cealaltă, un expert este improbabil să facă ceva de care nu este convins.

Toate aceste inconveniente provocate medicului de către pacientul expert au şi partea lor bună. Un pacient-expert câştigat este câştigat pe viaţă. Va fi cel mai bun evanghelist al medicului care a avut răbdarea să vadă expertul din el (chiar dacă falsul expert cel mai frecvent) şi de a-l trata în consecinţă.

O altă veste bună este că nu toţi pacienţii sunt aşa. O bună parte dintre ei chiar îşi pun nădejdea în medic. Ei nu se consideră experţi si lasă cu plăcere şi speranţă acest rol medicului. Îi poţi recunoaşte doar atunci când eşti pregătit să vorbeşti cu un expert şi descoperi cu relativă uşurinţă că de data asta expertul-partener de discuţie nu a venit la consultaţie.

Te invit să faci din consultaţii, timp de trei zile, un dialog al experţilor şi vei vedea altfel menirea ta pentru tot restul carierei!

Scanned with OKEN Scanner

PROBLEME DE DIAGNOSTIC ÎN MICOZELE CUTANEO-MUCOASE ŞI POSIBILITĂŢI DE REALIZARE A TESTĂRII SENSIBILITĂŢII LA ANTIFUNGICE

Aida Corina BĂDESCU

Lucrarea de faţă nu se doreşte exhaustivă în legătură cu diagnosticul micozelor cutaneo-mucoase, scopul principal fiind familiarizarea dermatologilor cu limbajul şi cu termenii microbiologici specifici legaţi de infecţiile fungice precum şi cu metodele utilizate curent în diagnosticul etiologic al micozelor cutaneo-mucoase. În acest sens vor fi detaliate avantajele si dezavantejele fiecărei metode de diagnostic în termeni de sensibilitate şi de specificitate pentru interpretarea corectă a rezultatelor examenului micologic; deasemenea, lucrarea are ca scop informarea clinicienilor în legătură cu dificultăţile de realizare a antifungigramei şi cu lipsa posibilităţilor testării de rutină pentru anumite categorii de fungi.

Introducere

Fungii sau micetele sunt microorganisme eucariote uni sau pluricelulare, heterotrofe, care au un perete celular gros ce conţine chitină si care nu relizează fotosinteză. Există peste 100.000 specii descrise în natură dar numai circa 100 de specii determină infecţii la om numite micoze.

Clasificarea şi nomenclatura fungilor este o mare provocare a taxonomiei moderne ce este departe de a fi rezolvată. Există numeroase clasificări ale fungilor, cea mai utilizată în practica medicală fiind cea care are la bază criteriile morfologice şi care descrie trei categorii de fungi:

1. Fungi filamentoşi – microorganisme pluricelulare, alcătuite din filamente groase, septate sau neseptate numite hife care se ramifică şi se întreţes formând miceliul; aspectul şi morfologia hifelor prezintă particularităţi care ajută la identificarea preliminară a fungilor filamentoşi.
2. Levuri - fungi inucelulari de formă rotundă sau ovalară care se multiplică prin înmugurire, celula fiică purtând numele de blastoconidie (sau blastospor); la unele levuri blastoconidiile se alungesc, rămân ataşate şi pot forma prin înlănţuire structuri cu aspect filamentos numite pseudohife;
3. Fungi dimorfi – au morfologie de levură *in vivo* (în ţesuturile parazitate) şi *in vitro* prin incubare la 37°C, dar prin incubare la temperatura camerei adoptă aspect filamentos.

Un alt criteriu de clasificare a fungilor este prezenţa sau absenţa stadiului sexuat în ontogenia lor. Acest criteriu este mai puţin important pentru microbiologia clinică dar este foarte important pentru sistematică şi de aceea în taxonomia actuală a fungilor putem întâlni un nume de specie pentru forma asexuată (anamorfă) şi o altă denumire pentru

Scanned with OKEN Scanner

forma sexuată (teleomorfă). Noile metode de biologie moleculară permit clasificarea microorganismelor pe baza secvenţei genelor care codifică ARN ribosomal, astfel încât acest criteriu de clasificare îşi pierde din importanţă în taxonomia modernă (1).

Din punct de vedere clinic, micozele cutaneo-mucoase por fi clasificate în micoze superficiale şi profunde. Micozele superficiale, cele mai frecvente în patologia dermatologică, sunt determinate în principal de fungii dermatofiţi (*Trichophyton, Microsporum* şi *Epidermophyton*) sau de levuri din genul *Candida* sau *Malassezia.* Micozele profunde, mai rare ca incidenţă, au o etiologie extrem de variată: *Sporothrix schenckii* (sporotrichoza), *Histoplasma capsulatum* (histoplasmoza), *Blastomyces dermatitidis* (blastomicoza), *Paracoccidioides brasiliensis* (paracoccidiomicoza), *Rhizopus arrhizus* (mucormicoza), *Fonsecaea pedrosoi, Phialophora verrucosa, Cladophialophora carrionii* (cromoblastomicoza), *Aspergillus spp.* (aspergiloza cutanată), *Cryptococcus neoformans* (criptococoza cutanată).

În cele ce urmează voi detalia etapele diagnosticului etiologic şi posibilităţile de testare a sensibilităţii la antifungice pentru principalele categorii de fungi implicaţi în infecţiile la nivel cutanat (dermatofitoze şi candidoze).

Diagnosticul de laborator în micozele superficiale

Acurateţea rezultatelor examenului micologic depinde în mod fundamental de calitatea produsului/produselor patologice examinate. De aceea, cele mai bune rezultate se obţin atunci când microbiologul realizează el însuşi prelevarea; astfel, un rezultat negativ în condiţiile unei prelevări dificile poate impune repetarea recoltării Este însă perfect posibil ca dermatologul să facă recoltarea iar probele să fie expediate ulterior la laborator (viabilitatea fungilor nu este critică şi este asigurată pe parcursul transportului la laborator).

Reguli de recoltare a prelevatelor din micoze superficiale.

Deşi pentru fiecare tip de leziune există reguli specifice de recoltare, totuşi există nişte norme generale care trebuie respectate indiferent de localizarea leziunii. Astfel, prelevarea trebuie făcută înainte de începerea terapiei antibiotice/antifungice/topice deoarece prezenţa substanţelor antimicrobiene/grase compromite acurateţea detecţiei, mai ales pentru levuri. Se prelevă o cantitate suficientă de material biologic pentru a putea efectua atât examenul microscopic cât şi cultivarea, atunci când este indicat. După recoltare cu instrumente sterile şi depozitare în recipiente adecvate, probele se introduc în pungi de plastic sigilate cu ziplock pentru împiedicarea contaminării. Probele se expediază la laborator însoţite de buletinul cerere de analiză care trebuie să conţină alături de datele necesare pentru identificarea probelor, tipul prelevatului, data şi ora recoltării şi tipul investigaţiilor solicitate. Deasemenea, sunt extrem de utile în alegerea tehnicii de examinare informaţiile legate de contextul epidemiologic, aspectul clinic al leziunii, tratamente recente cu antifungice sau terapie topică.

Prelevarea scuamelor în micozele cutanate superficiale. Se aleg pentru recoltare leziunile cu aspect clinic caracteristic, circinat. Dacă leziunile sunt multiple se alege leziunea cea mai recentă. Se badijonează suprafaţa leziunii cu alcool şi apoi se racleză tegumentul de la circumferinţa activă a leziunilor circinate cu ajutorul unei lame de

Scanned with OKEN Scanner

microscop iar scuamele obţinute se colectează pe o altă lamă de microscop, sau într-o placă Petri. Pentru cultivare se sterge ferm suprafaţa leziunii cu un tampon steril umezit în ser fiziologic steril. Scuamele prelevate pot fi expediate ulterior la laborator prin fixare între două lame de microscop întoduse într-un plic de hârtie.

Prelevarea scuamelor şi a firelor de păr. Firele de păr afectate se smulg cu ajutorul unei pense sterile şi apoi se raclează scuame de la nivelul leziunii cu ajutorul unei lame de microscop. Este de preferat ca recoltarea să se facă după examinare sub lampă UV (pentru a identifica firele de păr afectate, eventual fluorescente). Se expediază la laborator scuamele şi firele de păr după fixare între două lame de microscop întoduse într-un plic de hârtie..

Prelevarea scuamelor ungveale. Unghiile afectate se taie cu foarfeca şi apoi se prelevă scuamă prin raclare cu o chiuretă sterilă de pe faţa internă a lamei ungveale, de la joncţiunea între ţesutul sănătos şi cel bolnav şi din ţesutul moale din patul unghiei. Dacă leziunea este superficială se va racla stratul superficial, afectat al unghiei. Scuama şi eventual fragmentul ungveal se vor trimite la laborator între două lame de microscop sau intr-un recipient de plastic steril, etanş.

În micozele mucoaselor orale se prelevă raclat din leziune cu o chiuretă sterilă care se etalează pe o lamă de microscop iar pentru cultivare probele se recoltează prin ştergerea fermă a suprafeţei leziunii cu un tamponul steril. Tamponul si frotiul se expediază imediat la laborator.

În micozele vaginale se recoltează secreţie vaginală din fundul de sac vaginal posterior cu un tampon steril şi apoi cu un alt tampon steril se etalează extemporaneu două frotiuri care se usucă; se expediază imediat la laborator frotiurile împreună cu un tamponul recoltat pentru efectuarea culturii. La bărbat, din leziunile balano-prepuţiale se recoltează cu o chiuretă sau cu o lamă raclat din leziune, care se etalează pe o lamă de microscop iar pentru cultivare leziunile se sterg ferm cu un tampon steril; probele (lama şi tamponul) se expediază imediat la laborator.

Transportul şi conservarea probelor. Intervalul de timp de la recoltare până la examinarea scuamelor nu este critic deoarece fungii sunt microorganisme rezistente la factorii de mediu extern, timpul între prelevare şi examinare putând fi prelungit până la 48-72 de ore. Scuamele nu trebuie conservate sau expediate în recipiente ce menţin umiditatea, condiţie ce favorizează multiplicarea bacteriilor şi a fungilor oportunişti. Tampoanele pentru cultivare trebuie însămânţate în cel mai scurt timp pe mediile de izolare (maxim 3 ore) (1,2).

Examenul microscopic al prelevatului din leziune (scuamă cutanată, fir de păr, scuama ungveală) este obligatoriu; el permite confirmarea rapidă a suspiciunii clinice de infecţie micotică prin punerea în evidentă a fungului cu morfologia sa caracteristică. Tehnica cea mai utilizată este examenul microscopic al preparatului nativ realizat cu soluţie KOH 20%, care permite liza keratinei şi evidenţierea fungilor dermatofiţi (sub formă de filamente groase, septate, mai mult sau mai puţin regulate, de regulă ramificate, cu artrospori caracteristici) sau a levurilor (levuri ovalare, inmugurite, eventual cu pseudohife caracteristice pentru *Candida spp* sau a levurilor rotunde, în ciorchine, cu pseudohife numeroase caracteristice pentru *Malassezia spp.*). Pentru favorizarea lizei lama poate fi încălzită la flacără câteva secunde iar examinarea se va face după circa

Scanned with OKEN Scanner

15-20 de minute. Evidenţierea fungilor este mai bună dacă se foloseşte un colorant (lactofenol) sau o substanţă fluorescentă (calcofluor alb) cu afinitate pentru peretele fungic. Frotiurile din prelevatele orale sau genitale se colorează cu albastru de metilen şi eventual Gram (figura 1). Coloraţii histologice (May-Grunwald-Giemsa) sunt utile mai ales pentru infecţiile fungice profunde (1,2).

Morfologia fungului poate aduce uneori elemente de identificare. În cazul firelor de păr aspectul şi localizarea elementelor fungice poate preciza genul. Astfel există trei moduri de parazitare a firului de păr:

- tipul endo-ectotrix – în care filamentele şi sporii rezultaţi prin fragmenterea hifelor apar atât in interiorul cât şi în exteriorul firului de păr; în funcţie de numărul şi mărimea sporilor se poate descrie un subtip cu spori mici (spori mici de cca 2 µm, numeroşi care formează un manşon în jurul firului de păr – întâlnit la *M. audouinii, M. canis*), un subtip microid (spori mici de cca 2 µm, mai rari în jurul firului de păr – intâlnit la *T. mentagrophytes*) (figura 2) sau subtipul megaspor (teacă de spori mari de cca 4-5 µm – caracteristică pentru *T. verrucosum sau T. equinum*).
- tipul endotrix – în care filamentele sunt prezente în interiorul firului de păr iar artrosporii rezultaţi prin fragmentarea hifelor vor determina fragmentarea firului de păr; acest mod de parazitare este caracteristic pentru *T. tonsurans, T. violaceum.*
- tipul favic – în care apar numeroase filamentele miceliene din interiorul firului de păr care distrug firul de păr şi care iau aspectul unor galerii pline cu aer, de culoare brună, ramificate. – aspect caracteristic pentru *T. schoenleinii* (1).

Avantajele examenului microscopic sunt legate de timpul scurt în care este stabilit diagnosticul de micoză şi de posibilitatea de identificare prezumptivă a fungului după morfologia carecteristică. Dezavantajele microscopiei sunt slaba sa sensibilitate (studiile stabilesc o sensibilitate a microscopiei de circa 70% pentru leziunile cutanate şi de circa 50% pentru leziunile ungveale). Specificitatea microscopiei este variabilă în funcţie de tipul de prelevat şi de tipul de fung. Rezultate fals negative pot fi determinate insuficienţa prelevatului, de utilizarea prealabilă a terapiei topice, de numărul redus de elemente fungice în cazul fungilor cu multiplicare lentă şi nu în ultimul rând de lipsa de experienţă sau de atenţie/timp a microscopistului, deoarece o examinare corectă a unei probe necesită minimum 10-15 minute în cazul unui examen negativ. Rezultatele fals pozitive sunt accidentale, levurile putând fi confundate uneori cu picăturile de grăsime de la aplicaţiile topice sau cu hematiile. Fungii filamentoşi pot fi confundaţi cu firele textile iar fungii ramificaţi cu anumite cristale care mimează acest aspect (fals mozaic fungic).

Cultivarea şi izolarea fungilor

Cultivarea permite izolarea fungului, identificarea sa până la nivel de specie precum şi testarea sensibilităţii la antifungice pentru anumite categorii de fungi. Dezavantajul metodei este legat de timpul necesar pentru obţinerea culturii şi de dificultatea de identificare pentru speciile care fructifică dificil.

Mediul de elecţie pentru izolarea levurilor din genul *Candida* este agarul Sabouraud selectiv cu cloramfenicol (antibiotic ce inhibă multiplicarea bacteriilor). Pentru izolarea levurilor lipofile din genul *Malassezia* este nevoie de medii speciale sau se poate

Scanned with OKEN Scanner

folosi agarul Sabouraud pe care s-a etalat o peliculă fină de uleii de măsline steril sau de Tween 40. Pentru levurile din genul *Candida* se pot folosi la izolare mediile cromogene diferenţiale care permit şi identificarea speciei încă de la izolare. Plăcile sunt incubate 24-72 de ore in atmosferă aerobă la 37°C şi la temperatura camerei (25-30°C), deoarece unele levuri cultivabile la 30°C dar necultivabile la 37°C pot avea semnificaţie clinică.

Candida albicans formează colonii cu aspect caracteristic (colonii S, alb-crem, rotunde, bombate, strălucitoare, cremoase, cu miros puternic de drojdie) (figura 3). Celelalte specii de *Candida* formează colonii cu aspect asemănător. Identificarea speciei *C. albicans* se poate face rapid prin testul de filamentare în ser (această specie formează după circa 2 ore de incubare în ser sangvin nişte tubi germinativi caracteristici), celelalte specii putînd fi identificate pe baza caracterelor biochimice care pot fi studiate cu ajutorul galeriilor biochimice comerciale (Candida ID2, ID32 C, Cromogenic Candida Agar, CandiSelect, Auxacolor 2).

Mediul de elecţie pentru izolarea dermatofiţilor este agarul Sabouraud selectiv cu cloramfenicol sau agarul Mycobiotic (agar Sabouraud selectiv cu cloramfenicol şi cicloheximidă). Cloramfenicolul inhibă multiplicarea bacteriilor iar cicloheximida sau actidiona inhibă multiplicarea fungilor contaminanţi facilitând dezvoltarea dermatofitului.

Cultivarea prelevatului se face în plăci Petri (sau alte recipiente cu suprafată mare, nu în tuburi) iar însămânţarea se face în mai multe puncte, atât pentru a creşte şansa izolării fungului dar şi pentru a putea argumenta semnificaţia clinică a tulpinii izolate (izolarea în mai multe puncte de însămânţare acordă semnificaţie clinică izolatului mai ales pentru fungii filamentoşi). Incubarea se face la 25-30°C timp de 1-4 săptămâni, în condiţii de umiditate adecvată pentru a preveni uscarea mediului. Culturile se urmăresc de 2 ori pe săptămână pntru a surprinde creşterea şi pentru observa în dinamică morfologia sau aspectul microscopic al culturii (figura 4). Se urmăresc: viteza de creştere, caracterele macroscopice ale culturii/coloniilor şi caracterele microscopice ale hifelor, macroconidiilor, microconidiilor. Dacă fungul izolat nu sporulează, tulpina se poate repica pe medii speciale care favorizează formarea macroconidiilor sau pigmentogeneza (Lactrimel agar, geloză peptonată 3%, PDA, mediu cu boabe de orez). Unele specii de dermatofit formează structuri cu aspect caracteristic, numite „formaţiuni ornamentale", care sunt de fapt hife modificate: e.g., hife spiralate numite vrile (*T. mentagrophytes*), candelabre favice (*T. schoenleinii*), hife „în rachetă" (*M. audouinii*), „tijă de bambus", „în ganteră", organe nodulare etc.

Identificarea speciei fungilor dermatofiţi se face pe baza următoarelor caractere:

- caracterele microscopice a fungului izolat - aspectiul hifelor, prezenţa, numărul şi aspectul microconidiilor/macroconidiilor, prezenţa structurilor caracteristice;
- caracterele de cultură – viteza de creştere, aspectul coloniilor (mărime, aspect, pigmentaţie);
- caractere ecofiziologice şi biochimice – determinarea necesităţilor nutritive pe medii speciale cu factori de creştere, testul de hidroliză a ureei, testul de perforare a firului de păr, creşterea pe boabe de orez, testul de termotoleranţă/termo-

Scanned with OKEN Scanner

stimulare, testul de fluorescenţă în lumină UV (produsă de o pteridină secretată de unii dermatofiţi – *M.canis, M. audouinii, T. schoenleinii*);

- caractere genetice - determinate prin PCR sau hibridizare, sunt testele cele mai specifice pentru identificarea şi clasificarea corectă a fungilor.

Am enumerat toate aceste detalii legate de identificarea fungilor dermatofiţi pentru a putea înţelege de ce cultivarea lor este un lucru dificil, laborios, mare consumator de timp şi cu mare risc de contaminare, imposibil de realizat de rutină intr-un laborator de spital. Deasmenea, dificultăţile cultivării se repercutează intr-o măsură şi mai mare în realizarea antifungigramei, metodă care presupune cultivarea în condiţii standard a unor astfel de tulpini.

Sensibilitatea cultivării pentru fungii dermatofiţi nu este superioară microscopiei. Există situaţii în care microscopia este pozitivă iar cultura rămâne negativă. Acest fapt poate fi datorat insuficienţei materialului biologic, numărului mic de elemente fungice din prelevat (la fungii cu multiplicare lentă şi fructificare dificilă), dificultăţii de eliberare a fungului din scuamele ungveale (aici tratarea cu KOH compromite viabilitatea fungului) sau o incubare insuficientă la fungii cu multiplicare foarte lentă. O altă explicaţie este lipsa viabilităţii elementelor fungice observate microscopic la pacienţii cu terapie antifungică prealabilă recoltării. Specificitatea cultivării este bună dar există şi specii care fructifică dificil sau deloc şi la care identificarea se face greu, după o perioadă de timp care limitează mult utilitatea clinică a rezultatului.

O altă problemă a cultivării este stabilirea semnificaţiei clinice a izolatelor, anumiţi fungi filamentoşi putând fi agenţi etiologici ai micozelor cutanate dar şi contaminanţi (*Aspergillus. Fusarium, Rhizopus*, etc.). Stabilirea semnificaţiei clinice a unor izolate este posibilă prin demonstrarea creşterii lor în mai multe puncte de însămânţare sau izolarea repetată a speciei respective. În scopul reducerii riscului de contaminare cultivarea şi manipularea fungilor trebuie făcută numai în laboratoare dotate cu condiţii de biosecuritate corespunzătoare (BSL clasa II), de un personal bine instruit pentru manipularea unor asemnea microorganisme.

Testarea sensibilităţii la antifungice (antifungigrama).

Cresterea în ultimii ani a prevalenţei infecţiilor fungice în special prin creşterea numărului de pacienţi la risc (imunodeficienţi, protezaţi) şi extinderea arsenalului de antifungice face ca testarea sensibilităţii fungilor să fie un deziderat al medicinei moderne.

Antifungigrama reprezintă cultivarea tulpinii de testat (fungul cu semnificaţie clinică izolat în cultură pură) în condiţii standard (mediu de cultură, inoculum, condiţii de incubare), în prezenţa unor cantităţi descrescătoare de substanţă antifungică. Această standardizare a testelor de sensibilitate este absolut necesară pentru asigurarea reproductibilităţii rezultatelor intra- si interlaboratoare.

Există însă numeroase probleme în dezvoltarea unor metode de testare simple, reproductibile şi acceptabile ca preţ pentru testarea fungilor importanţi pentru practica medicală. Testarea presupune numeroase variabile legate de mediul de testare (pH, compoziţie), mărimea inoculumului, temperatura de incubare, durata incubării, modalitatea de citire a concentraţiilor minime inhibitorii. În plus, este greu de apreciat semni-

Scanned with OKEN Scanner

ficaţia *in vivo* a rezultatelor testării *in vitro*.

De-a lungul timpului au fost încercate numeroase tehnici de testare: măsurarea formării de tubi germinativi, asimilarea unor metaboliţi, flowcitometrie, testare prin metoda cultivării în agar sau in bulion. Clinical Laboratory Standards Institute – CLSI (fost National Comittee for Clinical Laboratory Standards Institute - NCCLS) este furnizorul celor mai utilizate standarde pentru testarea sensibilităţii bacteriilor şi fungilor la antibiotice. Acest organism a aprobat standarde de testare a sensibilităţii pentru levuri şi pentru fungi filamentoşi. Metodele de testare acceptate pentru fungi sunt metoda difuzimetrică sau metoda diluţiilor în bulion (macro sau microdiluţii). Alături de metodele recomandate de CLSI există numeroase sisteme comerciale manuale sau automate puse la dispoziţie de diferiţi producători industriali. Astfel, există o gamă largă de criterii interpretative care fac ca nevoia de standardizare pentru testatea sensibilităţii fungilor să fie stringentă.

La ora actuală există patru standarde recente, elaborate de CLSI, pentru testarea sensibilităţii levurilor şi a fungilor filamentoşi:

- M27-A3 – pentru testarea prin macrodiluţii şi microdiluţii în bulion a levurilor (2008)(4);
- M38 A2 - pentru testarea prin macrodiluţii a fungilor filamntoşi (2008) (5);
- M44 A - pentru testarea difuzimetrică a levurilor (2004) (3);
- M51 P - pentru testarea difuzimetrică a fungilor filamentoşi (2009) (6).

Metoda acceptată pentru testarea levurilor este metoda diluţiilor în bulion M27-A. Parametrii de testare includ mediul RPMI-1640 ca mediu de testare standard, inoculum de 0,5-2,5x10^3 UFC/ml evaluat spectrofotometric, incubare 24,48 sau 72 de ore în funcţie de specie/tipul de antifungic, iar end-point-ul (citit vizual sau spectrofotometric) pentru metoda microdiluţiilor este lipsa creşterii pentru amfotericină B şi 50% reducere a turbidităţii, comparativ cu martorul control creştere, pentru celelalte antifungice. Pentru metoda macrodiluţiilor se consideră cea mai mică concentraţie cea care determină o reducere cu 80% a turbidităţii faţă de controlul creştere. Criteriile de sensibilitate pentru levuri sunt: sensibil, intermediar, sensibil funcţie de doză, rezistent şi non-sensibil. Standardul cel mai recent M27-A3 include si alte medii de testare în afară de RPMI. Organismul european de standardizare EUCAST (European Committee on Antimicrobial Susceptibility Testing) introduce anumite modificări pornind de la criteriile CLSI legate de mediul de testare (o cantitate superioară de glucoză în mediul standard RPMI 1640 ce permite o creştere mai bună a fungilor şi o citire a CMI după 24 de ore (faţă de 48 de ore pentru standardul CLSI).

Testarea prin metoda diluţiilor este extrem de laborioasă şi este dificil de realizat în practica curentă a unui laborator. Metoda difuzimetrică, mai uşor de realizat, nu este accepabilă de rutină pentru testarea fungilor din cauza dificultăţilor standardizării (legate de creştertea lentă a unor fungi, de difuzibilitatea dificilă a unor antifungice ca ketoconazolul sau itraconazolul în medii agarizate din cauza solubilităţii lor reduse). Standardul CLSI M44-A introduce ca metodă de testare metoda difuzimetrică cu discuri, similară celei utilizate pentru testarea bacteriilor. Metoda utilizează acelaşi mediu de cultură de la testarea bacterilor - agarul Mueller-Hinton, dar suplimentat cu glucoză pentru stimularea creşterii şi cu albastru de metilen pentru creşterea vizibilităţii zonelor

Scanned with OKEN Scanner

de inhibiţie. Testarea difuzimetrică este acceptată doar pentru unele levuri (*Candida, Cryptococcus*) izolate din infecţii sistemice şi doar pentru anumite antifungice (fluconazol şi voriconazol).

După punerea la punct a standardelor de testare au fost dezvoltate câteva sisteme comerciale manuale (E-test, YeastOne system) (figura 5,6) sau automate de testare a levurilor (Vitek-BioMerieux) care dau rezultate comparabile cu metoda standardizată M27-A3.

Astfel testarea sensibilităţii levurilor a devenit o rutină, mai ales pentru laboratoarele care deservesc clinici de transplant (izolate din infecţii sistemice). Totuşi corelaţia între rezultatele testării *invitro* şi evoluţia infecţiei este slabă, probabil şi din lipsa sau insuficienţa datelor.

Metoda de testare acceptată pentru fungii filamentoşi este metoda diluţiilor în bulion. Standardul CLSI M38-A2 stabileşte condiţiile de testare pentru fungii filamentoşi care sunt similare celor de la testarea levurilor dar diferă mărimea inoculumului. Inoculum este standardizat spectofotometric la o concentraţie mai mare, aproximativ 0,5-5x10^4 UFC/ml. Standardul oferă indicii de transmisie (%T) la care se face citirea, în funcţie de tipul de fung şi de mărimea conidiilor, pentru fungii din genul *Aspergillus, Fusarium, Rhizopus, Scedosporium*. Pentru ceilalţi fungi (e.g., fungi dermatofiţi) laboratorul trebuie să stabilească indicii de transmisie pentru citirea densităţii inoculumului, de unde derivă posibilele erori. Metoda descrisă în standardul M38-A2 este valabilă pentru microdiluţii (ce suportă incubare maximum 72 ore), dar pentru fungii cu creştere lentă trebuie făcută o testare în macrodiluţii, pentru a împiedica deshidratarea mediului la incubare prelungită. Deasemnea end-point-ul (diluţia care reprezintă concentraţia minimă inhibitorie) este mult mai dificil de stabilit comparativ cu testarea levurilor. Datorită tipului special de creştere la fungii filamentoşi (depozite pufoase în bulionul clar), trebuie apreciată creşterea în fiecare tub şi apoi trebuie considerată concentraţie minimă inhibitorie cea în care creşterea scade cu cel puţin 50%, nu cea în care este inhibiţie de 100%. Acest lucru este dificil de apreciat şi de aceea testarea fungilor filamentoşi este în mod special apanajul laboratoarelor de referinţă. Criteriile de sensibilitate pentru fungii filamenoşi nu sunt încă riguros stabilite. Se consideră că izolatul este sensibil la amfotericină B, itraconazol, posaconazol, voriconazol si caspofungin când CMI $\leq$1.0 µg/ml, intermediar când CMI este 2.0 µg/ml şi rezistent când CMI $\geq$4.0 µg/ml.

Deoarece fungii dermatofiţi cresc greu, metoda difuzimetrică de testare nu este acceptabilă. O metodă nestandardizată utilizată pentru testarea sensibilităţii la antifungice a dermatofiţilor este metoda diluţiilor în agar. Se fac eforturi pentru standardizarea mediului de testare (mai ales pentru găsirea unui mediu care să permită creşterea conidiilor la specia *T.rubrum*), a inoculumului şi a condiţiilor de incubare. În condiţiile în care nu există încă o metodă standardizată (metoda aplicabilă fiind extrem de laborioasă şi dificil de intrepretat), în contextul în care sensibilitatea naturală pentru fungii filamentoşi pare să se menţină iar infecţiile determinate sunt în general superficiale şi neamenintătoare de viată, dermatologul trebuie să se conducă în practica curentă după spectrul natural de sensibilitate al dermatofiţilor, testarea sensibilităţii lor la antibiotice nefiind o metodă accesibilă unui laborator obişnuit.

Scanned with OKEN Scanner

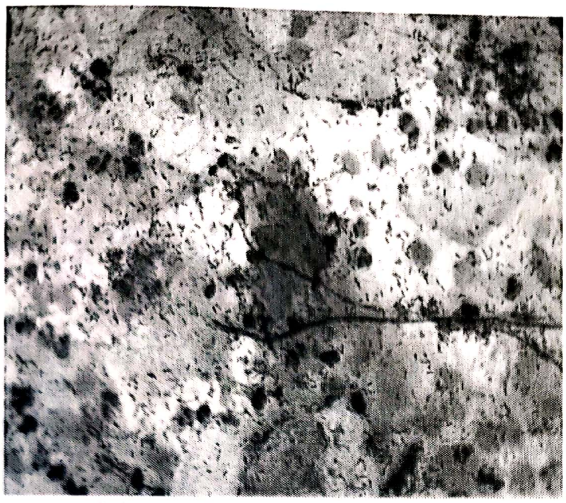

Fig. 1. Secretie vaginală - *Candida albicans* Frotiu -Coloratie Gram, marire 1000X

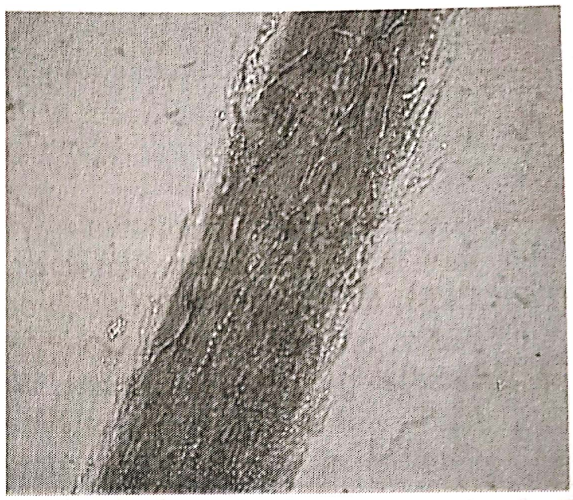

Fig. 2. Fir de par – atac ecto-endotrix *T. mentagrophytes* Examen microscopic - preparat KOH, marire 40X

Fig. 3. Cultură agar Sabouraud - *Candida albicans*

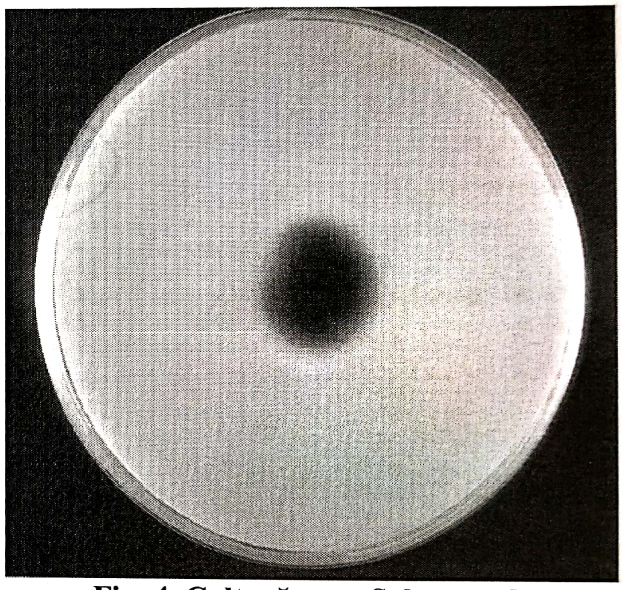

Fig. 4. Cultură agar Sabouraud- *Trichophyton rubrum*



Figura 5. Sistem comercial metoda dilutiilor. Sensititre® YeastOne™ Test Panel (Trek Diagnostics)

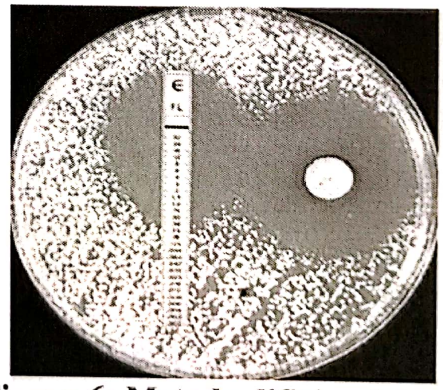

Figura 6:.Metoda difizimetrica şi E-test. Etest (AB Biodisk) and Sensitab test (Rosco).

Scanned with OKEN Scanner

Scanned with OKEN Scanner

PRIM GENERIC DE MOMETAZONĂ FUROAT PE PIAȚA FARMACEUTICĂ ROMÂNEASCĂ PENTRU FORMELE FARMACEUTICE CREMĂ ȘI UNGUENT

Mometazonă Atb®

Atinge MOMEntele fericite din viața ta!

cremă 1 mg/g

unguent 1 mg/g



Se utilizează pe **leziuni acute**, cu apariție recentă.
Acestea se manifestă prin inflamații și/sau vezicule. Sunt caracterizate prin leziuni umede, deci un proces eritematos exudativ. Prin evaporare, apa răcorește pielea și astfel suprimă temporar pruritul și tensiunea locală; poate provoca o vasoconstricție locală și poate scădea fluxul sanguin intensificat în zona inflamată. Astfel, va conduce la remisia procesului inflamator.

- **Emolient**
- **Calmează durerea și pruritul**
- **Antiinflamator**
- **Se poate aplica pe față (tratament de maxim 5 zile)**
- **Se poate recomanda pentru utilizare pe pliurile cutanate**

Se utilizează pe **leziuni cronice**, care ca abordare terapeutică necesită alegerea unei forme farmaceutice care să reducă pierderile endogene de apă.

- **Asigură hidratarea zonei afectate**
- **Datorită efectului ocluziv, unguentul este mai potent decât crema**
- **Se aplică o dată pe zi**

INDICAȚII:
Afecțiuni cutanate de natură inflamatorie care răspund la tratament extern cu glucocorticoizi, cum sunt dermatita atopica și psoriazisul.

Antibiotice a+
Știință și suflet

ISBN 978-606-544-221-4

Scanned with OKEN Scanner